

УДК 616.717.2-001.6-089.855-072.1(045)

Первый опыт хирургического лечения свежих вывихов акромиального конца ключицы под эндоскопическим контролем

М. Л. Головаха¹, И. В. Шишка², И. Н. Забелин²

¹ Запорожский государственный медицинский университет. Украина

² Запорожская областная клиническая больница. Украина

Over 100 methods of the surgical treatment of the dislocation of clavicle acromial end is known nowadays. Anatomic-biomechanic peculiarities of acromioclavicular joint and its ligamentous apparatus stipulate such a variety, at first, and secondly, this fact shows some disadvantages of every method. Moreover, it was defined, that complete restoration of function does not happen in 16.5–35.2 % cases. This fact shows the relevance of working out and implementation of new treatment techniques. The goal: to improve the results of treatment of acromioclavicular joint injury using the restoration of coracoclavicular ligament with arthroscopic control. Methods: 5 patients (at the age from 18 to 42 years) with acute injury of acromioclavicular joint underwent an operation using arthroscopic equipment. The fixation of joint was carried out with «АКК rigging / АКК Такелаж» system in high-endurance nonabsorbable material. Immobilization duration in triangular bandage was equal to 2–3 weeks depending upon the severity of pain syndrome. Follow-up controls (clinical and radiographic assessment) were performed 1 and 3 months after surgery. Results: using of the method proposed for restoration of acute injures of acromioclavicular joint allowed to obtain good and excellent results in all patients after surgery. The range of motion in shoulder joint was restored in all patients completely. The proposed technique means surgery through little incisions (0.5 cm) that provide good cosmetic results. A positive feature of proposed technique is a minimal operation trauma, as far as you have not to expose a clavicle and subclavicular space for drilling it and fixator implementation. Conclusion: using of arthroscopic equipment for the restoration of acromioclavicular joint facilitates decreasing of operation trauma, terms of immobilization, allows predicting positive long-term results and restoring complete motion in shoulder joint. Key words: acromioclavicular joint, ligaments restoration, arthroscopy of shoulder joint, fixation of acromial end of clavicle.

Сьогодні відомо понад 100 видів хірургічного лікування вивиху надплечового кінця ключиці. Таке різноманіття, по-перше, обумовлене анатомо-біомеханічними особливостями надплечово-ключичного суглоба і його зв'язкового апарату; по-друге, свідчить про певні недоліки кожного з методів. Крім того, встановлено, що в 16,5–35,2 % випадків повного відновлення функції не відбувається, що свідчить про актуальність розроблення та впровадження новітніх методик лікування. Мета: поліпшити результати лікування ушкоджень надплечово-ключичного суглоба шляхом відновлення ключовидно-ключичної зв'язки під артроскопічним контролем. Методи: прооперовано за допомогою артроскопічного обладнання п'ять чоловіків віком від 18 до 42 років зі свіжими ушкодженнями надплечово-ключичного суглоба. Фіксацію суглоба проводили за допомогою системи «АКК-Такелаж» із високоміцним нерозсмоктувальним матеріалом. Термін іммобілізації косинковою пов'язкою становив 2–3 тижні залежно від інтенсивності болю. Контрольне клінічне та рентгенологічне обстеження проводили через 1 та 3 міс. після операції. Результати: використання запропонованого методу відновлення свіжих ушкоджень надплечово-ключичного суглоба дало змогу отримати хороші та відмінні результати у всіх прооперованих хворих. Рухи в плечовому суглобі відновлено у всіх пацієнтів у повному обсязі. Під час хірургічних втручань за розробленою методикою виконують невеликі проколи (0,5 см), що забезпечує хороші косметичні результати. Позитивним моментом є також мала операційна травма, тому що не потрібно виділяти ключицю і підключичний простір для свердління в них каналу та проведення фіксувального пристрою. Висновки: застосування артроскопічного обладнання для відновлення надплечово-ключичного суглоба сприяє зниженню травматичності операції, зменшенню термінів іммобілізації, дає змогу прогнозувати віддалені позитивні результати і відновити рухи в плечовому суглобі в повному обсязі. Ключові слова: надплечово-ключичний суглоб, відновлення зв'язок, артроскопія плечового суглоба, фіксація надплечового кінця ключиці.

Ключевые слова: акромиально-ключичный сустав, восстановление связок, артроскопия плечевого сустава, фиксация акромиального конца ключицы

Введение

Со времени первой операции на акромиальном конце ключицы, выполненной в 1861 году, было предложено множество различных видов хирургического лечения с использованием новых имплантатов и материалов, что, без сомнения, позволило улучшить его результаты. Однако история хирургии вывихов акромиального конца ключицы — это не только совершенствование имплантатов, но и, прежде всего, эволюционное развитие понимания целей операции [3, 4, 9].

В настоящее время предложено более ста видов хирургических вмешательств на акромиальном конце ключицы. Такое многообразие, во-первых, обусловлено анатомо-биомеханическими особенностями акромиально-ключичного сустава и его связочного аппарата; во-вторых, свидетельствует о наличии определенных недостатков каждого из них. Кроме того, установлено что в 16,5–35,2 % случаев, полного восстановления функции не происходит, что свидетельствует об актуальности разработки и применения более современных методов лечения.

Большое распространение получили методики, основанные на реконструкции связок акромиально-ключичного сустава с применением прочных нерасасывающихся нитей [9]. Эти методики основаны на восстановлении клювовидно-ключичных связок, которые играют важную роль в стабилизации акромиально-ключичного сустава. Проведение нитей осуществляется открыто через большой разрез, необходимый для доступа к клювовидному отростку. Указанные зоны доступны также при артроскопии плечевого сустава, что дает возможность проводить восстановление клювовидно-ключичной связки под артроскопическим контролем [5, 6, 7, 9].

Цель работы: улучшить результаты лечения поврежденных акромиально-ключичного сустава путем восстановления клювовидно-ключичной связки под артроскопическим контролем.

Материал и методы

На базе отделения ортопедии, артрологии и спортивной травмы Запорожской областной клинической больницы прооперировано 5 мужчин в возрасте от 18 до 42 лет со свежими повреждениями связок акромиально-ключичного сустава. Сроки после травмы составили от 2 до 14 суток. Распределение пациентов в зависимости от типа повреждения по классификации Rockwood [8] было следующим: III тип — 3 (60 %), IV — 0 (0 %), V — 2 (40 %), VI — 0 (0 %). В качестве метода лечения использовано восстановление клювовидно-ключичной связки при помощи системы «АКК-Такелаж» [1, 2].

Методика хирургического лечения

Хирургическое вмешательство проводили под проводниковой анестезией шейного сплетения или под общей анестезией с искусственной вентиляцией легких. Положение больного на столе — «beach chair» («в шезлонге»). Плечо приводили к туловищу больного, предплечье сгибали под углом 90° и укладывали на грудную клетку (рис. 1).

Через стандартный задний портал проводили артроскопическую ревизию плечевого сустава, затем выполняли передний портал через зону ротаторного интервала. При помощи электрокоагулятора (VAPR) полностью выделяли нижнюю поверхность клювовидного отростка. Под артроскопическим контролем делали дополнительный медиальный портал впереди от клювовидного отростка. Артроскоп переводили в передний портал. Через медиальный портал устанавливали щуп кондуктора под основание клювовидного отростка (использовали кондуктор со сверлением под углом 90°). Канюлю кондуктора устанавливали по верхней поверхности ключицы напротив центра клювовидного отростка. Для этого выполняли небольшой дополнительный разрез до 1,5 см, раздвигая мягкие ткани зажимом до поверхности ключицы, при этом скелетировали верхнюю поверхность ключицы до 10 мм в зоне сверления канала для последующего размещения имплантата (рис. 2, а). Вправляли ключицу и канюлированным сверлом (диаметр 3 мм) через канюлю кондуктора сверлили канал в ключице и клювовидном отростке перпендикулярно краниальной поверхности ключицы (рис. 2, а, б).

Далее снимали кондуктор, оставляя канюлированное сверло, через канал которого вводили нитку PDS 2 (рис. 3, а), визуализировали ее в подклювовидном пространстве, захватывали зажимом и выводили из медиального портала наружу (рис. 3, б, в). Сверло извлекали, а нитку PDS 2 заменяли на петлю из нити FiberWire 2, которую далее использовали в качестве проводника для протягивания фиксатора.

В дальнейшем в ретроградном направлении при помощи «нити-проводника» заводили фиксатор «АКК-Такелаж» таким образом, чтобы пластинка фиксатора находилась под клювовидным отростком, а свободные концы нити проходили через отверстие в клювовидном отростке и ключице и вышли наружу (рис. 4). Для имплантации использовали нить FiberWire 5, сложенную вчетверо. К свободным концам нити фиксировали вторую пластинку. Ключицу вправляли в анатомическое положение. Концы нити натягивали и связывали между собой, фиксируя ключицу во вправленном состоянии (рис. 5).

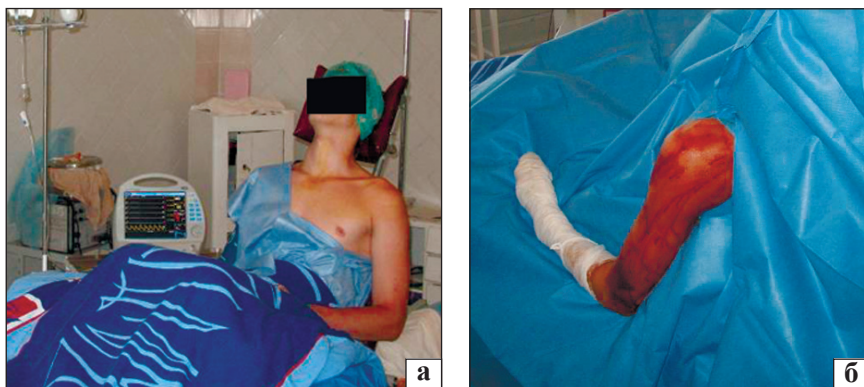

Рис. 1. Положение больного на операционном столе: а) до операции; б) после обработки операционного поля

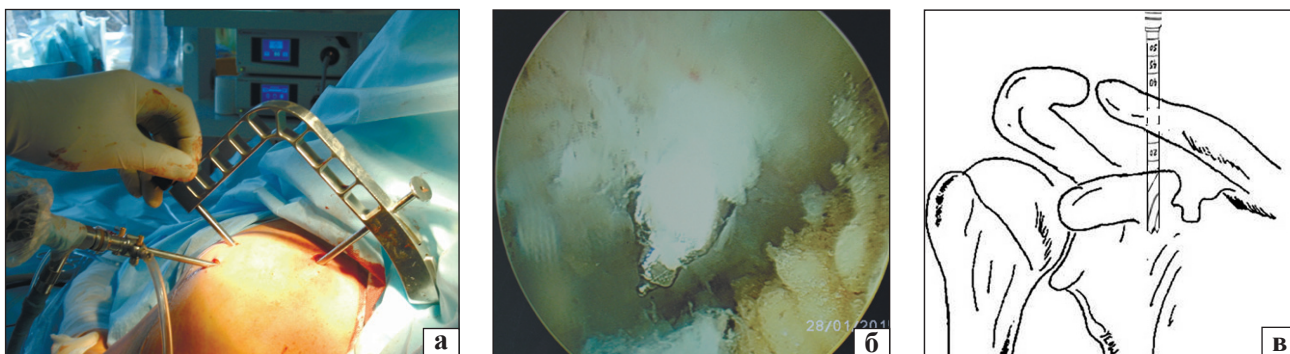


Рис. 2. Этап хирургического лечения: а) расположение кондуктора, щуп в медиальном портале, артроскоп в переднем портале, канюля кондуктора стоит на ключице; б) артроскопическая картина подклювовидного пространства с выходом сверла; в) схема расположения сверла

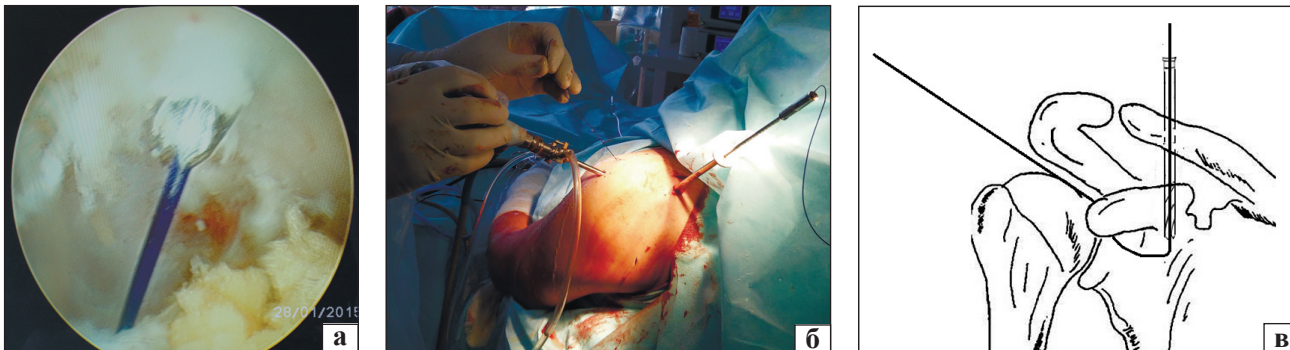


Рис. 3. Этап хирургического лечения: а) артроскопическая картина проведения направляющей нити под клювовидным отростком; б) расположение проводника относительно артроскопических порталов и выведение направляющей нити через медиальный доступ; в) схема расположения «нити проводника»

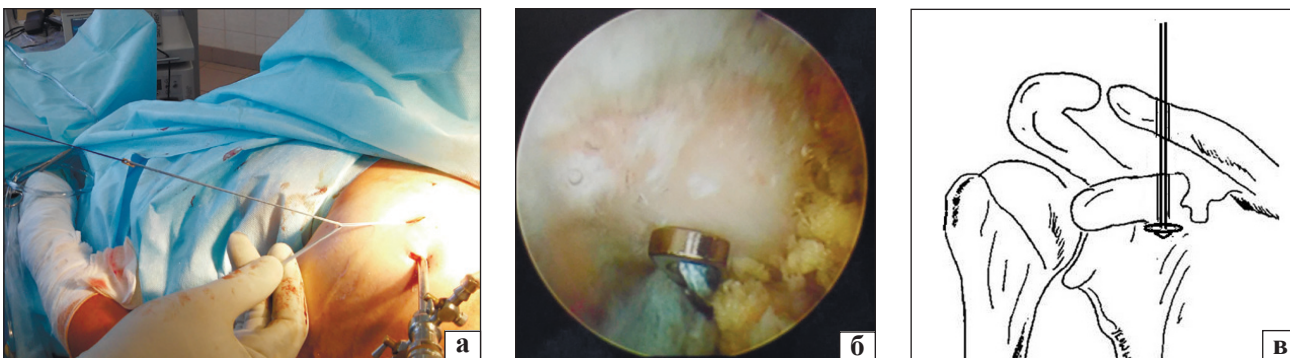


Рис. 4. Этап хирургического лечения: протягивание фиксатора под клювовидный отросток (а); артроскопическая картина (б) и схема (в) расположения пластинки фиксатора под клювовидным отростком

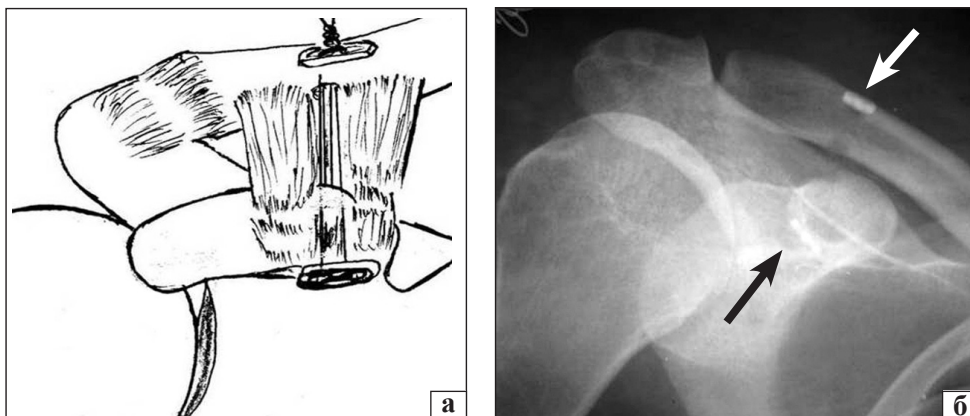


Рис. 5. Восстановление акромиально-ключичного сустава при помощи системы фиксации «АКК-Такелаж»: а) схема; б) рентгенограмма

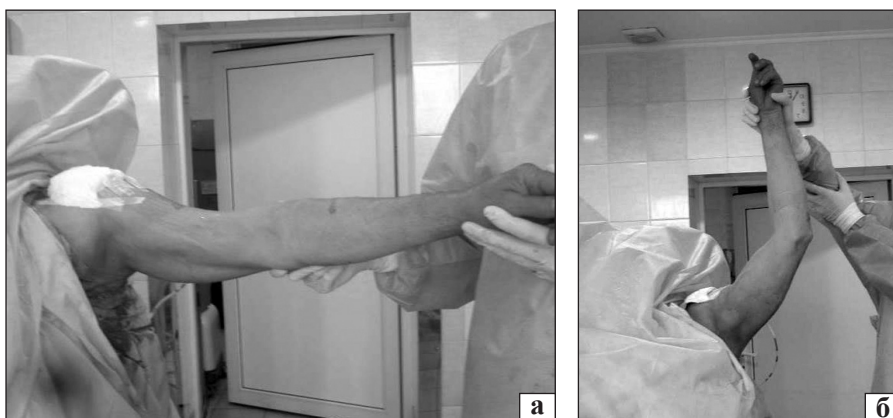


Рис. 6. Контроль объема движений в плечевом суставе

Оценивали стабильность фиксации и объема пассивных движений в плечевом суставе (рис. 6), проводили рентгенологический контроль.

Раны ушивали послойно. После операции руку фиксировали косыночной повязкой на 2–3 недели в зависимости от интенсивности боли. На следующие сутки после операции назначали лечебную физкультуру. Пациенту разрешали активные движения в суставах верхней конечности до болевого порога, за исключением сгибания и отведения в плечевом суставе больше 60°. Ограничение движений рекомендовали в течение 6 недель. Далее проводили курс лечебной физкультуры для восстановления полного объема движений. Полные физические нагрузки разрешали через 3 мес. после операции.

Результаты и их обсуждение

Первый опыт применения методики восстановления акромиально-ключичного сустава под артроскопическим контролем оказался позитивным. Срок иммобилизации косыночной повязкой был не более 3 недель.

Движения в плечевом суставе у всех пациентов удалось восстановить в полном объеме. Во всех случаях достигнуты хорошие и отличные результаты, рецидивы не отмечены. Контрольное клиническое и

рентгенологическое обследование проводили через 1 и 3 мес. после операции. Функцию плечевого сустава оценивали с использованием шкалы *Constant* (таблица).

Стабильная фиксация и малотравматичность методики обеспечили отсутствие выраженного болевого синдрома после операции. К концу 1-х и началу 2-х суток интенсивность боли по ВАШ составила от 0 до 3,5 баллов (2,6 в среднем), т. е. боль практически отсутствовала.

Опыт применения методики показал, что благодаря использованию артроскопического контроля уменьшается травматичность операции, т. к. нет необходимости скелетировать ключицу и клювовидный отросток (рис. 7).

Применение небольших проколов для артроскопического оборудования (0,5 см) дало возможность обеспечить хорошие косметические результаты, что положительно оценено пациентами (рис. 8).

Таблица
Оценка функции плечевого сустава по шкале Constant в обследованной группе больных ($p < 0,05$)

Сроки наблюдения	До операции	После операции через 4 недели	После операции через 3 мес.
Балы по шкале Constant	32,5 ± 1,6	80,7 ± 1,4	93,8 ± 3,5

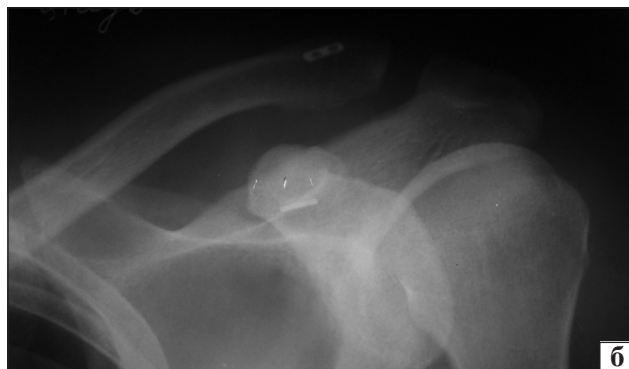
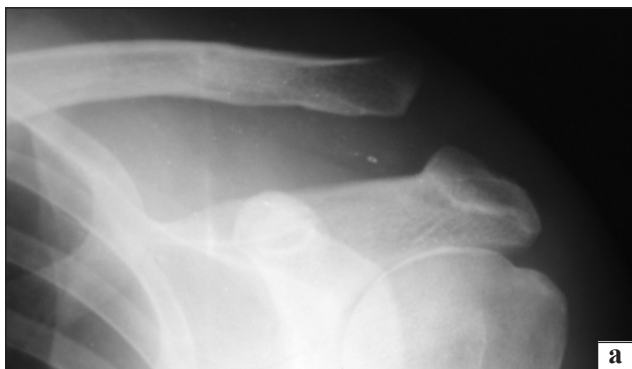
Рис. 7. Фотоотпечатки рентгенограмм плечевого сустава до (а) и после операции (б)

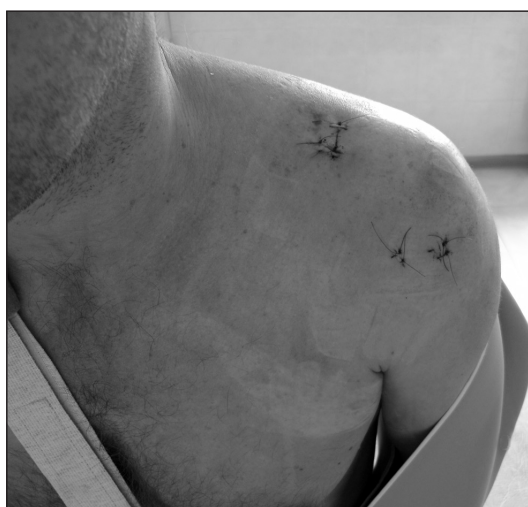


Рис. 8. Послеоперационные раны в первые сутки после операции

Выводы

Предложенный метод восстановления свежих поврежденных акромиально-ключичного сустава показал хорошие результаты у всех прооперированных больных. Данная методика позволяет проводить раннюю мобилизацию поврежденной конечности, сократить сроки иммобилизации и период восстановления движений в плечевом суставе, о чем свидетельствует оценка его функции в динамике.

При проведении операций по описанной методике выполняют небольшие проколы (0,5 см), что обеспечивает хорошие косметические результаты.

Позитивным моментом является малая операционная травма, т. к. не нужно выделять ключицу и надключиковидное пространство для сверления в них канала и проведения фиксирующего устройства. Для успешной операции необходимо визуализировать только нижнюю поверхность клювовидного отростка с целью контроля проведения сверла.

Список литературы

1. Пат. 62957 С2 Україна, МПК (2006.01) А61В 17/58. Пристрій для фіксації м'яких тканин до кісток та кісток до кісток «АКК-Такелаж» / Головаха М. Л., Шишка І. В., Баніт О. В. [та ін.]; заявник та патентовласник Запорізький державний медичний університет, Головаха М. Л., Шишка І. В., Баніт О. В. [та ін.]. — № u201101376; заявл. 07.02.2011; опубл. 26.09.2011, Бюл. № 18.
2. Пат. 82256 UA Україна, МПК (2006.01) А61В 17/56. Спосіб лікування свіжих вивихів акроміального кінця ключиці / Головаха М. Л., Баніт О. В., Красноп'ятов С. М. [та ін.]; заявник та патентовласник Запорізький державний медичний університет, Головаха М. Л., Баніт О. В., Красноп'ятов С. М. [та ін.]. — № u201301908; заявл. 18.02.2013; опубл. 25.07.2013, Бюл. № 14.
3. Столяр А. А. Малоинвазивный метод хирургического лечения вывиха акромиального конца ключицы: дис. ... канд. мед. наук / А. А. Столяр. — М., 2011. — 152 с.
4. Acromioclavicular joint dislocations: Outcomes of open and arthroscopic methods of treatment at a district general hospital / J. Yates, R. Singhal, S. Dheerendra [et al.] // *Injury Extra*. — 2012. — Vol. 43. — P. 46, doi: 10.1016/j.injury.2012.07.209.
5. Arthroscopic reconstruction of chronic AC joint dislocations by transposition of the coracoacromial ligament augmented by the Tight Rope device: a technical note / H. Hosseini, S. Friedmann, M. Troeger [et al.] // *Knee Surg. Sports Traumatol. Arthrosc.* — 2009. — Vol. 17, Issue 1. — P. 92–97, doi: 10.1007/s00167-008-0633-8.
6. Chernchujit B. Arthroscopic reconstruction of the acromioclavicular joint disruption: surgical technique and preliminary results / B. Chernchujit, T. Tischer, A. B. Imhoff // *Arch. Orthop. Trauma Surg.* — 2006. — Vol. 126, Issue 9. — P. 575–581.
7. Endoscopically assisted reconstruction of acute acromioclavicular joint dislocation using a synthetic ligament. Outcomes at 12 months / G. Cohen, P. Boyerc, N. Pujol [et al.] // *Orthop. Traumatol. Surg. Res.* — 2011. — Vol. 97. — P. 145–151, doi: 10.1016/j.otsr.2010.10.004.
8. ISAKOS Upper extremity committee consensus statement on the need for diversification of Rockwood classification for acromioclavicular joint injuries / K. Beitzel, A. D. Mazzocca, K. Bak [et al.] // *Arthroscopy*. — 2014. — Vol. 30, Issue 2. — P. 271–278, doi: 10.1016/j.arthro.2013.11.005.
9. Management of acute acromioclavicular joint dislocation with a double-button fixation system / A. Beris, M. Lykissas, I. Kostas-Agnantis [et al.] // *Injury*. — 2013. — Vol. 44, Issue 3. — P. 288–292, doi: 10.1016/j.injury.2013.01.002.

FIRST EXPERIENCE OF THE SURGICAL TREATMENT OF ACUTE DISLOCATION OF CLAVICLE ACROMIAL END

M. L. Golovakha ¹, I. V. Shishka ², I. N. Zabelin ²

¹ Zaporizhzhia State Medical University. Ukraine

² Zaporizhzhia Clinical Regional Hospital. Ukraine

ІНФОРМАЦІЯ ПРО З'ЇЗДИ, КОНГРЕСИ, СИМПОЗИУМИ ТА НАУКОВО-ПРАКТИЧНІ КОНФЕРЕНЦІЇ У 2016 РОЦІ

№ з/п	Назва	Дата і місце проведення	Контактна інформація
1	34 th ISMISS Course for Percutaneous Endoscopic Spinal Surgery and Complementary Minimal Invasive Techniques	21–23 січня Чонгінг, Китай	http://www.ismiss.com
2	AAOS 2016 Annual Meeting	01–05 березня Орландо, США	http://www.aaos.org/
3	17 th BSSKA Congress	04–07 травня Борнгольм, Італія	http://bsska-congress.org/
4	49 th ISSLS Annual Meeting	16–20 травня Сінгапур	http://www.issls.org/meetings/
5	17 th EFORT Congress	01–03 червня Женева, Швейцарія	http://www.efort.org/geneva2016/
6	37 th SICOT Congress	08–10 вересня Рим, Італія	http://www.sicot.org/home
7	51 st Annual Meeting & Course of Scoliosis Research Society	21–24 вересня Прага, Чехія	http://events.srs.org/srs-2016/
8	The 18 th Pacific and Asian Society of minimal Invasive Spine Surgery	23–24 вересня 2016, Бамі, Ізраїль	www.pasiss2016.com
9	25 th Annual BSMAC Meeting	26 вересня–1 жовтня Семіна, Італія	http://bsmac2016.com/
10	MSTS 2016 Annual Meeting	05–07 жовтня Детроїт, США	http://www.msts.org