

УДК 617.577-007-053.2-089.844(045)

Лечебная тактика при полидактилии кисти у детей

А. Н. Седых, Ю. В. Пащенко, О. В. Пионтковская

КУЗ «Областная детская клиническая больница № 1», Харьков. Украина

Untimely correction of anomalies of fingers and hands or inefficiently performed reconstructive operations may affect the processes of adaptation of children to life. Objective: To improve outcomes in children with polydactyly by optimizing the methods of surgical correction of congenital hand pathology. Methods: During the period from 2000 to 2012 in 118 patients (70 boys, 48 girls, age to 6 years) with polydactyly there were performed 141 operations on 136 hands. There were 68 children with radial form of polydactyly, 17 with ulnar form, and 3 with central one. For establishment of the nature of the pathology examination with using of radiological, CT, and ultrasound dopplerography mapping was done. Results: In the case of the main finger deformity after removal of additional finger we performed corrective osteotomies, modeling resections of articular surfaces, and restored capsular-ligamentous apparatus. In cases of ulnar polydactyly with thickening of V metacarpal bone on the wide head of which there are two claw like little fingers we removed less developed one, cut off the abductor digiti minimi, restored lateral metacarpophalangeal ligament, fixed the muscle to the proximal phalanx, angular deformity of the V finger we eliminated by wedge osteotomy with K-wire fixation. In cases of central polydactyly after removal of extra finger we used created from a remote segment reserve of skin for closing the skin defect on lateral surfaces of the fingers with simultaneous correction of axial deformities. Long-term outcomes were followed up during the period of 1 to 10 years in 78 children: good results were obtained in 44 cases, satisfactory — in 27, and unsatisfactory — in 7 cases. Errors and complications: deviation of the main finger, nonunion of bone surfaces, scar deformities, limitation of movement. Conclusions: While choosing the method of surgery and duration of its execution one should establish the primary and the secondary fingers in cases of radial polydactyly. Zigzag incisions, rational skin, bone and tendon plasty allow to prevent the formation of scar contractures and secondary deformities of fingers and contribute to the restoration of the hand function. Key words: polydactyly, malformations of the hand, medical tactic, correction of deformity.

Несвоечасна корекція аномалій розвитку пальців і кисті або неефективно проведені відновлювальні операції можуть вплинути на процеси адаптації дітей до життя. Мета: поліпшити результати лікування дітей з полідактилією шляхом оптимізації методів хірургічної корекції уродженої патології кисті. Методи: за період з 2000 до 2012 рр. 118 хворим (70 хлопчиків, 48 дівчаток, вік до 6 років) з полідактилією виконали 141 операцію на 136 кистях. Дітей з радіальною формою полідактилії було 68, з ульнарною — 17, з центральною — 3. Для встановлення характеру патології проводили обстеження: рентгенографію, комп'ютерну томографію, ультразвукове доплерографічне картування. Результати: у разі деформації основного пальця після видалення додаткового проводили коригувальні остеотомії, моделювальні резекції суглобових поверхонь, відновлювали капсульно-зв'язковий апарат. За ульнарної полідактилії з потовщенням V п'ясткової кістки, на широкій голові якої розташовані клішноподібно два мізинця, видаляли мени розвинений з них, відсікали відповідний м'яз мізинця, відновлювали бічну п'ястково-фалангову зв'язку, фіксували м'яз до основної фаланги, кутову деформацію V пальця усували шляхом клиноподібною остеотомії з фіксацією спицею. За центральної полідактилії після видалення додаткового пальця створений з видаленого сегмента запас шкіри використовували для закриття дефекту бічних поверхонь пальців з одночасною корекцією осьових деформацій. Віддалені результати простежені в період від 1 до 10 років у 78 дітей: хороші отримані у 44, задовільні — у 27, незадовільні — у 7. Помилки та ускладнення: девіація основного пальця, незрощення кісткових поверхонь, рубцеві деформації, обмеження рухів. Висновки: обираючи метод хірургічного втручання і термін його виконання, необхідно встановити основний і додатковий пальці у випадках радіальної полідактилії. Зигзагоподібні розрізи, раціональна шкірна, кісткова та сухожильна пластики дають змогу запобігти формуванню рубцевих контрактур та вторинних деформацій пальців і сприяють відновленню функції кисті. Ключові слова: полідактилія, вади кисті, лікувальна тактика, корекція деформації.

Ключевые слова: полидактилия, порок кисти, лечебная тактика, коррекция деформации

Введение

Полидактилия (ПД) — врожденное увеличение числа пальцев от одного до многопалости. Она мо-

жет сочетается с ПД стоп, синдактилией и другими аномалиями. Частота встречаемости составляет от 1 : 3300 до 1 : 630 [5, 7].

На верхнюю конечность, в частности кисть и пальцы, приходится огромная доля двигательной активности человека. Коррекция врожденных пороков развития кисти представляет наибольший интерес с точки зрения восстановительной хирургии среди известных пороков развития верхних конечностей. Отечественный корифей пластической хирургии М. В. Андрусон [3] отмечал, что несвоевременная коррекция различных видов аномалий развития пальцев и кисти или неэффективно проведенные восстановительные операции могут повлиять на процессы адаптации детей к условиям жизни, их обучение в школе и в последующем на профессиональную ориентацию. По данным литературы, в 71,4 % случаев после простого удаления дополнительного пальца в процессе роста формируются вторичные деформации основного [2, 6]. У 30,8 % пациентов с радиальной, 56,6 % с ульнарной и 12,6 % с центральной ПД отсутствовала деформация основного пальца [8]. Поэтому проблема хирургической реабилитации врожденных пороков кисти, несмотря на применение в лечении современной оптической аппаратуры, микрохирургической техники, шовного материала и методов диагностики, таких как ультразвуковая доплерография и компьютерная ангиография, требует дальнейшего изучения [2, 7, 8]. Сегодня нет оптимальных возрастных сроков коррекции патологии, наиболее эффективных хирургических способов устранения пороков.

Цель работы: улучшение результатов лечения детей с ПД путем оптимизации методов хирургической коррекции врожденной патологии кисти.

Материал и методы

В работе мы придерживались принципов классификации пороков верхней конечности IFSSH — Международной федерации обществ хирургии кисти. По локализации различают радиальную (рис. 1, а–ж), ульнарную (рис. 1, з, и) и центральную синдактилии (рис. 1, й, к).

С 2000 по 2012 гг. в ОДКБ № 1 находились на лечении 118 больных с ПД, которым выполнено 141 операцию на 136 кистях, в основном это были

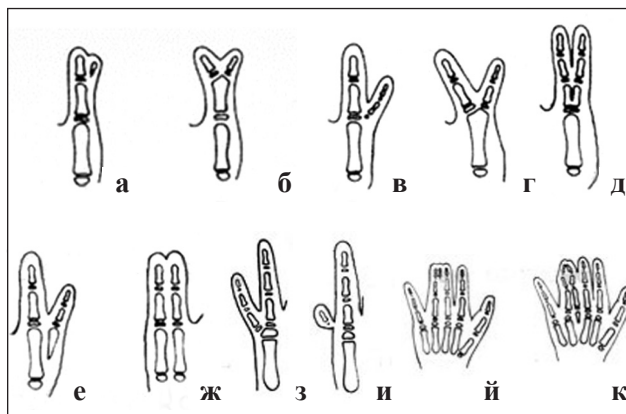


Рис. 1. Формы синдактилии: радиальная (а–ж), ульнарная (з, и), центральная (й, к)

мальчики — 70 человек. У 52 больных ПД была на правой (доминантной) кисти, на левой — у 31, на обеих — у 35. В большинстве случаев (68 больных, 78 кистей, 57,6 %) дополнительные пальцы были образованы за счет больших пальцев — лучевая ПД, а локтевая имела место в 39,8 % случаев (47 на 55 кистях). У 19 детей имелись кожные рудименты. При радиальной ПД страдала функция щипкового схвата (таблица).

Возраст оперированных детей был от 1 мес. до 6 лет. Большинство составляли пациенты до 2 лет, что определялось видом патологии и наличием деформации пальцев. Для установления характера костных изменений, различных вариантов связи дополнительного и основного пальцев выполняли рентгенографию и компьютерную томографию. Изучали функцию добавочного и основного пальцев. Для определения состояния периферического кровообращения использовали ультразвуковое доплерографическое картирование.

Результаты и их обсуждение

Наличие кожного рудимента с отсутствием деформации основного пальца позволяет выполнять хирургическое лечение в любом возрасте. Удаление производят преимущественно в возрасте 2–3 мес. путем овальных разрезов у основания дополнительного сегмента, выделения сосудисто-нервного

Таблица

Распределение детей с полидактилией по локализации и возрасту

Локализация	Возраст				Всего больных (кистей)
	0–6 мес.	от 6 мес. до 1 года	1 года до 2 лет	от 2 до 6 лет	
	Кол-во больных				
Радиальная	14	23	26	5	68 (78)
Ульнарная	17	14	10	6	47 (55)
Центральная	—	—	3	—	3 (3)
Итого	31	37	39	11	118 (136)

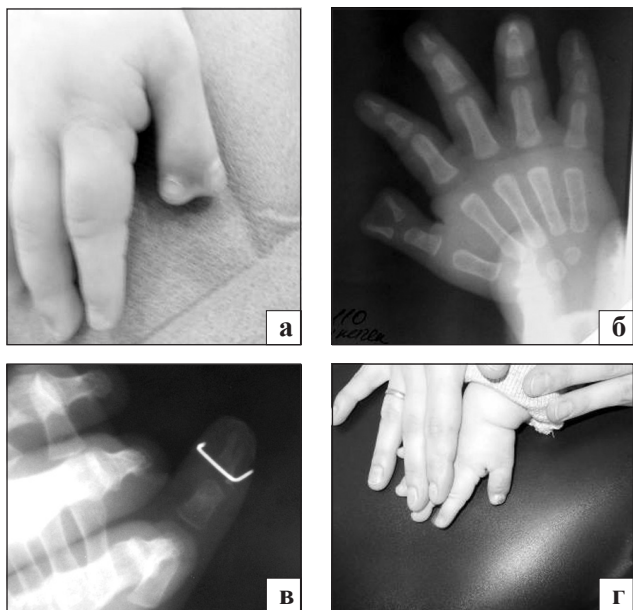


Рис. 2. Фото и рентгенограммы кисти больной М., 1 год и 3 мес., до (а, б) и через 3 мес. после хирургического лечения (в, г)

пучка с обязательной коагуляцией сосудов под местной анестезией с использованием седатиков.

При радиальной ПД, когда дополнительный, менее развитый, палец находится с радиальной стороны по отношению к основному, удаляли рудимент, как правило в возрасте 6–12 мес. При наличии общего межфалангового или пястно-фалангового сустава после экзартикуляции рудимента для стабилизации оперированного сустава основного пальца восстанавливали боковую связку (лучевую или локтевую) за счет сухожилия разгибателя удаленного пальца или местных тканей [1, 4]. Оставшуюся фалангу фиксировали спицей к проксимальной фаланге или пястной кости до сращения связок. При удалении пальца для минимизации косметического дефекта производили моделирующую резекцию выступающей части суставной поверхности пястной кости.

Если при удвоении большого пальца имелась деформация основного, то после экстирпации рудиментарного выполняли корригирующую остеотомию основной фаланги с обязательным формированием полноценного капсульно-связочного аппарата пястно-фалангового сустава. Это позволило предупредить аксиальную деформацию основного пальца, развивающуюся при дальнейшем росте ребенка (5 операций).

У 2 детей корригирующую остеотомию сочетали с транспозицией места прикрепления сухожилия сгибателя пальцев [6, 8].

Наиболее сложным пороком радиальной ПД является неразделенное удвоение I пальца или их выраженное недоразвитие и деформация при полном

разделении. Основной принцип хирургического вмешательства заключался в одновременном выполнении укорачивающей поперечной остеотомии одной из фаланг при разной длине пальцев для «идеального» сопоставления суставных концов и зон роста. Костные фрагменты фиксировали спицей с дополнительной иммобилизацией гипсовой повязкой. При эктрофалангии — врожденном расщеплении I пальца на уровне проксимальной или дистальной фаланг (рис. 2) — выполняли операцию Бильхаута, заключающуюся в резекции обращенных друг к другу внутренних половин фаланг с соединением двух наружных половин в один палец и последующей фиксации спицами (8 случаев) [4]. У детей с такой локализацией ПД хирургическое лечение необходимо выполнять в возрасте 1–2 лет, когда понятно, какой палец является основным, а какой — дополнительным (рис. 2).

При лечении ульнарной ПД, когда имеется рудимент пальца, производят простое его удаление (28 случаев). При варианте с утолщениями V пястной кости, на широкой головке которой располагаются клешнеобразно два мизинца, мы при удалении менее развитого из них отсекали мышцу, отводящую мизинец, восстанавливали боковую пястно-фаланговую связку, фиксировали мышцу к основной фаланге, а угловую деформацию оставшегося мизинца устраняли путем клиновидной остеотомии с фиксацией спицей (21 случай). Когда при нормально развитом V луче имелся по локтевой стороне дополнительный палец с рудиментом пястной кости, то удаляли дополнительный палец с рудиментом пястной кости (6 случаев). Хирургические вмешательства выполняли в возрасте от 3 мес. до 1 года.

При центральной ПД, как правило, выявляют синдактилию основного и дополнительного пальцев. После удаления последнего создается запас кожи, используемый для закрытия дефекта боковых поверхностей оставшихся пальцев с одновременной коррекцией имеющихся осевых деформацией. Таким способом выполнены 3 операции у пациентов в возрасте от 1 до 2 лет.

Отдаленные результаты лечения прослежены в сроки от 1 до 10 лет у 78 (66,1 %) пациентов. Учитывали косметический и функциональный результат. Косметический включал в себя оценку внешнего вида кисти: наличие рубцовых контрактур, отклонение оси пальцев, уменьшение их в размере. Функцию кисти оценивали по объему выполнения пациентом основных видов схвата. Хорошие результаты получены у 44 детей (56,4 %), удовлетворительные у 27 (34,6 %), неудовлетвори-

тельные у 7 (9 %). Выявлены следующие ошибки и осложнения: при первой форме радиальной ПД (рис. 1, а, в, е) простое удаление дополнительного пальца без формирования боковой связки ведет к девиации оставшегося, нарушаются как косметика, так и его функция; при второй форме (рис. 1, б, д, ж) некачественное сопоставление смежных сторон удвоенного пальца в отдаленные сроки приводит к несрастанию костных поверхностей, ограничению движений. Несоответствие уровней суставов влечет ограничение функции межфаланговых сочленений.

При ульнарной ПД невосстановление капсульно-связочного аппарата вызывает клиновидную деформацию мизинца. Нерациональная кожная пластика, наличие остаточных осевых деформаций при центральной ПД приводит к развитию рубцовых контрактур пальцев и прогрессированию осевых деформаций.

В связи с изложенным у 7 детей из этой группы были выполнены повторные хирургические вмешательства: корригирующие остеотомии, моделирующие резекции выступающей части суставной поверхности пястной кости, кожные пластики.

Выводы

Для выбора метода хирургического лечения и срока операции необходимо установить, какой палец является основным, а какой дополнительным

в случаях радиальной ПД. При удалении дополнительных пальцев необходима коррекция всех компонентов имеющейся деформации кисти.

Использование зигзагообразных разрезов, рациональная кожная, костная и сухожильная пластики позволяют предотвратить формирование рубцовых контрактур и вторичных деформаций пальцев, способствуют восстановлению функции растущей кисти.

Список литературы

1. Kawabata H. Revision of residual deformities after operation for duplication of the thumb / H. Kawabata // *J. Bone Joint Surg.* — 1990. — Vol. 72, № 7. — P. 988–998.
2. Агранович О. Е. Врожденные пороки развития первого луча кисти у детей: дис. ... д-ра мед. наук / О. Е. Агранович. — СПб, 2001. — 562 с.
3. Андрусон М. В. Свободная кожная пластика при оперативном лечении деформаций кисти: автореф. дис. ... д-ра мед. наук / М. В. Андрусон. — М., 1970. — 29 с.
4. Бак Громко Д. Последние достижения пластической хирургии / Д. Бак Громко — М., 1985. — С. 143–159.
5. Волкова А. М. Хирургия кисти. В 3-х томах / А. М. Волкова. — Т. 2. — Екатеринбург: Урал рабочий, 1993. — 256 с.
6. Опыт лечения радиальной полидактилии / Н. А. Латыпова, Г. Г. Неттов, И. Е. Микусев [и др.]: мат. конф. [«Современные технологии диагностики, лечения и реабилитации поврежденных и заболеваний кисти»]. — Москва, 2005. — С. 217–219.
7. Тяжелков А. П. Реконструктивно-восстановительное лечение сложных пороков развития кисти у детей: дис. ... д-ра мед. наук / А. П. Тяжелков. — Иркутск, 1993. — 33 с.
8. Шведовченко И. В. Врожденные недоразвития кисти у детей: автореф. дис. ... д-ра мед. наук / И. В. Шведовченко. — СПб., 1993. — 42 с.

DOI: <http://dx.doi.org/10.15674/0030-598720143104-107>

Статья поступила в редакцию 02.01.2014

MEDICAL TACTIC IN HAND POLYDACTYLY IN CHILDREN

O. N. Sedykh, Yu. V. Paschenko, O. V. Piontkovska

СНІ «Regional Children Clinical Hospital № 1», Kharkiv. Ukraine