

УДК 616.728.2-089.843-001.6(048.8)

## **Вивих головки ендопротеза кульшового суглоба: сучасний стан проблеми (огляд літератури)**

**В. А. Філіпенко, В. О. Танькут, В. О. Мезенцев, О. М. Овчинніков**

ДУ «Інститут патології хребта та суглобів ім. проф. М. І. Ситенка НАМН України», Харків

*Hip arthroplasty is the most effective method for the treatment of severe stages of coxarthrosis, the hip injury and their consequences. The number of hip replacements throughout the world is increasing every year. In Ukraine, such operations are necessary in 150 000 patients per year. Among the complications of hip arthroplasty the most frequent and require repeated surgical procedures are dislocations of the femoral head. During the primary arthroplasty they occur in 0.5–10 % of cases, after revision surgery the risk of their occurrence increases to 10–25 %. Dislocations of femoral head associated with intense pain, a significant deterioration in the functional and mental status of the patient. The article presents the existing classification (for a cause type (mechanism) and time of dislocation), prevention and treatment (conservative and surgical). The main stages of care: emergency, medical and surgical treatments are reviewed. Separately medical tactic is presented for primary and recurrent dislocation of the femoral head. The methods of hip joint fixation after reduction of dislocation and surgical treatment methods (replacement of the head and/or liner implant, revision surgery with complete replacement of the legs and/or cup) are studied. The authors systematized contemporary data about dislocation of the femoral head to determine the main features of classification, prevention and treatment of this complication. It emphasizes the importance of determining the causes of dislocation of the femoral head, preoperative preparation and the choice of optimal tactics of treatment of this disease and its prevention as a basis to prevent the occurrence of dislocation. Key words: hip replacement, dislocation of the femoral head, classification, prevention, treatment.*

*Эндопротезирование тазобедренного сустава остается наиболее эффективным методом лечения тяжелых стадий коксартроза, травм области тазобедренного сустава (ТБС) и их последствий. Количество эндопротезирований ТБС по всему миру возрастает с каждым годом. В Украине такие операции необходимы 150 000 пациентам в год. Среди осложненных эндопротезирования ТБС наиболее частыми и требующими повторных хирургических вмешательств являются вывихи головки эндопротеза. В ходе первичного эндопротезирования они возникают в 0,5–10 % случаев, после ревизионных операций риск их возникновения увеличивается до 10–25 %. Вывихи головки эндопротеза связаны с интенсивным болевым синдромом, значительным ухудшением функционального и психического состояния пациента. В статье приведены существующие классификации (по причине, типу (механизму) и времени возникновения вывиха), особенности профилактики и лечения (консервативного и хирургического). Рассмотрены основные этапы оказания медицинской помощи: неотложной, консервативного и хирургического лечения. Отдельно представлена лечебная тактика первичных и рецидивирующих вывихов головки эндопротеза ТБС. Рассмотрены способы фиксации ТБС после вправления вывиха и способы хирургического лечения (замена головки и/или линера эндопротеза, ревизионные операции с полной заменой ножки и/или чашки). Авторы систематизировали современные информационные данные о вывихе головки эндопротеза ТБС для определения основных особенностей классификации, профилактики и лечения этого осложнения. Акцентировано внимание на важности определения причин возникновения вывиха головки эндопротеза, предоперационной подготовке и выборе оптимальной тактики лечения этой патологии, а также ее профилактики как основе предупреждения возникновения вывиха. Ключевые слова: эндопротезирование тазобедренного сустава, вывих головки эндопротеза, классификация, профилактика, лечение.*

**Ключові слова:** ендопротезування кульшового суглоба, вивих головки ендопротеза, класифікація, профілактика, лікування

Ендопротезування кульшового суглоба залишається найефективнішим та оптимальним способом лікування хворих на коксартроз III–IV стадій та з наслідками травм ділянки кульшового суглоба. Цей метод дає змогу позбавити пацієнтів болю, відновити втрачену функцію суглоба та покращити якість життя [1, 10, 12, 18]. Кількість операцій ендопротезування кульшового суглоба у світі щорічно зростає і становить до 1 500 000 на рік (за даними експертної групи ВООЗ, 2013). В Україні щорічно потребують операцій ендопротезування кульшового суглоба близько 15 000 пацієнтів [1, 3, 10, 18].

Серед ускладнень цього метода лікування значне місце займають вивихи головки ендопротезів, які призводять до повторних, нерідко складних, хірургічних втручань. Вивихи головки ендопротеза є проблемою як пацієнта, так і лікаря-ортопеда, що пов'язано з інтенсивним больовим синдромом та значним погіршенням функціонального та психічного стану хворого [2, 8, 17, 30].

У клінічній практиці розрізняють вивихи головки ендопротеза після первинного та ревізійного втручання. Після первинного ендопротезування вивихи головки ендопротезів кульшового суглоба спостерігають в 0,5–10 %. Після ревізійних операцій ризик їх виникнення збільшується до 10–25 %. Дані літератури свідчать, що за перші 2 роки після первинного ендопротезування кульшового суглоба у зв'язку з вивихами головки ендопротеза виконується більшість ревізійних операцій, а через 10 і більше років кількість зменшується до 5 % [7, 11, 20, 31].

Рецидиви вивихів головки ендопротеза (2–3 та більше) виникають у 10–60 % пацієнтів після першого епізоду вивиху [14, 24, 30]. Існують свідчення про повторні вивихи головки ендопротезів кульшового суглоба, які виникли у 83 % пацієнтів через хибне положення компонентів ендопротеза та м'язового дисбалансу навколо кульшового суглоба. Процес лікування проходить краще в тих пацієнтів, які не мають цих негативних чинників ризику [4, 5, 13, 15]. Після ревізійних операцій вивихи головки ендопротеза, зазвичай, посідає друге місце після асептичної нестабільності компонентів ендопротеза [3, 18, 31].

Необхідно відзначити, що причини вивихів головки ендопротеза кульшового суглоба частіше мультифакторіальні, але водночас завжди є одна (чи більше) головна, яка спричинила виникнення цього ускладнення [16, 22]. Вивчаючи цю проблему, ортопеди-хірурги досліджували різні причинні фактори виникнення вивихів головки

ендопротеза, що стало основою для створення класифікацій вказаних ускладнень [14, 16].

Зокрема, у класифікації L. D. Dorr, A. W. Wolf, Z. Wan (1998) [14] за причинами вивиху головки ендопротеза кульшового суглоба розподіляють: від навколоендопротезного дисбалансу м'язів після операції; унаслідок помилок хірурга під час встановлення компонентів ендопротеза (чашки та ніжки); у результаті порушення пацієнтом ортопедичного режиму, надмірної активності розробки рухів в оперованому суглобі (порушенням ортопедичної реабілітації).

L. D. Dorr, Z. Wan (1998) доповнили цю класифікацію одночасним м'язовим дисбалансом та хибним розташуванням компонентів ендопротеза.

Відома класифікація вивихів головки ендопротеза за механізмом (типом) вивиху (K. P. Gunther, S. Kirschner, M. Stiehler, 2014), яка враховує напрямок зміщення головки ендопротеза відносно тазового компонента, а саме:

- передній вивих — виникає через надмірне розгинання та/або зовнішню ротацію в кульшовому суглобі в положенні пацієнта стоячи або лежачи;

- задній вивих — виникає внаслідок надмірного згинання та внутрішньої ротації в кульшовому суглобі (найчастіше в положенні сидячи з надмірним згинанням у кульшовому суглобі або додатковою ротацією тулуба в поперековому відділі хребта над боком, з якого встановлено ендопротез, або під час вставання з сидячого положення);

- багатонапрямковий вивих виникає за умов різних рухів у кульшовому суглобі.

Разом із цим існує класифікація (W. G. Hamilton, J. P. McAuley, 2004), в основі якої час виникнення вивиху головки ендопротеза після операції ендопротезування кульшового суглоба:

- ранні вивихи, які виникли до 3 міс. після хірургічного втручання. У цьому періоді існує значний ризик виникнення вивиху головки ендопротеза внаслідок недостатнього формування рубця та наявності послаблених м'язів;

- вивихи, які виникли від 3 міс. до 5 років після ендопротезування кульшового суглоба. Їхньою причиною найчастіше є хибне розташування компонентів ендопротеза та/або м'язова дисфункція, або порушення стабільності компонентів ендопротеза;

- пізні вивихи, які виникли через 5 років та більше після операції частіше внаслідок накопичування продуктів стирання в парі тертя ендопротеза (металу, поліетилену), що призводить

до розвитку синовіту, розтягування та слабкості м'язів навколо ендопротеза.

Таким чином, важливо відзначити, що наявні сьогодні класифікації вивихів головки ендопротеза кульшового суглоба розширили уяву про причини та механізми їх виникнення. Але наведені класифікації дещо однобічні (розглядають лише якусь одну причину) та повною мірою не враховують усі аспекти ускладнення, тому вчені продовжують дослідження в цьому напрямку.

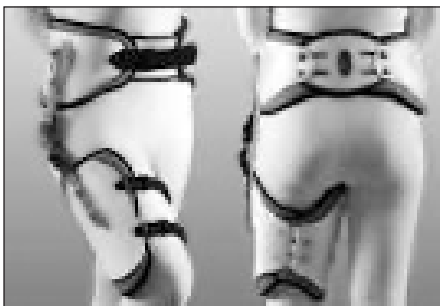
Лікування вивихів головки ендопротеза кульшового суглоба є послідовним, при цьому важливо використовувати диференційований підхід до лікувальної тактики. Основні етапи надання медичної допомоги в разі вивихів головки ендопротеза передбачають: невідкладну допомогу, консервативне та хірургічне лікування [19, 26, 29].

На етапі невідкладної медичної допомоги важливо враховувати детальний анамнез та виконувати рентгенографію (передньо-задню та бокову проекції для виключення перелому, нестабільності компонентів ендопротеза та іншої патології). Закрите вправлення вивиху головки ендопротеза необхідно виконувати під загальним знеболюванням із м'язовою релаксацією кульшового суглоба.

Важливо підкреслити, що вправлення вивиху (з метою попередження перелому стегнової кістки та пошкодження компонентів ендопротеза) має бути обережним [14, 26]. Після закритої репозиції важливо зафіксувати нижню кінцівку спеціальним ортезом (рисунок) або гіпсовою пов'язкою [14, 31, 32].

Необхідно також заздалегідь попередити пацієнта щодо суворого дотримання ортопедичного режиму в період реабілітації. Наслідком його порушення може бути повторний вивих та необхідність повторного хірургічного втручання.

У випадках нервово-судинних ускладнень необхідно виконувати операції в ургентному порядку, але за їхньої відсутності та неможливості вправлення вивиху рекомендовано проводити хірургічне втручання пізніше, після ретельної підготовки до операції (додаткового обстеження, підбору компонентів ендопротеза) [6, 21, 23, 25].



**Рисунок.** Загальний вигляд динамічного абдукційного ортеза

Показаннями до консервативного лікування є: первинний вивих, який виникнув у ранньому періоді після операції (до 3 міс.), можливість закритого вправлення, протипоказання до проведення операції (наприклад наявність у пацієнта важкої супутньої патології).

Після закритого вправлення первинного вивиху головки ендопротеза кульшового суглоба в ранньому періоді після ендопротезування (до 3 міс.), позитивні віддалені результати (відсутність рецидиву вивиху) сягають до 85 %. Водночас вивихи, які виникли через 3 міс. і більше після операції, частіше стають причиною хірургічного лікування [19, 22, 24].

Багато вчених наголошують на важливості формування рубцевих тканин навколо ендопротеза кульшового суглоба, особливо після первинного вивиху. Для цього необхідно забезпечити дотримання пацієнтом ортопедичного режиму або використання спеціального ортезу, або гіпсової пов'язки за типом «короткий Лоренц» із проведенням ізометричної гімнастики та масажу в періоді до 3 міс. після операції [14, 27, 31, 32].

У пацієнтів, які не можуть дотримуватись призначеного режиму обмеження рухів у кульшовому суглобі, необхідно використовувати гіпсову або скотчкаст імобілізацію за типом «короткий Лоренц» упродовж 2–3 міс. [14, 31, 32].

Отже, найдоцільнішим у лікуванні пацієнтів після закритого вправлення первинного вивиху є суворе дотримання ортопедичного режиму з виключенням надмірних рухів у кульшовому суглобі. У випадку рецидивів вивихів після закритого вправлення рекомендовано використовувати спеціальні абдукційні ортези, гіпсові або скотчкаст пов'язки для кульшового суглоба протягом 2–3 міс.

Альтернативні хірургічні методи лікування передбачають заміну головки та/або лінера ендопротеза кульшового суглоба (зокрема лінери з піднятим краєм (козирком) та з констрейном) та ревізійні операції з повною заміною ніжки та/або чашки ендопротеза кульшового суглоба [19, 28, 29].

Головними показаннями до хірургічного лікування вивихів вважають неможливість їх закритого вправлення, неефективність консервативних методів, рецидиви вивихів та нестабільність компонентів ендопротеза.

У разі рецидивів вивихів наступним хірургічним методом лікування є заміна головки ендопротеза на нову з більшим діаметром. Але треба пам'ятати, що недоліками використання головок

великого діаметра є підвищена сила тертя та збільшення стирання лінера. Ці питання ще недостатньо вивчені [19, 29].

Збільшення офсету завдяки встановленню довшої головки завжди збільшує також довжину нижньої кінцівки пацієнта. Тому дуже важливо визначити довжину ніг на передопераційному етапі та обговорити з пацієнтом можливу їх різницю після операції [2, 11, 19, 29].

Із різних факторів, які впливають на виникнення вивихів головки ендопротеза кульшового суглоба, неправильне розташування тазового та стегнового компонентів ендопротеза відіграють важливу роль.

Одним із важливих чинників вивихів головки ендопротеза кульшового суглоба є зменшений офсет стегнового компонента ендопротеза (відстань між продольною віссю діафіза ніжки ендопротеза та центром ротації головки ендопротеза). Змінити офсет можна заміщуючи компоненти ендопротеза. Найпростіше збільшення офсету можна досягти шляхом заміни головки ендопротеза і таким чином подовжити шийку його ніжки [1, 19, 29].

Важлива роль для стабільності головки ендопротеза кульшового суглоба належить її перекриттю лінером. Лінери з піднятим краєм (козирком) та констрейном покращують стабільність головки ендопротеза за даними багатьох досліджень [14, 19, 22]. Хоча при цьому зменшується вільний від імпліменту обсяг рухів у кульшовому суглобі [23].

Для корекції незначного положення компонентів ендопротеза запропоновано використання адаптерів для стегнової шийки та заміни лінера (на лінер з козирком) [19, 23].

У випадку недостатньої антеверсії чашки цементного ендопротеза можна використовувати різноманітні козирки з накладками різних виробників [14, 19].

Якщо пацієнти з неврологічними або психічними порушеннями страждають від рецидивів вивихів, рекомендовано для покращення стабільності застосувати лінери, чашки з констрейном або з подвійною сферою обертання. Ці імпланти бувають цементними і безцементними та можуть бути використані в пацієнтів із вивихами головки ендопротеза кульшового суглоба, які рецидивують [14, 19].

Іноді рецидиви вивихів пов'язані з неправильним положенням чашки безцементного ендопротеза, задній край якої недостатньо повернутий уперед у горизонтальній площині (тобто наяв-

на недостатня антеверсія чашки ендопротеза). Якщо тазовий компонент стабільний та при цьому немає інших причин, які можуть спричинювати вивих головки ендопротеза (наприклад недостатній офсет або ушкодження м'яких тканин), заміна лінера на лінер із козирком, розгорнутим до заднього краю чашки, може вирішити проблему [28].

Під час ендопротезування кульшового суглоба важливе значення відіграє не лише взаєморозташування компонентів ендопротеза, а й прийняття до уваги анатомічних особливостей пацієнта, зокрема кульшової западини та стегнової кістки (особливо за умов дисплазії). Існують загальноприйняті критерії встановлення компонентів ендопротеза, які необхідно враховувати під час ендопротезування кульшового суглоба.

У разі значного (понад  $10^\circ$ ) неправильного положення компонентів ендопротеза необхідно замінити тазовий, а іноді й стегновий компонент [14, 19, 28].

Під час передопераційного обстеження найчастіше виявляють два або більше факторів, які впливають на виникнення вивихів головки ендопротеза. Здебільшого кістковий імплімент (наприклад зіткнення великого вертлюга з остеофітами в ділянці кульшової западини) поєднується з некоректним положенням компонентів ендопротеза, та/або з недостатнім натягненням м'яких тканин у ділянці кульшового суглоба (особливо після попередніх операцій). Для вирішення цієї проблеми запропоновано використання чашок із подвійною сферою обертання (double cup) [14, 19, 28].

Багато авторів повідомляють про незадовільні результати ревізійних операцій із приводу вивихів головки ендопротеза, які рецидивують. Причина цього ускладнення частіше мультифакторіальна — поєднання механічних причин (неправильне розташування компонентів ендопротеза) із біологічними (недостатністю м'язів ділянки кульшового суглоба) [15, 16, 19, 33].

Важливим питанням, яке необхідно враховувати практикуючим хірургам, є профілактика вивихів головки ендопротезів, тому що вона значно простіша за лікування [4, 9, 13]. Серед методів профілактики вивихів головки ендопротеза кульшового суглоба, наведених у сучасній літературі, є такі заходи: ретельне передопераційне планування, виконання операції з дотриманням загальноприйнятих стандартів розташування чашки та ніжки ендопротеза, використання головок ендопротеза більшого діаметра [4, 9, 13, 14].



Таким чином, актуальність проблеми вивихів головки ендопротеза кульшового суглоба підтверджується їх поширеністю — після первинного ендопротезування вказане ускладнення виникає в 0,5–10 % випадків, а після ревізієвих операцій ризик їх виникнення збільшується до 10–25 %.

Наявні класифікації, які подані в літературі, не повною мірою враховують усі аспекти цього ускладнення, що потребує подальших досліджень.

Методи лікування та профілактики первинних та вивихів головки ендопротеза кульшового суглоба, які рецидивують, розділяють на невідкладну допомогу, консервативне та хірургічне лікування, а визначення оптимальної тактики лікування необхідно вирішувати в кожному випадку індивідуально, урахувавши всі показання.

Для профілактики цього ускладнення необхідно дотримуватись сучасних загальноприйнятих правил проведення операції ендопротезування кульшового суглоба.

Підсумовуючи проведений огляд даних літератури можна зробити висновок щодо актуальності проблеми вивихів головки ендопротеза кульшового суглоба, урахувавши їх значну поширеність, соціально-економічну значимість, недосконалість наявних класифікацій, дискусійні моменти профілактики й лікування цього ускладнення. Усе викладене потребує подальших наукових досліджень за цими напрямками.

**Конфлікт інтересів.** Автори декларують відсутність конфлікту інтересів.

## Список літератури

- Вакуленко В. М. Вывихи после тотального эндопротезирования тазобедренного сустава / В. М. Вакуленко, А. В. Вакуленко, А. А. Неделько // Травма. — 2014. — Т. 15, № 3. — С. 35–39.
- Загородний Н. В. Эндопротезирование тазобедренного сустава. Основы и практика / Н. В. Загородний. — М. : ГЭОТАР-Медиа, 2012. — 704 с.
- Захарян Н. Г. Вывихи после тотального эндопротезирования тазобедренного сустава : автореф. дис. ... канд. мед. наук / Н. Г. Захарян. — М., 2008. — 17 с.
- Кузьмин И. И. Методологические основы профилактики и лечения осложненной при эндопротезировании тазобедренного сустава : автореф. дис. ... д-ра мед. наук / И. И. Кузьмин. — М., 2010. — 40 с.
- Лоскутов А. Е. Предупреждение ошибок и осложнений при эндопротезировании тазобедренного сустава с применением полусферических запрессовываемых чашек / А. Е. Лоскутов // Ортопедия, травматология и протезирование. — 2003. — № 2. — С. 126–129.
- Надеев А. А. Эндопротезы тазобедренного сустава в России: философия построения, обзор имплантатов, рациональный выбор / А. А. Надеев, С. В. Иванников. — М. : БИНОМ. Лаборатория знаний, 2006. — С. 18.
- Осложнения при эндопротезировании тазобедренного сустава / В. А. Филиппенко, В. А. Танькут, А. В. Танькут, А. И. Жигун // Ортопедия, травматология и протезирование. — 2010. — № 2. — С. 14–19. — DOI: <http://10.15674/0030-59872010211-16>.
- Помилки та ускладнення ревізієвих протезування у хворих з асептичною нестабільністю ацетабулярного компонента ендопротеза кульшового суглоба / Г. В. Гайко, В. П. Торчинський, О. М. Сулима [и др.] // Травма. — 2014. — Т. 15, № 1. — С. 59–63.
- Профілактика вивиху стегнового компонента ендопротеза після тотального ендопротезування кульшового суглоба у хворих на ревматоїдний артрит / С. І. Герасименко, М. В. Полулях, І. В. Рой [и др.] // Травма. — 2015. — Т. 16, № 4. — С. 48–53.
- Стан та перспективи ендопротезування суглобів / Г. В. Гайко, С. І. Герасименко, М. В. Полулях, В. П. Торчинський : тези доповідей XIV з'їзду ортопедів-травматологів України. — Одеса, 2006. — С. 423–425.
- Тихилов Р. М. Руководство по эндопротезированию тазобедренного сустава / Р. М. Тихилов, В. М. Шаповалов. — СПб. : РНИИТО, 2008. — 322 с.
- Филиппенко В. А. Эволюция проблемы эндопротезирования суставов / В. А. Филиппенко, А. В. Танькут // Международный медицинский журнал. — 2009. — Т. 15, № 1 (57). — С. 70–74.
- Bal B. S. Early complications of primary total hip replacement performed with a two-incision minimally invasive technique / B. S. Bal, D. Haltom, T. Aletto M. Barrett // J. Bone Joint Surg. Am. — 2005. — Vol. 87 (11). — P. 2432–2438. — DOI: [10.2106/JBJS.D.02847](http://10.2106/JBJS.D.02847).
- Bentley G. European Instructional lectures / G. Bentley / The EFORT Textbook. — Springer, 2014. — P. 2495–2511.
- Berry D. J. Risk factors for dislocation after total hip arthroplasty: results of a long term analysis / D. J. Berry // Proceedings of 9<sup>th</sup> BIOLOX Symposium : Bioceramics in joint arthroplasty. — 2004. — P. 137–138.
- Bourne R. B. Etiology of total hip arthroplasty dislocation / R. B. Bourne // Proceedings of annual meeting of AAOS. — 2007. — P. 43.
- Dislocation of hemiarthroplasty after femoral neck fracture: better outcome after the anterolateral approach in a prospective cohort study on 739 consecutive hips / A. Enocson, J. Tidermark, H. Tornqvist, L. J. Lapidus // Acta Orthop. — 2008. — Vol. 79 (2). — P. 211–217. — DOI: [10.1080/17453670710014996](http://10.1080/17453670710014996).
- Greene M. E. Who should have total hip replacement? / M. E. Greene. — University of Gothenburg, USA, 2015. — 71 p.
- Guyen O. Constrained liners, dual mobility or large diameter heads to avoid dislocation in total hip arthroplasty / O. Guyen // EFORT Open Rev. — 2016. — Vol. 1. — P. 197–204. — DOI: [10.1302/2058-5241.1.000054](http://10.1302/2058-5241.1.000054).
- High body mass index is associated with increased risk of implant dislocation following primary total hip replacement: 2106 patients followed for up to 8 years / O. S. Azodi, J. Adami, D. Lindstrom [et al.] // Acta Orthop. — 2008. — Vol. 79 (1). — P. 141–147. — DOI: [10.1080/17453670710014897](http://10.1080/17453670710014897).
- Imageless navigation for insertion of the acetabular component in total hip arthroplasty: is it as accurate as CT-based navigation? / T. Kalteis, M. Handel, H. Bathis [et al.] // J. Bone Joint Surg. Br. — 2006. — Vol. 88 (2). — P. 163–167. — DOI: [10.1302/0301-620X.88B2.17163](http://10.1302/0301-620X.88B2.17163).
- Maloney W. J. Dislocation of the implant head / W. J. Maloney // Proceedings of annual meeting of AAOS. — 2007. — P. 39.
- Oehy J. Design parameter to improve range of motion (ROM) in total hip arthroplasty / J. Oehy, K. Bider // Proceedings of 9<sup>th</sup> BIOLOX Symposium : Bioceramics in joint arthroplasty. — 2004. — P. 149–156.
- Outcome of treatment for dislocation after primary total hip replacement / R. S. Kotwal, M. Ganapathi, A. John, [et al.] // J. Bone Joint Surg. Br. — 2009. — Vol. 91 (3). — P. 321–326. — DOI: [10.1302/0301-620X.91B3.21274](http://10.1302/0301-620X.91B3.21274).

25. Parratte S. Validation and usefulness of a computer-assisted cup-positioning system in total hip arthroplasty. A prospective, randomized, controlled study / S. Parratte, J. A. Argenson // *J. Bone Joint Surg. Am.* — 2007. — Vol. 89 (3). — P. 494–499. — DOI: 10.2106/JBJS.F.00529
26. Pitto R. P. Management of total hip arthroplasty dislocation down-under / R. P. Pitto, S. Young, S. Graves / *Proceedings of annual meeting of AAOS.* — 2007. — P. 49.
27. The analysis of posterior soft tissue repair durability after total hip arthroplasty in primary osteoarthritis patients / V. Loiba, J. Stucinskas, O. Robertsson [et al.] // *Hip Int.* — 2015. — Vol. 25 (5). — P. 420–423. — DOI: 10.5301/hipint.5000232.
28. The effect of acetabular and femoral component version on dislocation in primary total hip arthroplasty / T. Fujishiro, T. Hiranaka, S. Hashimoto [et al.] // *Int. Orthop.* — 2016. — Vol. 40 (4). — P. 697–702. — DOI: 10.1007/s00264-015-2924-2.
29. The effect of orientation of the acetabular component on outcome following total hip arthroplasty with small diameter hard-on-soft bearings / G. Grammatopoulos, G. R. Thomas, H. Pandit [et al.] // *Bone Joint J.* — 2015. — Vol. 97-B (2). — P. 164–172. — DOI: 10.1302/0301-620X.97B2.34294.
30. The functional and financial impact of isolated and recurrent dislocation after total hip arthroplasty / M. P. Abdel, M. B. Cross, A. T. Yasen, F. S. Haddad // *Bone Joint J.* — 2015. — Vol. 97-B (8). — P. 1046–1049. — DOI: 10.1302/0301-620X.97B8.34952.
31. The unstable total hip replacement / F. D. Angelo, L. Murena, G. Zatti, P. Cherubino // *Indian J. Orthop.* — 2008. — Vol. 42 (3). — P. 252–259. — DOI: 10.4103/0019-5413.39667.
32. Wong K. Flexion reminder device to discourage recurrent posterior dislocation of a total hip replacement: a case report / K. Wong, M. Sivan, G. Matthews // *J. Med. Case Rep.* — 2008. — Vol. 2. — Article 250. — DOI: 10.1186/1752-1947-2-250.
33. Zwartele R. E. Increased risk of dislocation after primary total hip arthroplasty in inflammatory arthritis / R. E. Zwartele, R. Brand, H. C. Doets // *Acta Orthop. Scand.* — 2004. — Vol. 75 (6). — P. 684–690.

DOI: <http://dx.doi.org/10.15674/0030-598720171118-123>

Стаття надійшла до редакції 28.10.2016

---

## HEAD DISLOCATION AFTER HIP JOINT ARTHROPLASTY: MODERN VIEW (LITERATURE REVIEW)

V. A. Filipenko, V. O. Tankut, V. O. Mezentsev, O. M. Ovchynnikov

Sytenko Institute of Spine and Joint Pathology, Kharkiv. Ukraine

✉ Oleh Ovchynnikov: [shabalov2009@yandex.ru](mailto:shabalov2009@yandex.ru)