

УДК 616.728.2-089.843:616.718.4-001.6-053.9](045)

Результати ендопротезування кульшового суглоба в людей старшої вікової групи в разі переломів стегнової кістки у вертлюговій ділянці

П. М. Жук¹, А. М. Каяфа¹, М. В. Абрамов²

¹ Вінницький національний медичний університет ім. М. І. Пирогова, Україна

² Миська клінічна лікарня швидкої медичної допомоги, Вінниця, Україна

Fractures of the femur in the trochanteric zone in elder people dramatically change the life stereotype. This disruption of adaptation mechanisms often leads to a rapid exacerbation of concomitant chronic diseases. Current trends are reduced to the early surgical treatment of patients with femoral fractures in the trochanteric zone, which is due to better prognostic results for the health and life of patients. Objective: to investigate and analyze the long-term results of hip arthroplasty in people of the older age group with trochanteric and intertrochanteric femoral fractures. Methods: clinical and radiologic examination of 47 patients (40 women, 7 men, mean age (74.2 ± 5.1) years) was performed with total cement, monopolar or bipolar hip arthroplasty. The choice of method of treatment depended on the degree of compensation of concomitant diseases. Long-term results (at least 1 year) of surgical treatment were analyzed using the Harris score. Results: excellent and good results were obtained in 39 patients (82.94 %), satisfactory ones — in 7 (14.94 %), unsatisfactory ones — in 1 (2.12 %). The best long-term results were obtained by us in cases of using single-pole bipolar implants. All patients, regardless of age and before the operational functional state, quickly enough (up to 1 month) restored the previous level of efficiency and motor activity. Conclusions: hip arthroplasty in femur fractures in the trochanteric is the method of choice for elderly people, since it provides early mobilization of patients and rapid recovery of the activity level. Key words: trochanteric and intertrochanteric fractures, results of treatment, hip joint endoprosthetics.

Переломы бедренной кости в вертельной области у людей старшей возрастной группы резко меняют их жизненный стереотип. Этот срыв адаптационных механизмов часто приводит к быстрому обострению сопутствующих хронических заболеваний. Современные тенденции сводятся к раннему хирургическому лечению больных с переломами бедренной кости в вертельной области, что обусловлено лучшими прогностическими результатами для их здоровья и жизни. Цель: исследовать и проанализировать отдаленные результаты эндопротезирования тазобедренного сустава у людей старшей возрастной группы с чрезвертельными и межвертельными переломами бедренной кости. Методы: проведено клиническое и рентгенологическое обследование 47 больных (40 женщин, 7 мужчин, средний возраст $(74,2 \pm 5,1)$ года), которым выполнено тотальное цементное, однополюсное монополярное или биполярное эндопротезирование тазобедренного сустава. Выбор метода лечения зависел от степени компенсации сопутствующих заболеваний. Отдаленные результаты (не менее 1 года) хирургического лечения анализировали с помощью шкалы Харриса. Результаты: отличные и хорошие результаты получены у 39 больных (82,94 %), удовлетворительные — у 7 (14,94 %), неудовлетворительные — у 1 (2,12 %). Лучшие отдаленные результаты достигнуты в случаях использования однополюсных биполярных имплантатов. Все больные, независимо от возраста и дооперационного функционального состояния, достаточно быстро (до 1 мес.) восстановили прежний уровень работоспособности и двигательной активности. Выводы: эндопротезирование тазобедренного сустава при переломах бедренной кости в вертельной области является методом выбора для людей старшей возрастной группы, т. к. обеспечивает раннюю мобилизацию больных и быстрое восстановление двигательного стереотипа. Ключевые слова: чрезвертельные и межвертельные переломы, результаты лечения, эндопротезирование тазобедренного сустава.

Ключові слова: черезвертлюгові та міжвертлюгові переломи, результати лікування, ендопротезування кульшового суглоба

Вступ

Населення України зменшується і водночас старіє — за період 1989–2016 рр. середній вік збільшився на 4 роки. Особливо швидко старішає міське населення. Нині в Україні мешкає 13,7 млн громадян віком понад 55 років; 6,9 млн — 65 і старше; 3,1 млн — понад 70 [1]. За оцінками ВООЗ, кількість людей старше за 65 років збільшиться на 88 % через старіння населення світу протягом наступних 25 років [2]. У другій половині ХХ — початку ХХІ століть переломи стегнової кістки в популяції людей старшої вікової групи стали справжньою пандемією, вони несуть велике навантаження на охорону здоров'я та економіку країн.

У людей літнього та старечого віку механізм травми є типовим та низькоенергетичним, унаслідок звичайного падіння в побуті під час виконання домашньої роботи чи на вулиці. Деякі автори у механізмі травми відзначають роль низької маси тіла (індекс маси тіла менший за 20 кг/м^2) у поєднанні з низькопотенціальною енергією падіння на фоні системного остеопорозу в співвідношенні 1,4 : 1 (порівняно переломів шийки стегнової кістки та вертлюгової ділянки). Понад 91 % таких переломів припадають на людей віком 65 років і старше, у жінок переломи цієї локалізації трапляються в 4–6 разів частіше, ніж у чоловіків. Середній вік жінок із зазначеними переломами становить 74 роки, чоловіків — 64,8 [3–5].

Травма різко змінює життєвий стереотип людини старшого віку. Цей зрив адаптаційних механізмів часто призводить до швидкого загострення супутніх хронічних захворювань, також додаються гіпостатичні ускладнення ліжкового режиму. Збереження життя хворого, який отримав черезвертлюговий чи міжвертлюговий переломи стегнової кістки, та рівень функціональної активності в післяопераційному періоді прямо залежать від швидкості надання медичної допомоги, коморбідних захворювань та поліморбідних станів [6].

Сучасні тенденції зводяться до якнайшвидшого хірургічного лікування хворих із переломами проксимального відділу стегнової кістки, що зумовлено кращими прогностичними результатами для їхнього здоров'я і життя (74,3–97 %) та ранішою мобілізацією зі здатністю до самообслуговування [7]. Значно важче в цієї групи хворих визначити метод металоостеосинтезу (МОС) й обрати пристрій для досягнення стабільної фіксації перелому, знизити ризик міграції метало-

конструкцій, запобігти деформаціям сегмента та зміщенням відламків, створити умови для консолідації перелому, не обмежуючи ранньої активізації та функціональної активності пацієнтів.

Альтернативним методом хірургічного лікування є ендопротезування кульшового суглоба. Тому цікавим для наукового та практичного опрацювання вважаємо проведення аналізу віддалених результатів ендопротезування кульшового суглоба в разі переломів стегнової кістки у вертлюговій ділянці в людей старшої вікової групи.

Мета роботи: вивчити віддалені результати ендопротезування кульшового суглоба в людей старшої вікової групи з черезвертлюговими та міжвертлюговими переломами стегнової кістки.

Матеріал та методи

Робота проведена на основі аналізу медичних карт рентгенограм, клінічного обстеження 47 хворих (середній вік $(74,2 \pm 5,1)$ року), які перебували на стаціонарному лікуванні в травматологічному відділенні Вінницької міської клінічної лікарні швидкої медичної допомоги за період 2010–2014 рр. У дослідження включені пацієнти, прооперовані за 2 роки до моменту їхнього обстеження. Протокол дослідження схвалено комісією з біоетики Вінницького національного медичного університету ім. М. І. Пирогова (протокол № 2 від 22.02.2016).

Травму в побуті одержав 31 (66,0 %) пацієнт, вуличну — 14 (29,8 %), у дорожньо-транспортній пригоді — 2 (4,2 %). Слід відмітити, що жоден із пацієнтів не приймав препарати кальцію для профілактики остеопорозу.

За класифікацією АО переломи стегнової кістки у вертлюговій ділянці (тип А) розподілено на три групи:

– 31А1 — позасуглобовий перелом вертлюгової зони, черезвертлюговий простий — 23 (48,9 %) хворих;

– 31А2 — позасуглобовий перелом вертлюгової зони, черезвертлюговий відламковий — 22 (46,8 %);

– 31А3 — позасуглобовий перелом вертлюгової зони, міжвертлюговий — 2 (4,3 %).

Більшість пацієнтів були міськими жителями — 33 (70,2 %), лише 14 (29,8 %) проживали у сільській місцевості.

Серед обстежених пацієнтів жінки становили 85,1 % (літня вікова група — 15 (31,9 %), старечого віку — 24 (51,1 %) та довгожителі — 1 (2,1 %)). Частка хворих чоловічої статі дорівнювала 14,9 %

(літня вікова група — 3 (6,4 %), старечого віку — 4 (8,5 %)). Такий розподіл хворих за віком та статтю збігається з даними інших авторів, які вивчали цю проблему. Незначна частка пацієнтів чоловічої статі обумовлена їхньою низькою середньою тривалістю життя в Україні [6, 7].

Обстеженим хворим виконано: тотальне цементне ендопротезування кульшового суглоба — 19 (40,4 %); однополюсне монополярне — 13 (27,7 %); однополюсне біполярне — 15 (31,9 %).

Коморбідні захворювання та стани хворих, а саме їх ступінь компенсації, безпосередньо впливали на вибір методу ендопротезування. Зокрема, серед усіх обстежених серцево-судинні захворювання зареєстровані в 43 (91,5 %), серед них у 15 (31,9 %) — порушення серцевого ритму; захворювання дихальної системи — у 4 (8,5 %), ендокринної — у 1 (2,1%). У 27 (57,4 %) хворих діагностовано деформівний артроз кульшового суглоба ушкодженої кінцівки (II–III стадії за Н. С. Косинською (1961)). Пацієнти відмічали артралгію кульшового суглоба ще до отримання травми, тому тотальна артропластика в них вирішує одразу дві проблеми: МОС черезвертлюгового та міжвертлюгового переломів стегнової кістки ніжною та заміну кульшового суглоба. Однополюсне цементне ендопротезування виконали переважно хворим старечого віку без рентгенологічних ознак коксартрозу та зі зниженими показниками мінеральної щільності кісткової тканини в ділянці перелому.

Субтотальне ендопротезування кульшового суглоба хворі легше переносять, оскільки для його виконання потрібно менше часу та хірургічна маніпуляція супроводжується невеликою крововтратою. Для імплантації однополюсного ендопротеза ми використовуємо одну порцію полімерного цементу, на відміну від тотального ендопротезування, зменшуючи цим токсичний вплив останнього, а також знижуємо ризик гемодинамічних та кардіологічних ускладнень у пацієнтів із важким преморбідним фоном.

У передопераційному періоді всім хворим проводили медикаментозну терапію, ранню активізацію, ізометричне навантаження м'язів травмованої кінцівки, дихальну гімнастику. Час від отримання травми хворим до хірургічного лікування в дослідженій групі становив $(7,9 \pm 2,8)$ днів, а від моменту госпіталізації до проведення операції — $(4,8 \pm 2,1)$. Операцію проводили під регіональною анестезією. Виконували модифікований передньо-боковий доступ за Watson-Jones, резекцію шийки стегнової кістки зі збереженням відламків верт-

люгової ділянки, цементну фіксацію компонентів ендопротеза зі стабілізацією відламків вертлюгової зони його ніжною. У першу добу післяопераційного періоду хворі перебували у відділенні інтенсивної терапії. На другу добу призначили ЛФК, ходьбу за допомогою ходунків із можливістю повного навантаження на оперовану кінцівку, що дуже важливо для реабілітації хворих старшого віку, оскільки освоїти ходьбу без навантаження для більшості з них є надзвичайно складним завданням. Середня тривалість перебування хворих у стаціонарі становила $(10,2 \pm 4,7)$ днів.

Слід відмітити, що 9 хворим виконано ендопротезування кульшового суглоба після ускладнень МОС. Зокрема, міграцію металоконструкцій зафіксовано у 3 пацієнтів після використання DHS (Dynamic hip screw); у 2 — LCP (Locking Compression Plate); у 2 визначено міграцію та перелом спонгіозних гвинтів; у 2 — неправильно консолідований черезвертлюговий перелом із варусною деформацією та значним анатомічним вкороченням кінцівки після МОС кутовою та LCP-пластиною. У двох останніх хворих відмічено зниження функціональної активності оперованої кінцівки, що, на нашу думку, пов'язано з тривалою її деформацією та дегенеративно-дистрофічними змінами м'язів.

Результати та їх обговорення

Результати лікування оцінювали за шкалою Харріса (Harris-Evaluation System of the Hip), яка враховує такі критерії: наявність та інтенсивність больового синдрому; мобільність хворого; відсутність деформацій та амплітуду рухів. Кожен критерій оцінювали в балах, сума яких формує загальну оцінку.

У обстежених пацієнтів отримано такі результати: відмінні (понад 90 балів) — у 22 (46,8 %), добрі (від 89 до 80) — у 17 (36,14 %), задовільні (від 79 до 70) — у 7 (14,94 %), незадовільні (менше за 70 балів) — у 1 (2,12 %).

Слід зазначити, що гірші функціональні результати обернено залежали від віку хворих та наявності в них значних соматичних ускладнень. Зокрема, частка *відмінних та добрих* результатів становила 82,94 % (39 хворих). У 28 (59,36 %) пацієнтів больовий синдром був відсутній, 11 (23,58 %) скаржилися на епізодичний біль під час тривалої ходьби. У 6 (12,8 %) хворих відмічено незначну кульгавість, а 13 (27,7 %) пацієнтів постійно користувались палицею під час ходьби, що пов'язано, на нашу думку, із їхнім стереотипом. Амплітуда рухів у кульшовому суглобі

оперованої кінцівки в усіх пацієнтів була в повному обсязі, деформацій та вкорочення стегнового сегмента не спостерігали. Хворі були задоволені функціональним результатом і після лікування повернулись до звичного способу життя та навантажень за короткий термін (1–2 міс.).

Задовільний результат отримано в 7 пацієнтів. Із анамнезу відомо, що 5 із них мали низьку функціональну активність ще до травми у зв'язку з вираженим больовим синдромом на фоні коксартрозу. Ендопротезування кульшового суглоба виконано 3 хворим після ускладнень МОС — міграції фіксатора. У 5 пацієнтів відмічений епізодичний, незначний біль під час тривалої ходьби, у 2 больовий синдром був відсутній. Помірна кульгавість зафіксована в 6 хворих, 4 постійно користувались обома милицями, а 3 — палицею. Слід зазначити, що в 3 пацієнтів виявлено незначну привідну контрактуру, в 1 — фіксовану зовнішню ротацію та вкорочення кінцівки на 3 см.

Незадовільний результат отримано в 1 пацієнта, якому виконано ендопротезування після неправильно консолидованого черезвертлюгового перелому стегнової кістки з варусною деформацією та значним анатомічним вкороченням кінцівки після МОС кутовою пластиною. На момент обстеження в нього зберігалась комбінована контрактура (ротаційна, згинально-привідна), проекційне вкорочення оперованої кінцівки. Хворий ходить за допомогою ходунків лише в квартирі, потребує сторонньої допомоги.

Стосовно типу імплантованих протезів, то найкращі віддалені результати отримані у випадках використання однополюсних біполярних

імплантатів, що, на нашу думку, пов'язано з особливістю їх конструкції, коли рух у суглобі здійснюється між півсферами головки, що запобігає руйнуванню хрящової тканини та кісткового шару кульшової западини і, насамкінець, пролонгує функціонування біполярного ендопротеза без протрузії кульшової западини. Усі хворі, незалежно від віку та доопераційного функціонального стану, досить швидко (до 1 міс.) відновили попередній рівень працездатності та рухової активності.

Дещо гірші результати отримані у хворих із імплантованими однополюсними ендопротезами типу Мура-Ціто. Пацієнти відмічали незначний больовий синдром у паховій ділянці, який посилювався з часом, швидко втому, необхідність користуватись додатковими засобами опори.

Клінічний приклад 1

Хвора К., 73 роки, після черезвертлюгового перелому лівої стегнової кістки зі зміщенням відламків (31A2.1 за класифікацією АО). Травму отримала в побуті внаслідок падіння під час ходьби. Передопераційний період тривав 4 дні. Терапевтична підготовка хворої включала антикоагулянти, знеболювальні, протинабрякові, кардіологічні та кальцій вмісні препарати. На 5-й день виконано тотальне цементне ендопротезування лівого кульшового суглоба. На 7-му добу після госпіталізації пацієнтка виконувала ЛФК, дихальну гімнастику, у супроводі лікаря підіймалася з ліжка та ходила за допомогою ходунків, повністю навантажуючи оперовану кінцівку. Активне функціональне ведення хворої тривало весь період стаціонарного лікування.

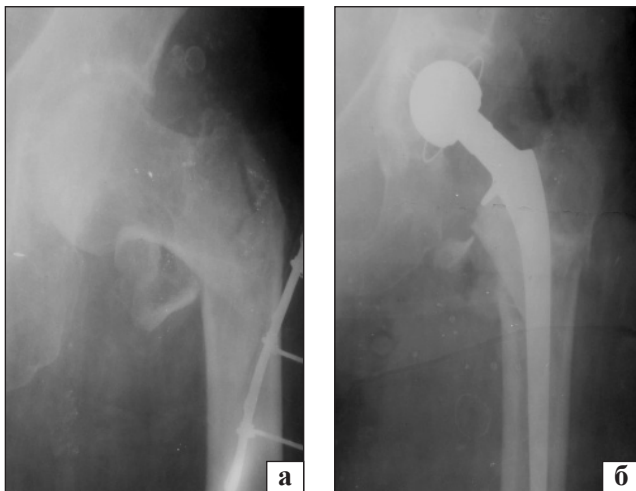


Рис. 1. Рентгенограми хворої К., черезвертлюговий перелом лівої стегнової кістки зі зміщенням відламків: а) до операції; б) після тотального цементного ендопротезування лівого кульшового суглоба

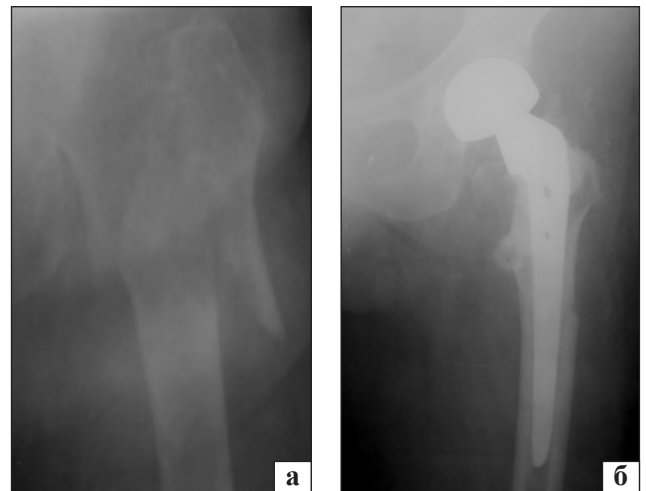


Рис. 2. Рентгенограми хворої Л., міжвертлюговий перелом лівої стегнової кістки зі зміщенням відламків: а) до операції; б) після однополюсного біполярного ендопротезування лівого кульшового суглоба

Виписана зі стаціонарного відділення на 10-й день. Через 12 міс. хвора була повністю соціально реабілітована та повернулася до звичного способу життя. За шкалою Харріса результат оцінений у 86 балів (рис. 1).

Клінічний приклад 2

Хвора Л., 77 років, після міжвертлюгового перелому (31A3.1) лівої стегнової кістки (рис. 2). Травма вулична. Передопераційний період тривав 2 дні. У зв'язку з важким преморбідним фоном пацієнтці вирішено виконати однополюсне біполярне ендопротезування лівого кульшового суглоба в ранні терміни. Незважаючи на необхідність медикаментозної корекції супутніх захворювань, дотримувались тактики ранньої активізації хворої, а саме: призначено ходьбу за допомогою ходунків із повним навантаженням на оперовану ногу, лікувальну фізкультуру, дихальну гімнастику. На 6-ту добу після операції хвора самостійно могла сідати в ліжку та пересуватися за допомогою ходунків і була виписана зі стаціонару на 9-ту добу. На момент обстеження через 12 міс. хвора була повністю соціально реабілітована, періодично користувалася палицею під час тривалої ходьби. Результат лікування оцінений за шкалою Харріса у 81 бал.

Висновки

Ендопротезування кульшового суглоба після переломів стегнової кістки у вертлюговій ділянці є методом вибору для людей старшої вікової групи, оскільки забезпечує ранню мобілізацію хворих, швидке відновлення рухового стереотипу. За умов задовільного стану кульшової западини

перевагу слід надавати біполярному однополюсному ендопротезуванню, яке є малотравматичним і забезпечує найшвидше функціональне відновлення пацієнтів. У випадку дегенеративних змін у кульшовому суглобі методом вибору залишається тотальне ендопротезування.

Конфлікт інтересів. Автори декларують відсутність конфлікту інтересів.

Список літератури

1. Тімоніна М. Б. Населення України. Демографічний щорічник / М. Б. Тімоніна. — Київ : Державна служба статистики України, 2016. — 347 с.
2. Бур'янов О. А. Прокатті форте в комплексному лікуванні пацієнтів з ранніми стадіями остеоартрозу / О. А. Бур'янов, Т. М. Омельченко // *Боль. Суставы. Позвоночник*. — 2016. — № 2. — С. 21–27.
3. Азизов М. Ж. Клинико-функциональные результаты тотального эндопротезирования тазобедренного сустава / М. Ж. Азизов, Д. Р. Рузубов // *Ортопедия, травматология и протезирование*. — 2012. — № 1 (586). — С. 81–83. — DOI: 10.15674/0030-59872012181-83.
4. Дулаев А. К. Особенности хирургического лечения и реабилитации пациентов пожилого возраста с чрезвертельными переломами бедренной кости / А. К. Дулаев, А. А. Потапчук, А. Н. Цед // *Ученые записки СПбГМУ им. акад. И. П. Павлова*. — 2011. — Т. 18, № 4. — С. 40–43.
5. Лоскутов А. Е. Ранние результаты эндопротезирования тазобедренного сустава с использованием цементной фиксации / А. Е. Лоскутов, Е. В. Васильченко // *Вісник ортопедії, травматології та протезування*. — 2013. — № 4. — С. 26–29.
6. Функциональное состояние больных с чрезвертельными переломами бедра в зависимости от лечебных технологий / Б. Ш. Минасов, Н. Н. Аслямов, Р. Р. Якупов [и др.] // *Гений ортопедии*. — 2013. — № 2. — С. 77–79.
7. Біомеханічна оцінка різних способів фіксації у разі нестабільних переломів вертлюгової ділянки стегнової кістки в експерименті / Л. М. Юрійчук, М. В. Полулях, М. С. Клепач, [та ін.] // *Ортопедия, травматология и протезирование*. — 2012. — № 3 (588). — С. 10–13. — DOI: 10.15674/0030-59872012310-13.

DOI: <http://dx.doi.org/10.15674/0030-59872017187-91>

Стаття надійшла до редакції 26.01.2017

RESULTS OF HIP REPLACEMENT IN ELDERLY PATIENTS WITH TROCHANTERIC FEMORAL FRACTURES

P. M. Zhuk¹, A. M. Kayafa¹, M. V. Abramov²

¹ National Pirogov Memorial Medical University, Vinnytsya, Ukraine

² City Clinical Emergency Hospital, Vinnytsya, Ukraine

✉ Andriy Kayafa: andre-kajafa@i.ua