

УДК 616.717/.718-033.2-089.8(045)

Диференційований підхід до вибору методик хірургічного лікування хворих на метастатичні ураження довгих кісток

О. Є. Вирва, Я. О. Головіна, Р. В. Малик

ДУ «Інститут патології хребта та суглобів ім. проф. М. І. Ситенка НАМН України», Харків

Metastatic lesions of long bones (MLLB) are one of the most frequent pathologies among all bone tumor diseases. Objective: to substantiate and develop a differentiated approach to the choice of indications to authorities retain the surgical treatment of patients with metastatic lesions of long bones. Methods: the results of the examination and treatment of 104 patients with metastatic lesions of long bones. The main factors affecting the patients survive are the initial diagnosis, the amount of metastatic lesions of long bones, pathological fracture, relapse-free period of a period, visceral dissemination, histological type of tumor, the type of metastatic lesions of long bones, according to ASA class, age of the patient. With the help of the method of mathematical modeling of the mechanical properties comparison us «implant – bone» of the system in different types of replacement post-resection defects in proximal and distal femur metaphysis. Results for: to facilitate the prediction of survival of patients developed a computer program that make work-up data of the patient. The program determines the probability for a patient belonging to a survival group: I — up to 6 months, II — from 6 to 24 months, III — more than 2 years. Depending on the survival prognosis developed indications for surgical interventions and their types (palliative or radical). Justify the most effective methods of substitution of post-resection defects braid children due to the localization of metastatic lesions of long bones. Developed and implemented into practice the method of substitution of metaphysial defects of the distal femur using the metal construction. A tactics of surgical treatment of patients with primary metastatic lesions of long bones has been proposed. Conclusions: the use of the proposed tactic of treatment of patients with metastatic lesions of long bones allows substantiate indications for surgical interventions and their specific type, to prevent unreasonable and, accordingly, repeated operations. Key words: metastasis of long bones of limbs, surgical treatment, the prognosis of patients survival.

Метастатические поражения (МТСП) длинных костей — одна из самых частых патологий среди всех онкологических заболеваний костей. Цель: обосновать и разработать дифференцированный подход к выбору показаний к органосохраняющему хирургическому лечению пациентов с МТСП длинных костей. Методы: проанализированы результаты обследования и лечения 104 пациентов с МТСП длинных костей. Определены основные факторы, влияющие на выживаемость таких больных, — первичный диагноз, количество МТСП, патологический перелом, срок безрецидивного периода, висцеральная диссеминация, гистологический тип опухоли, тип МТСП, класс по ASA, возраст больного. С помощью метода математического моделирования сравнены механические свойства системы «имплантат – кость» при различных вариантах замещения пострезекционных дефектов проксимального и дистального метадиафизарных отделов бедренной кости. Результаты: для упрощения прогнозирования выживаемости пациентов разработана компьютерная программа, в которую вносят данные обследования больного. Программа определяет вероятность принадлежности больного к группе выживания: I — до 6 мес., II — от 6 до 24 мес., III — более 2 лет. В зависимости от прогноза выживаемости разработаны показания к хирургическим вмешательствам и их видам (паллиативному или радикальному). Обоснованы наиболее эффективные методики замещения пострезекционных дефектов костей, обусловленные локализацией МТСП. Разработана и внедрена в практику методика замещения пострезекционных дефектов дистального метаэпифиза бедренной кости с помощью созданной металлической конструкции. Предложена тактика хирургического лечения больных с первичными МТСП длинных костей. Выводы: применение предложенной тактики лечения больных с МТСП длинных костей позволяет обосновать показания к хирургическим вмешательствам и конкретным их видам, предотвратит необоснованные и, соответственно, повторные операции. Ключевые слова: метастазы длинных костей конечностей, хирургическое лечение, прогноз выживаемости пациентов.

Ключові слова: метастази довгих кісток кінцівок, хірургічне лікування, прогноз виживаності хворих

Вступ

Метастатичне ураження довгих кісток — одна з найчастіших патологій серед усіх онкологічних захворювань кісткової системи. Лікування пацієнтів із цим ураженням скелета завжди комплексне і містить поліхіміо-, імуні-, гормоно-, променеви терапію, введення бісфосфонатів (залежно від виду первинної пухлини і згідно з протоколами лікування кожної нозології), а також хірургічне втручання [1]. Такий підхід допомагає досягти позитивних результатів. Консервативна терапія в разі метастазів у кістки дає можливість знизити ризик розвитку патологічних переломів, зменшити інтенсивність больового синдрому, стабілізувати, або, у певних випадках, привести до регресу пухлинного процесу [2]. Хірургічне втручання у випадку метастатичних процесів у довгих кістках спрямовано на покращення якості життя цієї категорії хворих (зменшення больового синдрому, стабілізацію ураженої кістки), можливість відновлення функцій уражених кінцівок у найкоротші терміни, забезпечення локального tumor-контролю та продовження специфічного лікування [3–4]. Видалення поодиноких та солітарних метастазів сприяє підвищенню загальної виживаності хворих на злоякісні пухлини [5]. Наприклад показники виживаності хворих у разі метастазів раку молочної залози в кістки значно вище, ніж за умов ураження вісцеральних органів, та є сприятливим прогностичним чинником. У дослідженнях R. Coleman та R. Rubens [5], які ґрунтуються на аналізі 489 хворих, медіана виживаності в разі метастазів у кістки становила 24 міс., а в печінку — лише 3 міс. [6]. Також тільки 30–35 % хворих із раком нирки та солітарним метастазом після хірургічного втручання досягають п'ятирічної виживаності [7–9]. Ці результати зумовлюють необхідність ранньої діагностики метастатичного ураження кісток та контролю за ефективністю лікування.

Патологічні переломи кісток без проведення комплексного лікування мають невисокий відсоток (64 %) консолидації з термінами зрощення до 6–7 міс. [10]. Тому хірургічний метод лікування є найефективнішим для швидкого відновлення функції ураженої кінцівки [11, 12].

Для визначення показань до хірургічного втручання в пацієнтів із метастазами в кістках необхідний системний підхід з урахуванням низки параметрів хворого — локального та загального соматичного статусів, ефекту від проведеної специфічної терапії тощо). Частково він реалізо-

ваний в онковертебології. Зокрема, для визначення показань до операцій у разі метастатичного ураження хребта найчастіше хірурги використовують шкалу Y. Tokuhashi [11]. Одним із головних критеріїв для проведення хірургічних втручань є прогнозована виживаність пацієнта [13]. Під час виконання радикальних хірургічних втручань у разі метастатичних уражень довгих кісток перед хірургом стає питання вибору виду заміщення післярезекційного дефекту. Важливою метою пластики дефектів кісток після видалення метастатичних вогнищ є стабільна фіксація фрагментів та найшвидше відновлення функції ураженої кінцівки в післяопераційному періоді. Для цього на сучасному етапі використовують різноманітні конструкції для остеосинтезу: інтрамедулярні стрижні, пластини тощо. Для заміщення дефекту кістки перевагу віддають кістковому цементу завдяки його міцностним характеристикам, а також цитостатичній дії під час полімеризації (через гіпертермічну реакцію). Також виконання стабільного остеосинтезу в комбінації з кістковим цементом дає змогу хворому ходити та розробляти рухи в суглобах нижньої кінцівки з першого післяопераційного дня [14–19].

Мета дослідження: обґрунтувати та розробити диференційований підхід до вибору показань органозберігального хірургічного лікування пацієнтів із метастатичними ураженнями довгих кісток.

Матеріал та методи

Проаналізовано результати обстеження та лікування 104 пацієнтів (61 чоловік, 43 жінки) із метастатичними ураженнями довгих кісток. Середній вік пацієнтів становив 59,2 роки (мінімальний — 21, максимальний — 84). Виконання дослідження схвалено на засіданні комітету з біоетики ДУ «ІПХС ім. проф. М. І. Ситенка НАМН» (протокол № 124 від 23.12.2013).

Функціональний результат лікування оцінювали з використанням шкал асоціації скелетно-м'язових пухлин (Musculoskeletal Tumor Society Score, MSTS) та шкала Торонто (Toronto Extremity Salvage Score, TESS).

Для вирішення прогностичного завдання визначення передбачуваного терміну життя пацієнтів ми обрали метод дискримінантного аналізу, у результаті якого формуються лінійні класифікаційні функції, виведені на основі «навчальної інформації» [20]. Розрахунок цих функцій за набором конкретних ознак (кількість кісткових метастазів: солітарні, поодинокі, множинні,

термін безрецидивного періоду, гістологічний тип пухлини, клас ASA, вік пацієнта, наявність вісцеральної дисемінації, первинний діагноз, наявність патологічного перелому, тип метастазу — літичний, бластичний, змішаний) дає змогу віднести хворого до певної групи виживаності. Перед проведенням статистичного дослідження сформована ретроспективна група хворих (75 пацієнтів із відомим терміном життя). Критерії виживання обрано відповідно до даних літератури: I — до 6 міс. (24 хворих), II — від 6 до 24 міс. (31), III — понад 2 роки (20). Дискримінантний аналіз виконували за допомогою комп'ютерної програми «Statistica 6» for Windows.

Проаналізовано різні способи заміщення дефектів довгих кісток після метастазектомії залежно від локалізації пухлинного вогнища. Для визначення та обґрунтування вибору оптимального методу заміщення дефектів стегнової кістки після метастазектомії виконано математичне моделювання [21, 22].

На підставі проведених досліджень розроблено принципи вибору оптимальної лікувальної тактики та способів хірургічного лікування хворих з метастатичними ураженнями довгих кісток [23].

Результати та їх обговорення

У результаті проведеного статистичного (дискримінантного) аналізу отримано можливість визначити прогнозовану виживаність хворих із метастазами в довгих кістках. Із метою спростити та вдосконалити процедуру прогнозування виживаності хворих із метастатичними ураженнями кісток розроблено комп'ютерну програму. Соматичний статус оцінювали за ASA (американська анестезіологічна шкала) для визначення анестезіологічного ризику.

Створена програма дає змогу легко і без спеціальних навичок персоналу прогнозувати виживаність хворих. Після обстеження пацієнта всі його дані вносять у програму, інтерфейс якої створений за допомогою випадних списків (рис. 1). У вікні програми з'являються ознаки — симптоми, серед яких необхідно вибрати характерні для конкретного хворого. Програма самостійно визначає ймовірність належності пацієнта до певної групи виживаності (I, II, III), залежно від чого обирають показання до хірургічного втручання та його вид (паліативне або радикальне). Показаннями до паліативних втручань є класифікація хворого в I групу і III клас за ASA з патологічним переломом. У таких випадках операції виконують для відновлення самообслуговування

хворого. У разі прогнозу виживаності пацієнта до 6 міс. (I група) і IV клас за ASA з патологічним переломом або без нього хірургічне втручання не рекомендовано, оскільки воно може призвести до швидкої декомпенсації хворого. Якщо визначений прогноз виживаності хворого від 6 до 24 міс. і понад 2 років (II і III групи) і III клас за ASA, рекомендовано радикальну операцію з видаленням пухлинного вогнища.

Таким чином, завдяки визначенню прогнозу виживаності хворих стало можливим ґрунтовніше ставити показання до хірургічних втручань взагалі та до кожного з його видів (паліативного або радикального).

У результаті математичного дослідження на моделях заміщення післярезекційного дефекту проксимального відділу стегнової кістки (рис. 2) встановлено, що застосування гвинтів уздовж осі шийки стегнової кістки зменшує напруження в цементі, але його показники залишаються досить великими. Крім того, використання цього варіанта фіксації дає змогу знизити напруження у фіксувальній конструкції (стрижень, гвинти) (рис. 2, б). У разі застосування ендопротеза отримано найменші напруження у верхній та середній його частинах, а в нижній (ніжці) показники напруження досить великі, тому необхідно забезпечити надійну фіксацію ніжки завдяки збільшенню площі контакту між нею та дистальною частиною стегнової кістки (рис. 2, в).

Під час вивчення та порівняння механічних властивостей системи «імплантат – кістка» за різних варіантів заміщення післярезекційних дефектів дистального метадіафізарного відділу стегнової кістки встановлено:

Рис. 1. Фотовідбиток вікна програми

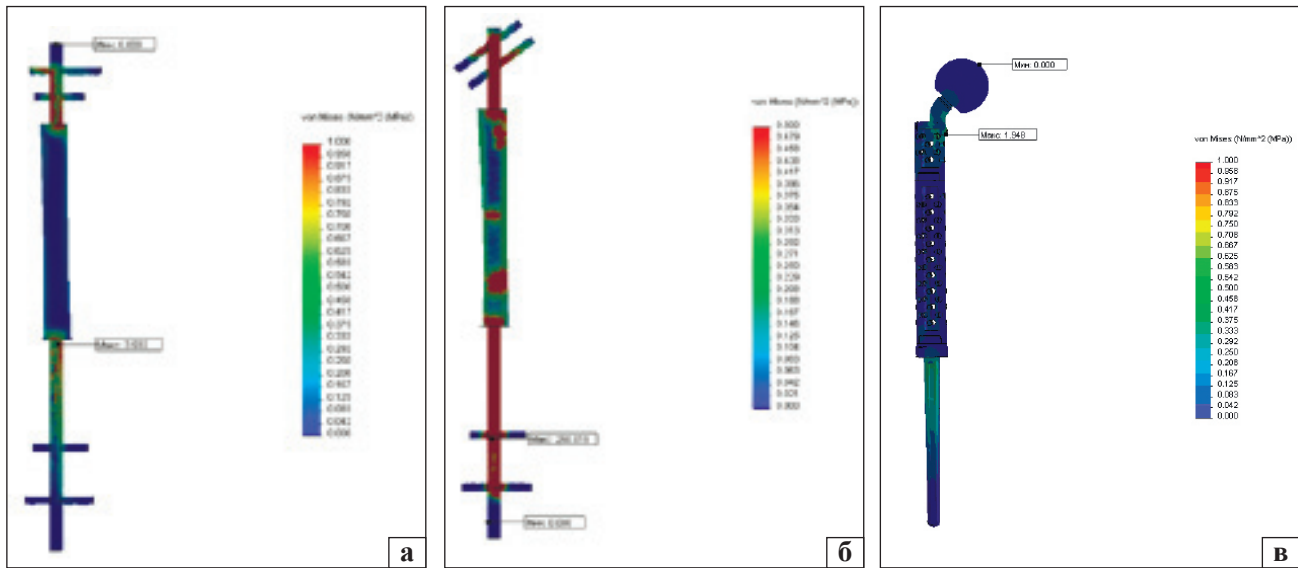


Рис. 2. Моделі конструкцій, які використовують для заміщення дефекту проксимального відділу стегнової кістки: гвинти в проксимальній частині розташовані перпендикулярно осі кістки (а) та вздовж осі шийки стегнової кістки (б); заміщення дефекту верхньої третини стегнової кістки ендпротезом (в)

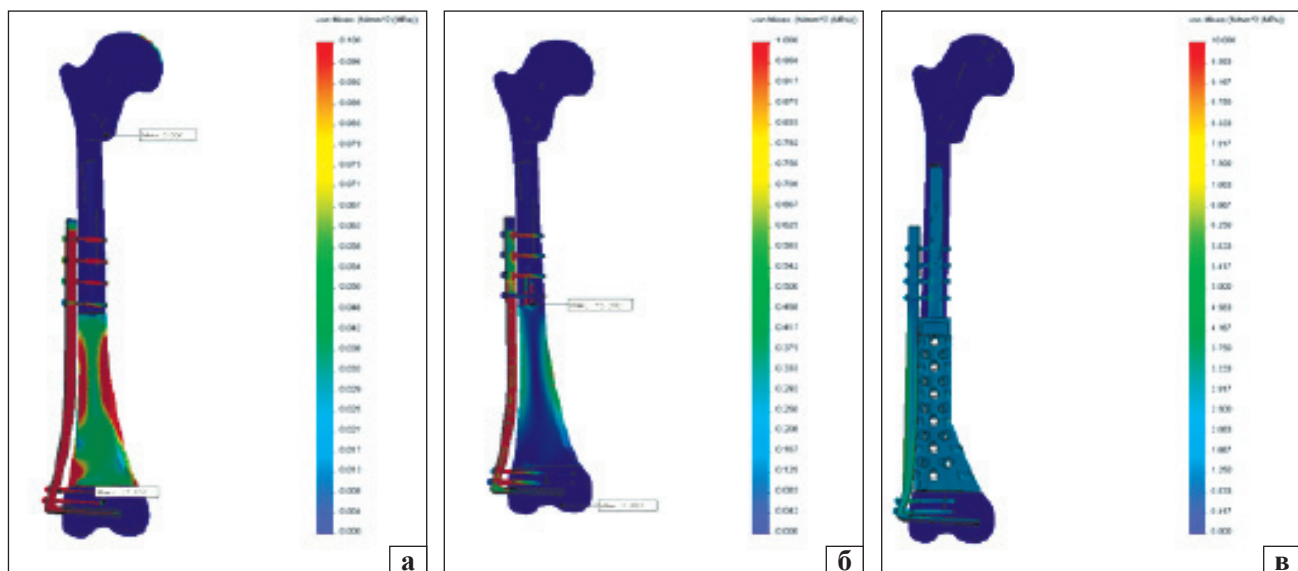


Рис. 3. Моделі дистального відділу стегнової кістки (перетин): з'єднання частин кістки за допомогою шару цементу та накістної пластини з гвинтами (а); шару цементу з двома додатковими стрижнями та накістної пластини з гвинтами (б); металевої конструкції (в)

– завдяки однорідним механічним властивостям у запропонованій нами конструкції напруження в зоні контакту останньої з кісткою значною мірою було зменшено, а в самій металевій конструкції відбулося рівномірне розподілення (рис. 3, в);

– у разі використання пластини, двох стрижнів та кісткового цементу відзначено найнижче напруження в проксимальному та дистальному відділах стегнової кістки, а також у зоні середньої третини фіксаторів, тому ризик розвитку їх переломів знижено (рис. 3, б);

– у випадку застосування пластини та кісткового цементу спостерігали найбільше підвищення напруження в проксимальному та дистальному відділах стегнової кістки та в зоні контакту пластини з цементом, тому в цій ділянці можна очікувати найбільший ризик розвитку переломів імплантатів (рис. 3, а).

Залежно від локалізації та поширеності онкологічного процесу в ураженій кінцівці встановлюють показання до конкретного виду заміщення післярезекційних дефектів довгих кісток (ендопротезування або встановлення металево-цементних імплантатів).

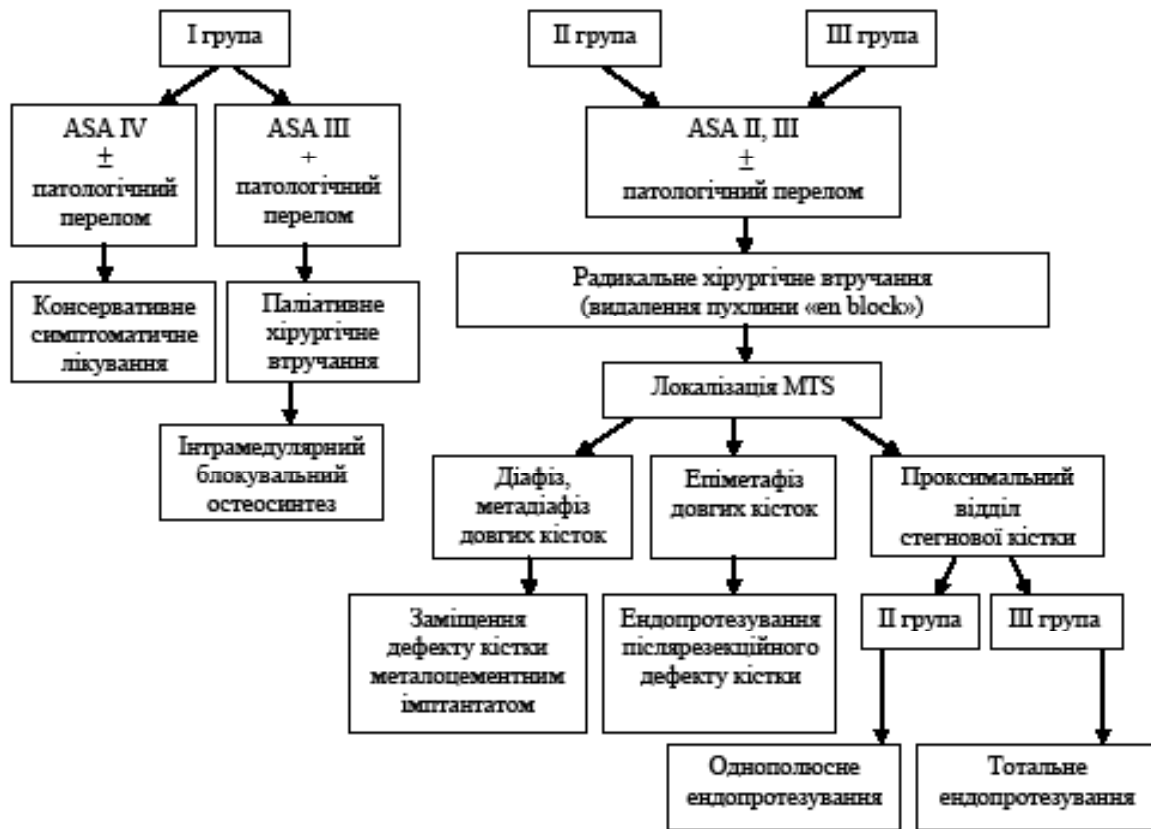


Рис. 4. Схема вибору хірургічного лікування пацієнтів із метастатичними ураженнями довгих кісток кінцівок МТС-метастаз

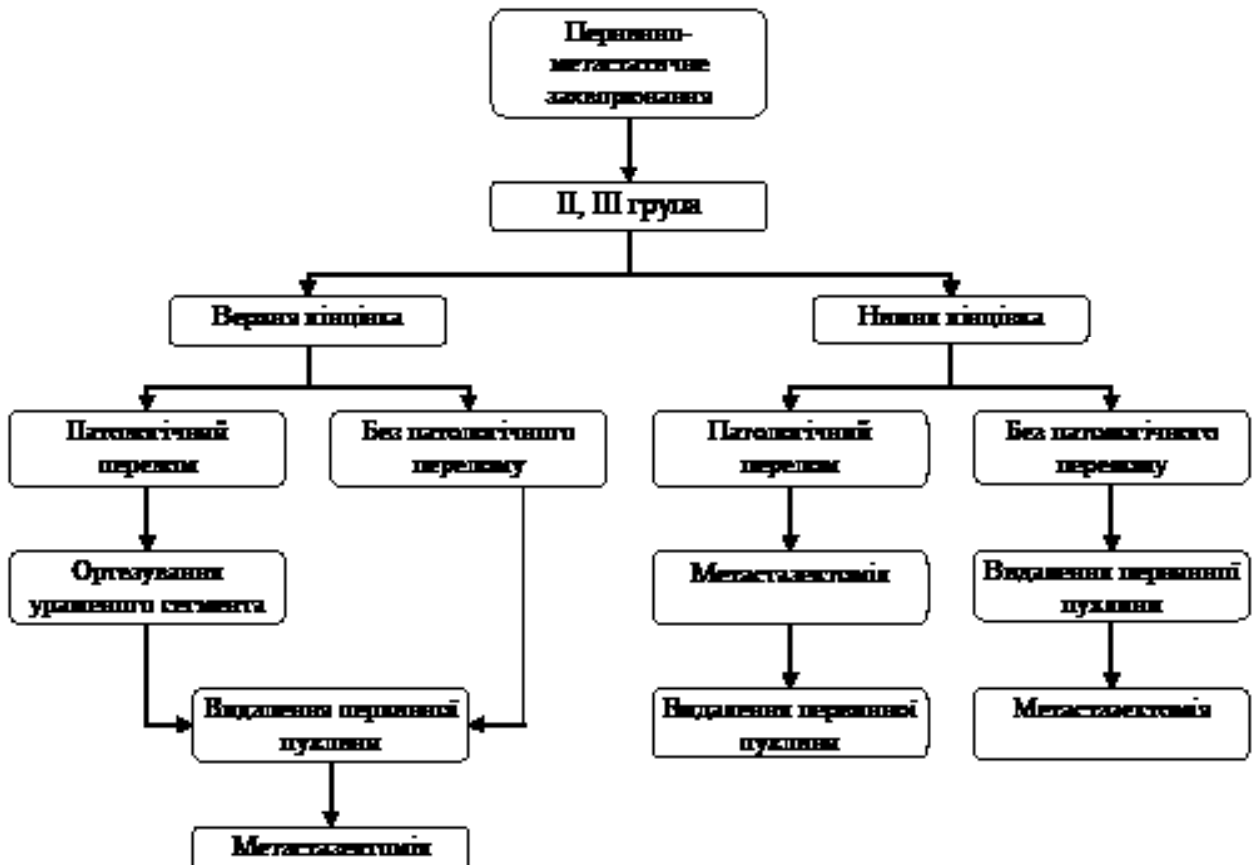


Рис. 5. Тактика лікування хворих із первинно-метастатичними захворюваннями (у разі солітарних або поодиноких метастазів)

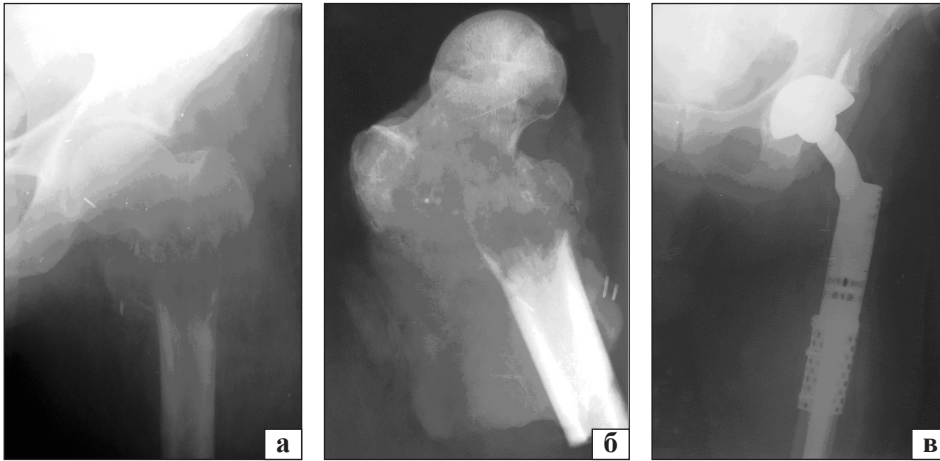


Рис. 6. Рентгенограми лівого кульшового суглоба та стегна пацієнта Т., 53 роки, у прямій проекції до операції: вогнище літичної деструкції проксимального відділу стегнової кістки з патологічним переломом (а), препарату видаленої ділянки стегнової кістки (б), після операції заміщення дефекту ендопротезом (в)

Таким чином, зважаючи на результати проведеного математичного моделювання, у разі локалізації пухлини в епіфізарних відділах стегнової кістки рекомендовано заміщення післярезекційного дефекту пухлинним ендопротезом, у дистальному метадіафізі — металево-цементним імплантатом із додатковими інтрамедулярними стрижнями або за допомогою запропонованої нами конструкції. Використання розробленої конструкції для заміщення післярезекційного дефекту дистального метадіафіза стегнової кістки має певні переваги над іншими металево-цементними імплантатами (збереження колінного суглоба, раннє відновлення його функції та нижньої кінцівки загалом) та сприяє стабільній фіксації фрагментів кістки.

На підставі отриманих даних розроблені принципи вибору оптимальної хірургічної тактики для лікування пацієнтів із метастатичними ураженнями довгих кісток (рис. 4).

Окремою та важливою групою є хворі з первинно-метастатичним онкологічним захворюванням, першою ознакою якого є больовий синдром в ураженій кінцівці або патологічний перелом ураженої кістки. У таких випадках обов'язково проводять біопсію патологічного вогнища та гіс-

тологічне, а в деяких ситуаціях імуногістохімічне, дослідження біопсійного матеріалу. Визначення гістологічного типу метастазу допомагає разом із результатами інших обстежень знайти первинну пухлину. Для цього виконують комплексне обстеження хворого: рентгенологічне, комп'ютерну та магнітно-резонансну томографію, ультразвукове дослідження внутрішніх органів, остеосцинтиграфію. Знання найтипівішої локалізації та типу кісткового метастазу (літичний, бластичний або змішаний) у випадку конкретної первинної пухлини допомагає встановити діагноз. Після встановлення діагнозу за наявності патологічного перелому в кістках нижньої кінцівки та прогнозі життя від 6 до 24 міс. (II група) або понад 2 років (III група) першим етапом виконують хірургічне ортопедичне втручання (метастазектомію), а другим — видалення первинної пухлини. За відсутності патологічного перелому в кістках нижньої кінцівки, або в разі ураження кісток верхньої кінцівки першим етапом виконують видалення первинної пухлини, а другим — метастазектомію (рис. 5). Лікування цієї категорії хворих необхідно завжди узгоджувати з онкологами та проводити як один з етапів комплексного лікування (хіміо-, імуно-, променевої терапії).

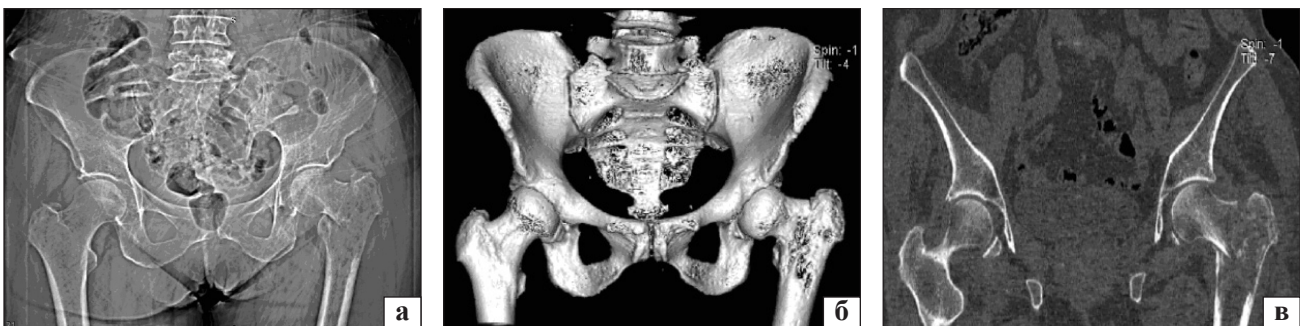

Рис. 7. Топограма (а), тривимірна реконструкція (б) та фронтальний скан СКТ-дослідження (в) таза пацієнтки Р. у прямій проекції до операції: вогнище літичної деструкції проксимального відділу стегнової кістки, патологічний перелом

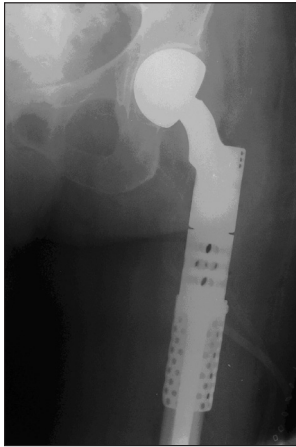


Рис. 8. Рентгенограма проксимального відділу правого стегна в прямій проекції після операції пацієнтки Р.

Клінічний приклад 1

Пацієнт Т., 53 роки, звернувся зі скаргами на біль у ділянці лівого кульшового суглоба, порушення опороздатності нижньої кінцівки. У результаті комплексного обстеження (рентгенологічного, КТ, гістологічного дослідження біопсійного матеріалу) встановлено діагноз: рак правої нирки, T₂N₀M₁ (oss), IV ст. за Enneking, IV кл. гр., стан після комплексного лікування, метастатичне ураження проксимального відділу лівої стегнової кістки, патологічний перелом проксимального відділу лівої стегнової кістки (рис. 6, а).

Згідно з прогнозом виживаності хворий належить до III групи. Ураховуючи первинно-метастатичне ураження, наявність патологічного перелому та солітарного вогнища, пацієнту проведено хірургічне втручання — видалення пухлини проксимального відділу стегнової кістки «en bloc» (сегментарна резекція) (рис. 6, б), заміщення післярезекційного дефекту модульним ендопротезом СИМЕКС (рис. 6, в) із тотальним ендопротезуванням кульшового суглоба.

Через 3 тижні після операції пацієнту виконано лівосторонню нефректомію. Загальний термін спостереження за хворим становить 6,5 року. Функція лівого кульшового суглоба збережена в повному обсязі. Пацієнт ходить без додаткової опори. Функціональний результат за шкалою MSTS становить 93,3 %, TESS — 95,0 %.

Клінічний приклад 2

Пацієнтка Р., 67 років, звернулася зі скаргами на біль у ділянці лівого кульшового суглоба, порушення опороздатності лівої нижньої кінцівки. Із анамнезу відомо, що 5 років тому проходила комплексне лікування з приводу раку лівої молочної залози. Після обстеження встановлений діагноз: рак лівої молочної залози, T₂N₀M₁ (oss, pulm), IV ст. за Enneking, IV кл. гр., стан після комплексного лікування, метастатичне ураження проксимального відділу лівої стегнової кістки, патологічний перелом проксимального відділу лівої стегнової кістки (рис. 7).

Хвора належить до II групи виживаності. Проведено хірургічне втручання — видалення пухлини проксимального відділу стегнової кістки «en bloc» (сегментарна резекція), заміщення післярезекційного дефекту модульним ендопротезом (рис. 8) й ендопротезування кульшового суглоба з використанням біполярної головки.

Загальний термін спостереження за пацієнткою становить 1 рік. Функція лівого кульшового суглоба збережена в повному обсязі. Пацієнтка ходить без додаткової опори. Функціональний результат за шкалою MSTS становить 73,3 %, TESS — 75,0 %.

Клінічний приклад 3

Пацієнтка О., 77 років, госпіталізована до клініки зі скаргами на біль у лівому стегні та порушення опороздатності нижньої кінцівки.

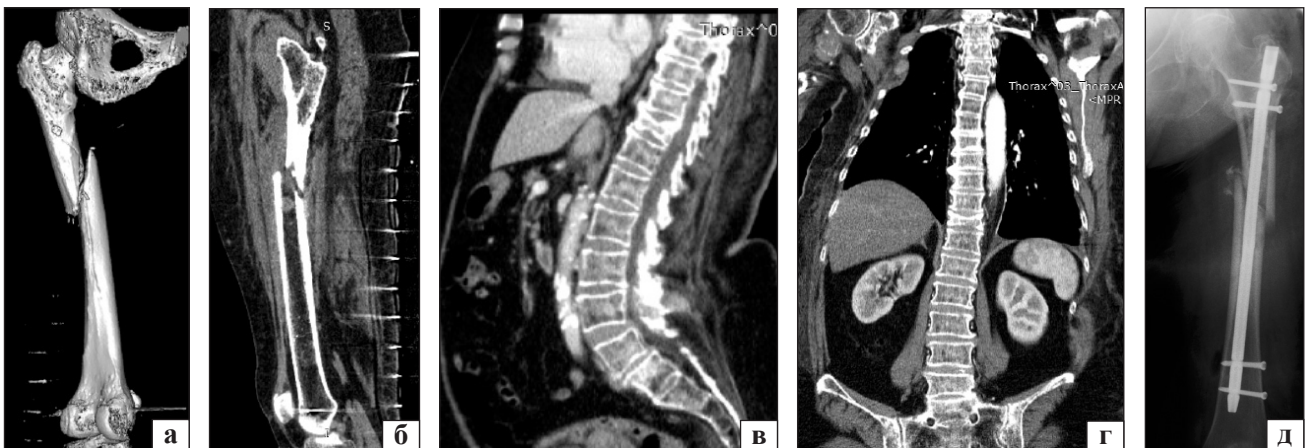


Рис. 9. КТ-скани лівого стегна (а, б) та хребта (в, г) хворої О. Метастатичне ураження, патологічні переломи середньої третини лівої стегнової кістки та Th_x, стан після операції (д)

Із анамнезу встановлено, що хвору з 2003 року лікують та спостерігають в онкологічному стаціонарі з приводу рака правої молочної залози. У результаті комплексного обстеження встановлено діагноз: рак правої молочної залози T₂N₀M₁ (oss, pulm), IV ст. за Enneking, IV кл. гр., стан після комплексного лікування, метастатичне ураження середньої третини лівої стегнової кістки, патологічний перелом середньої третини лівої стегнової кістки. Множинне метастатичне ураження скелета. Патологічний перелом Th_x (рис. 9, а, б).

У результаті прогнозування виживаності, хвору віднесено до I групи, ASA III. Проведено паліативні хірургічні втручання — блокувальний інтрамедулярний остеосинтез лівої стегнової кістки без видалення пухлини, пункційна вертебропластика Th_x (рис. 9, в, г, д).

Після хірургічних втручань хвора ходила без додаткової опори, повністю себе обслуговувала. Середній термін спостереження за пацієнтами становив (33,3 ± 18,8) міс. (від 9,1 до 60,2).

Висновки

У сучасній онкоортопедії разом із аналізом онкологічного результату лікування пацієнтів доцільно застосовувати методи оцінювання функціонального результату як показника, що безпосередньо вказує на якість життя хворого у віддаленому періоді після лікування. Для цього використовують низку шкал, зокрема MSTS і TESS.

Критеріями включення пацієнтів у дослідження для оцінювання функціонального результату є заплановане виконання органозберігального хірургічного втручання з приводу метастатичної кісткової пухлини та передбачуваний термін спостереження після нього не менше ніж 6 міс.

Проведене оцінювання функціональних результатів 57 пацієнтів (34 чоловіки та 23 жінки), яким було проведено хірургічне втручання, із терміном спостереження від 9 міс. до 5 років із використанням шкали MSTS та адаптованого скороченого варіанта шкали TESS показали, що для нижньої кінцівки, у 37 хворих вони становили MSTS — (70,0 ± 17,0) %, TESS — (72,6 ± 16,0) %. Для верхньої кінцівки ці показники у 20 хворих становили MSTS — (65,0 ± 12,0) %, TESS — (67,6 ± 11,2) %.

Загальна виживаність пацієнтів із метастатичними ураженнями кісток після лікування на першому році становила (85,0 ± 8,0) %, на другому — (67,5 ± 11,0) %, на п'ятому — (60,8 ± 11,8) %.

Визначення прогнозу виживаності цієї категорії хворих дає змогу обґрунтувати показання до хірургічних втручань та обрати їх види (паліативне або радикальне).

Завдяки математичному обґрунтуванню методик заміщення післярезекційних дефектів стегнової кістки обрані найбільш стабільні та ефективні залежно від локалізації пухлинного вогнища в кістці.

Використання запропонованого підходу до лікування цієї складної патології допомагає запобігти необґрунтованих хірургічних втручань та, відповідно, повторних операцій.

Виконання адекватного хірургічного втручання сприяє відновленню функції ураженої кінцівки та самообслуговуванню в короткі терміни, що покращує психоемоційний стан хворого та підвищує якість його життя.

Конфлікт інтересів. Автори декларують відсутність конфлікту інтересів.

Список літератури

1. Хірургічне лікування метастатичних уражень довгих кісток / О. С. Вирва, Я. О. Головіна, І. В. Шевченко [та ін.] // Науковий вісник Ужгородського національного університету. — 2007. — Вип. 32. — С. 39–43. — (Серія «Медицина»).
2. Моисеенко В. М. Паллиативное лечение больных солидными опухолями с метастатическим поражением костей / В. М. Моисеенко // Практическая онкология. — 2001. — № 1 (5). — С. 33–38.
3. Bickels J. Surgical management of metastatic bone disease / J. Bickels, S. Dadia, Z. Lilar // J. Bone Joint Surg. Am. — 2009. — Vol. 91 (6). — P. 1503–1516. — DOI: 10.2106/JBJS.H.00175.
4. Dutka J. Time of survival and quality of life of the patients operatively treated due to pathological fractures due to bone metastases / J. Dutka, P. Sosin // Ortop. Traumatol. Rehabil. — 2003. — Vol. 5 (3). — P. 276–283.
5. Dutka J. Efficacy of operative treatment for pathological fractures in bone metastases in relation to length and comfort of survival / J. Dutka, P. Sosin, M. Urban // Chir. Narzadow Ruchu Ortop. Pol. — 2000. — Vol. 65, № 6. — P. 643–649.
6. Пташников Д. А. Патологические переломы костей / Д. А. Пташников, В. Д. Усиков, Ф. Ю. Засульский. // Практическая онкология. — 2006. — № 2 (7). — С. 117–125.
7. Bone metastases from differentiated thyroid carcinoma / M. M. Muresan, P. Olivier, J. Leclere [et al.] // Endocr. Relat. Cancer. — 2008. — Vol. 15 (1). — P. 37–49. — DOI: 10.1677/ERC-07-0229.
8. Long-term follow-up of patients with bone metastases from differentiated thyroid carcinoma — surgery or conventional therapy? / G. Zettinig, B. J. Fueger, Ch. Passler [et al.] // Clin. Endocrinol. — 2002. — Vol. 56 (3). — P. 377–382.
9. Patient survival after surgery for osseous metastases from renal cell carcinoma / P. P. Lin, A. N. Mirza, V. O. Lewis [et al.] // J. Bone Joint Surg. Am. — 2007. — Vol. 89 (8). — P. 1794–1801. — DOI: 10.2106/JBJS.F.00603.
10. Бабоша В. А. Хирургическое лечение патологических переломов длинных костей конечностей на фоне метастазов гипернефроидного рака почки / В. А. Бабоша, Ю. А. Гребенюк, Е. А. Солоницын // Травма. — 2011. — Том 12, № 1. — С. 111–114.

11. Алиев М. Д. Современные подходы к хирургическому лечению больных с метастатическим поражением позвоночника / М. Д. Алиев // Саркомы костей, мягких тканей и опухоли кожи. — 2010. — № 3 — С. 3–9.
12. Вырва О. Е. Выбор оптимальной хирургической тактики при лечении пациентов с метастатическими поражениями длинных костей / О. Е. Вырва, Я. А. Головина, Р. В. Малец // Саркомы костей, мягких тканей и опухоли кожи. — 2013. — № 2. — С. 23–28.
13. Головина Я. О. Хірургічний етап лікування пацієнтів з метастатичними ураженнями довгих кісток: дис. ... канд. мед. наук : 14.01.21 / Я. О. Головіна. — Харків, 2013. — 170 с.
14. Вырва О. Е. Модульне індивідуальне ендопротезування в лікуванні злоякісних пухлин довгих кісток: дис. ... д-ра мед. наук : 14.01.21 / О. Е. Вырва. — Харків, 2013. — 336 с.
15. Sugiura H. Predictors of survival in patients with bone metastasis of lung cancer / H. Sugiura, K. Yamada, T. Sugiura [et al.] // Clin. Orthop. Relat. Res. — 2008. — Vol. 466 (3). — P. 729–736. — DOI: 10.1007/s11999-007-0051-0.
16. Kardamakis D. Bone metastases — a translational and clinical approach / Eds. D. Kardamakis, V. Vassiliou, E. Chow. — Springer Netherlands, 2009. — 400 p. — DOI: 10.1007/978-1-4020-9819-2.
17. Treatment of pathological humeral shaft fractures with undreamed humeral nail / K. Atesok, M. Liebergall, E. Sucher [et al.] // Ann. Surg. Oncol. — 2007. — Vol. 14 (4). — P. 1493–1498. — DOI: 10.1245/s10434-006-9257-8.
18. Mirels H. Metastatic disease in long bones: a proposed scoring system for diagnosing impending pathologic fractures / H. Mirels // Clin. Orthop. Relat. Res. — 1989. — Vol. 249. — P. 256–264.
19. Patient survival after for osseous metastases from renal cell carcinoma / P. P. Patrick, N. A. Mirza, V. O. Lewis [et al.] // J. Bone Joint Surg. Am. — 2007. — Vol. 89 (8). — P. 1794–1801. — DOI: 10.2106/JBJS.F.00603.
20. Халафян А. А. Современные статистические методы медицинских исследований / А. А. Халафян. — М. : Издательство ЛКИ, 2008. — 320 с.
21. Березовский В. А. Биофизические характеристики тканей человека: справочник / В. А. Березовский, Н. Н. Колотилев. — К. : Наукова думка, 1990. — 224 с.
22. Вырва О. Е. Заміщення післярезекційних дефектів стегнової кістки у лікуванні хворих з метастатичними ураженнями / О. Е. Вырва, Я. О. Головіна, І. А. Суббота // Ортопедия, травматология и протезирование. — 2013. — № 2 (591). — С. 73–79. — DOI: 10.15674/0030-59872013273-79.
23. Вырва О. Е. Особливості хірургічного лікування хворих з метастатичними ураженнями довгих кісток / О. Е. Вырва, Я. О. Головіна // Вісник ортопедії, травматології та протезування. — 2014. — № 2 (81). — С. 21–27.

DOI: <http://dx.doi.org/10.15674/0030-59872017154-62>

Стаття надійшла до редакції 30.01.2017

THE DIFFERENTIATED APPROACH TO THE CHOICE OF SURGICAL TREATMENT OPTIONS IN PATIENTS WITH METASTATIC LESIONS OF LONG BONES

O. E. Vyrva, Y. O. Golovina, R. V. Malyk

Sytenko Institute of Spine and Joint Pathology, Kharkiv. Ukraine

✉ Yanina Golovina, Candidate in Med. Sci., PhD: yanina_golovina@mail.ru