

УДК 616.728.3-033.3-073.763.5(045)

Перестройка трансплантата передней крестообразной связки по данным МРТ

С. Н. Красноперов¹, И. В. Диденко¹, Р. В. Титарчук²,
А. А. Гриценко², М. Л. Головаха¹

¹ Запорожский государственный медицинский университет. Украина

² Клиника «Гарвис», Днепр. Украина

Anterior crucial ligament (ACL) injury is one of the most common injuries of the knee. Magnetically resonance imaging (MRI) is an important method to evaluate and identify the transplant complications associated with ACL reconstruction. Objective: to develop criteria for evaluating new criteria of ACL graft restructuring. Methods: 95 patients at 3, 6, 9 and 12 months after ACL restoration using MRI are studied. ACL remodeling evaluated by MRI-signal intensity in T2 and proton density-weighted sequences (PDW), as well as the degree of homogeneity, using tribal scale. To eliminate subjectivity analysis of MRI-pictures used ratio signal/noise ratio. Data compared to intact ACL in 50 patients is obtained. Results: values of the signal/noise ratio (SNR) decreases from 3 to 9 months after the surgery, indicating graft restructuring during this period in all its parts (femoral, tibial and median). There is no difference in ratio signal/noise coefficient obtained 9 and 12 months after the surgery. It is found that even after 12 months after the operation signal intensity of ACL transplantation does not reach intact ligament values. Conclusion: it is developed method of evaluating the dynamics of recovery after ACL graft using the analysis of MRI images. It involves determining signal strength using the signal/noise ratio and qualitative evaluation of ACL graft with general view uniformity using tribal scale. It is developed criteria of MRI evaluation for intraarticular ACL graft restructuring. The results should be considered when planning a program of rehabilitation and development of methods aimed at the acceleration of biological graft remodeling after ACL reconstruction. Key words: anterior crucial ligament graft, MRI, ligamentation criteria.

Ушкодження передньої схрещеної зв'язки (ПСЗ) — одна з найчастіших травм зв'язок колінного суглоба. Магнітно-резонансна томографія (МРТ) є важливим методом для оцінювання трансплантата та виявлення ускладнень, пов'язаних із реконструкцією ПСЗ. Мета: розробити МРТ-критерії для оцінювання перебудови трансплантата ПСЗ. Методи: за допомогою МРТ досліджено 95 пацієнтів через 3, 6, 9 і 12 міс. після відновлення ПСЗ. Ремодельовання трансплантата ПСЗ оцінювали за інтенсивністю МРТ-сигналу в T2 та зважених за протонною щільністю послідовностях (PDW), а також за ступенем його однорідності, використовуючи трибальну шкалу. Для виключення суб'єктивності аналізу МРТ-картини застосовували коефіцієнт сигнал/шум (КСШ). Отримані показники порівняли з величинами інтактною ПСЗ у 50 пацієнтів. Результати: значення КСШ зменшувалось від 3 до 9 міс. після операції, що свідчить про перебудову трансплантата протягом цього періоду в усіх його частинах (стегнової, середньої і великогомілкової). Між показниками КСШ, отриманими через 9 та 12 міс. після операції, достовірних відмінностей не виявлено. Зафіксовано, що навіть через 12 міс. після операції інтенсивність сигналу від трансплантата ПСЗ не досягає значень неушкодженої зв'язки. Висновки: запропоновано методику оцінювання динаміки відновлення трансплантата ПСЗ після операції на підставі аналізу МРТ-зображень. Вона передбачає визначення інтенсивності сигналу з використанням КСШ, а також якісне оцінювання загального виду трансплантата ПСЗ за ступенем його однорідності за трибальною шкалою. Розроблено критерії МРТ-оцінювання перебудови внутрішньосуглобової частини трансплантата ПСЗ. Результати необхідно враховувати під час планування програми реабілітації та розроблення методик, спрямованих на прискорення біологічного remodelювання трансплантата після реконструкції ПСЗ. Ключові слова: передня схрещена зв'язка, трансплантат, МРТ, критерії лігаментизації.

Ключевые слова: передняя крестообразная связка, трансплантат, МРТ, критерии лигаментизации

Введение

Повреждение передней крестообразной связки (ПКС) — одна из самых частых травм связок коленного сустава [4, 10]. Техника реконструкции ПКС претерпела значительные изменения за последние 10 лет, однако частота неудовлетворительных результатов в виде несостоятельности трансплантата остается достаточно высокой — от 5 до 25 % [1, 2, 6, 10, 21]. Результаты реконструкции ПКС во многом зависят от рациональной программы реабилитации для достижения нормальной функции коленного сустава, которая должна учитывать динамику биологических изменений (ремоделирование) трансплантата.

Магнитно-резонансная томография (МРТ) на сегодня является результативным методом исследования в дополнение к клиническому обследованию коленного сустава в послеоперационном периоде. МРТ дает возможность оценить целостность трансплантата, а также выявить осложнения, связанные с реконструкцией ПКС [12, 13, 17, 18, 19].

Необходимо учитывать факторы, влияющие на перестройку трансплантата: 1) вокруг канала в бедренной кости обычно нет мягких тканей; 2) в месте его входа в канал большеберцовой кости всегда остается часть культи; 3) трансплантат в средней части омывается синовиальной жидкостью. Поэтому в различных частях трансплантата ПКС его перестройка проходит неодинаково. Выделяют внутрисуставное ремоделирование, которое в литературе принято называть «лигаментизацией», и интегрирование трансплантата с костью в местах его фиксации — «внутрикостной инкорпорацией» [7, 9, 14, 16].

Известно, что изначально трансплантат из сухожилий полусухожильной и нежной мышц имеет достаточно высокую прочность, которая составляет минимум 110 % от прочности интактной ПКС. Затем, во время реваскуляризации, она снижается, и через 3 мес. после операции составляет около 40 %. Далее прочность трансплантата постепенно возрастает и достигает своего максимума в период между 7 и 12 мес. после операции — около 80 % от прочности интактной ПКС [5].

Опубликовано несколько работ, в которых оценивали процесс реваскуляризации трансплантата при помощи только гистологического анализа либо в сочетании с интерпретацией МРТ-обследования с использованием контрастных веществ [3, 4, 8–11, 20]. Большинство исследований проведено на животных. Мы нашли

только одну работу, авторы которой оценили изменение структуры трансплантата при помощи МРТ-исследования без контраста. При этом анализировали не количественные изменения сигнала от структуры, а качественные, по классификации интенсивности сигнала — гипер-, гипо- и изоинтенсивный с добавлением подгрупп в виде «умеренно» или «выражено-интенсивный». Такая оценка, на наш взгляд, является субъективной. Авторы заключили, что МРТ-картина структуры трансплантата изменяется до 3 мес. после операции, а затем остается постоянной при сроке наблюдения до года. Однако ими обследовано небольшое количество пациентов — 21 [10].

Цель работы: разработать МРТ-критерии оценки перестройки трансплантата ПКС.

Материал и методы

Выполнение работы одобрено локальным комитетом по биоэтике (комиссия по вопросам биоэтики Запорожского государственного медицинского университета, протокол № 7 от 26.10.2016). От всех пациентов, которые вошли в исследование, получено информированное согласие. Группу наблюдения составили 95 больных (66 мужчин, 29 женщин) после восстановления ПКС. Распределение по возрасту было таким: до 20 лет — 18 человек, от 21 до 30 — 38, от 31 до 40 — 21, старше 40 — 18. Использовали только однопучковую пластику ПКС. У 53 пациентов применяли технику «all-inside», воспользовались трансплантатом из сухожилия полусухожильной мышцы, у 28 — трансплантатом из сухожилий полусухожильной и нежной мышц, у 14 — из средней трети связки надколенника с костными блоками. МРТ проводили через 3, 6, 9 и 12 мес. после операции. Все пациенты обследованы на аппарате «Philips Intera» с напряженностью магнитного поля 1,5 Тесла. Протокол МРТ-исследования предполагал толщину срезов 3 мм с промежутками 0,5 мм. Динамику ремоделирования трансплантата ПКС оценивали по интенсивности МРТ-сигнала: 1) сагиттальные последовательности, взвешенные по протонной плотности PDW (repetition time (TR) = 3000 ms, echo time (TE) = 30 ms, echo train length = 8,2 number of excitations (NEX), 320/224 matrix); 2) аксиальные T2 последовательности (TR = 4000 ms, TE = 85 ms, echo train length = 12,2 NEX, 256/192 matrix). На них высокая интенсивность сигнала соответствует более светлому цвету трансплантата, низкая — темному.

Для исключения субъективности оценки МРТ-картины специалисты используют КСШ, который вычисляется по формуле [22]:

$$\text{КСШ} = \frac{\text{интенсивность сигнала от структуры}}{\text{интенсивность сигнала} - \text{шум}} \quad (1)$$

При этом интенсивность сигнала измеряется в единицах Хоунсфильда [15]. В нашем исследовании

$$\text{КСШ} = \frac{\text{интенсивность сигнала от трансплантата ПКС}}{\text{интенсивность сигнала от различных фоновых структур коленного сустава}} \quad (2)$$

Интенсивность сигнала трансплантата ПКС определяли на двух последовательных сагиттальных срезах, взвешенных по протонной плотности (PDW), что увеличивало вероятность истинного измерения. Для определения сигнала использовали окружность диаметром 4 мм в трех локализациях: рядом с каналом большеберцовой кости, в середине трансплантата и около канала бедренной кости (рис. 1).

Кроме того, интенсивность сигнала трансплантата ПКС оценивали на аксиальных T2 срезах,

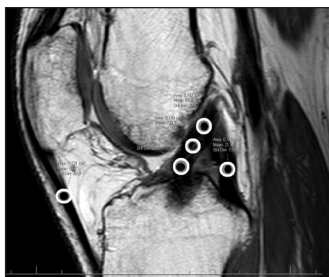

Рис. 1. МРТ-изображение с измерением интенсивности сигнала в трех точках трансплантата ПКС, средней трети задней крестообразной связки и собственной связки надколенника на PDW последовательности

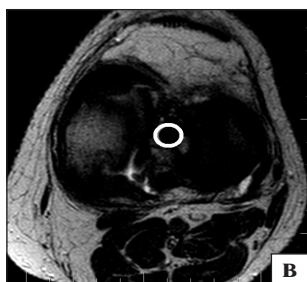
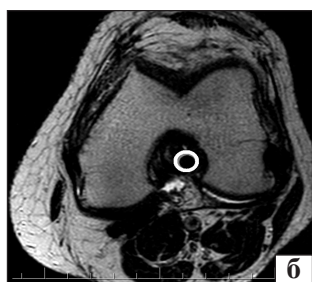
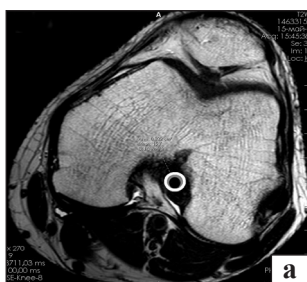
Рис. 2. МРТ-изображения с измерением интенсивности сигнала на аксиальных срезах в T2 от различных частей трансплантата ПКС: а) около бедренного канала; б) в средней части; в) около большеберцового канала

окружностью с диаметром 4 мм на тех же уровнях (рис. 2, а–в). Для измерения фоновой интенсивности сигнала использовали несколько анатомических структур коленного сустава: сухожилие полуперепончатой мышцы (рис. 3), заднюю крестообразную связку в средней трети, собственную связку надколенника в средней трети (рис. 1). На аксиальных последовательностях трансплантат ПКС сравнивали с собственной связкой надколенника в средней трети (рис. 4).

Дополнительно оценивали общий вид трансплантата ПКС по степени его однородности на последовательностях, взвешенных по протонной плотности (PDW). Использовали трехбалльную шкалу, где 3 балла присваивалось полностью гомогенной по структуре связке, 2 — незначительно гетерогенной и 1 — полностью гетерогенной (рис. 5).

В качестве группы сравнения использованы 50 МРТ-исследований пациентов с ретроспективно подтвержденной интактной ПКС. Обследование этой группы проводили по идентичному протоколу.

Статистический анализ результатов выполнен при помощи программных пакетов Microsoft Excel XP и Statsoft Statistica 6.0. Статистическая значимость принята при $p < 0,05$.

Результаты и их обсуждение

Интенсивность сигнала от трансплантата ПКС измерена в различные промежутки времени — 3, 6, 9 и 12 мес. после операции и пластики под артроскопическим контролем (рис. 6).

Средние значения КСШ для исследованных структур в различные сроки наблюдения представлены на рис. 7.

Как видно на диаграммах, значение КСШ для различных фоновых структур коленного сустава постепенно уменьшалось при обследовании в 3, 6 и 9 мес. после операции. Это свидетельствует о перестройке трансплантата во всех его частях (бедренной, срединной и тибиальной) в этот период времени.

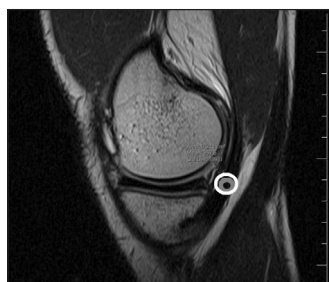

Рис. 3. МРТ-изображение с измерением интенсивности сигнала в средней трети сухожилия полуперепончатой мышцы на PDW последовательности

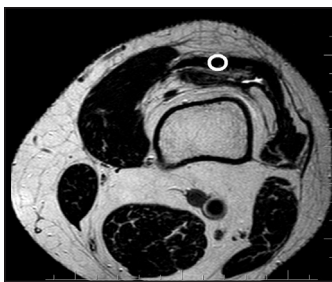

Рис. 4. МРТ-изображение с измерением интенсивности сигнала от собственной связки надколенника на аксиальных T2 срезах

Сравнивая интенсивность сигнала в 9 и 12 мес., когда фоновыми структурами были задняя крестообразная связка и собственная связка надколенника, мы не обнаружили достоверной разницы ($p > 0,05$) (рис. 7, б, в). В случае, когда фоновой структурой было сухожилие полуперепончатой мышцы, для срединной части трансплантата при обследовании через 9 и 12 мес. после операции отмечено достоверное уменьшение КСШ ($p < 0,05$), что свидетельствует о продолжающемся процессе перестройки.

Хотелось бы отметить тот факт, что величина КСШ в большинстве случаев была достоверно меньше в тибиальной части трансплантата, чем в срединной и проксимальной частях ($p < 0,05$) (соответственно на МРТ 59 сигнал от трансплантата был низко-интенсивным, а цвет темнее). Эта разница сохранялась в течение всего периода наблюдения (рис. 7, 8 и 9).

Также мы проанализировали МРТ 50 пациентов с интактной ПКС. Средние значения КСШ для разных структур и частей интактной ПКС представлены на рис. 8.

Изучая полученные данные можно отметить, что даже через 12 мес. после операции интенсивность сигнала от трансплантата ПКС не достигла показателя неповрежденной связки ($p < 0,05$) (рис. 8, 9). Так, КСШ, когда фоновой точкой было сухожилие полуперепончатой мышцы, через 12 мес. после реконструкции ПКС для тибиальной части составил 2,0; для срединной — 2,5; для бедренной — 2,9; тогда как у пациентов с интактной ПКС эти значения были 1,8; 1,7 и 1,7 соответственно (рис. 7). Отсутствие динамики интенсивности сигнала в промежуток между 9 и 12 мес. с момента операции свидетельствует, что процесс лигаментизации закончился.

Также, при отдельном рассмотрении групп пациентов, у которых использовали сухожилия семи-группы и трансплантат из собственной связки надколенника, мы получили различные результаты. За счет применения трансплантата из сухожилия полусухожильной мышцы или в комбинации с сухожилием нежной мышцы КСШ больше стремился к единице, когда фоновой точкой было сухожилие полуперепончатой мышцы, по сравнению с такими фоновыми структурами: задней крестообразной связкой и собственной связкой надколенника. В группе пациентов, у которых применяли трансплантат из собственной связки надколенника, КСШ приближался к единице, когда фоновой точкой была собственная связка надколенника. Это подтверждает факт, что трансплантат из сухожилий полусухожильной и нежной мышцы близок по интенсивности МРТ-сигнала

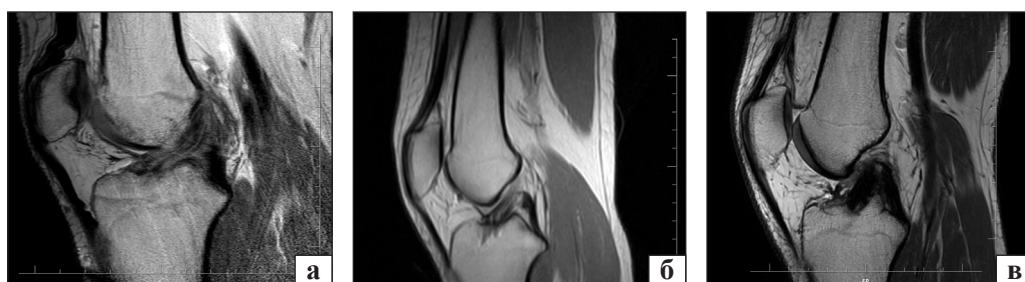

Рис. 5. Общий вид трансплантата ПКС: а) гетерогенная структура; б) незначительно гетерогенная; в) гомогенная

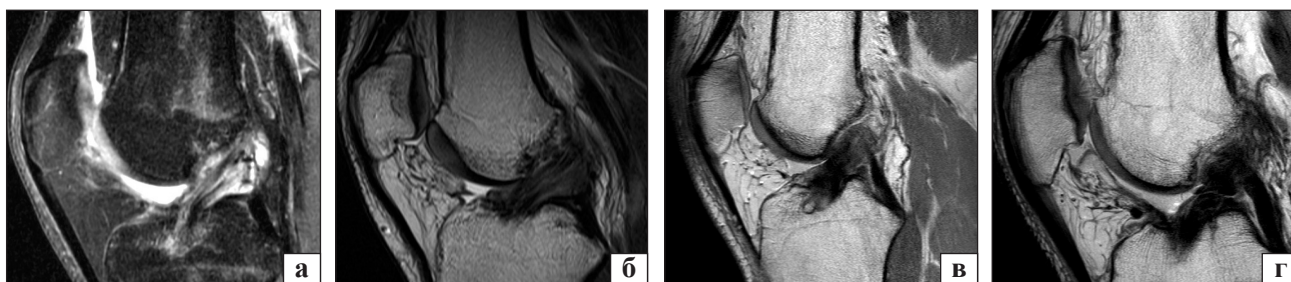


Рис. 6. Динамика перестройки трансплантата на МРТ-сканах через 3 (а), 6 (б), 9 (в) и 12 (г) мес. после артроскопической пластики ПКС

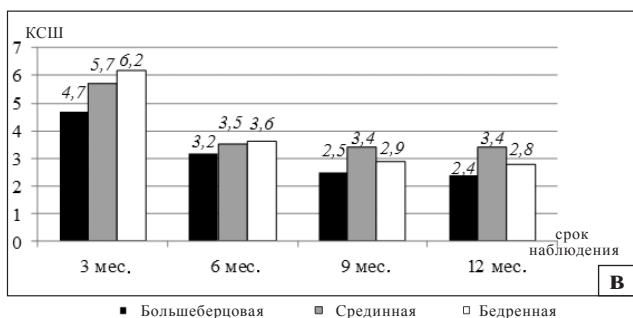
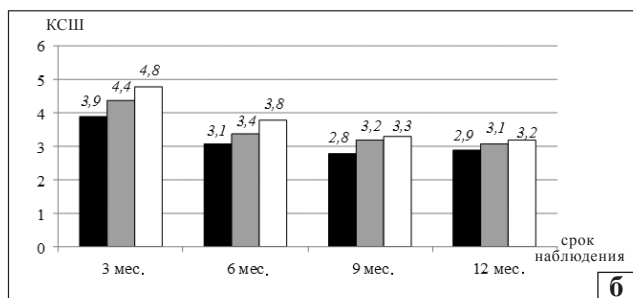
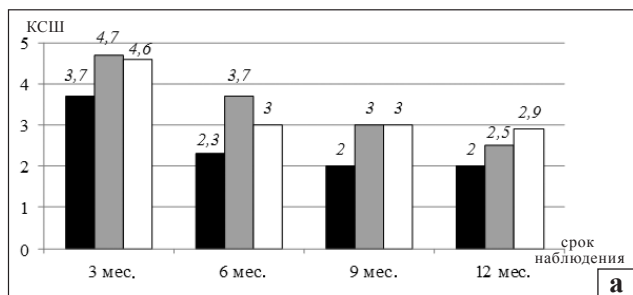


Рис. 7. Диаграммы средних значений КСШ: для сухожилий полуперепончатой мышцы (а); задней крестообразной связки (б); собственной связки надколенника (в) на сагитальных PDW и аксиальных T2 срезах в различные сроки после операции для различных частей трансплантата ПКС

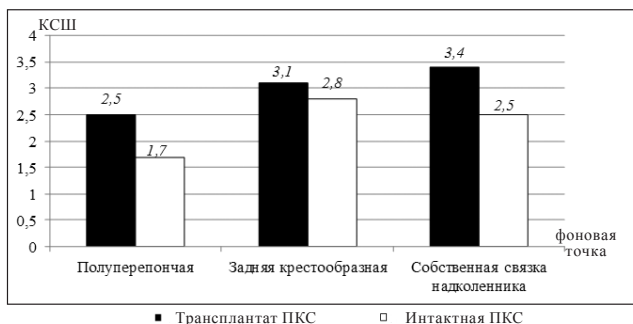


Рис. 8. Диаграмма значений коэффициентов через 12 мес. после реконструкции ПКС для срединных частей трансплантата и интактной ПКС

к сухожилию полуперепончатой мышцы, а трансплантат из собственной связки надколенника к собственной связке надколенника.

Мы провели качественную оценку общего вида трансплантата ПКС по степени его однородности, используя трехбалльную шкалу (рис. 5). Полученные результаты представлены в таблице,

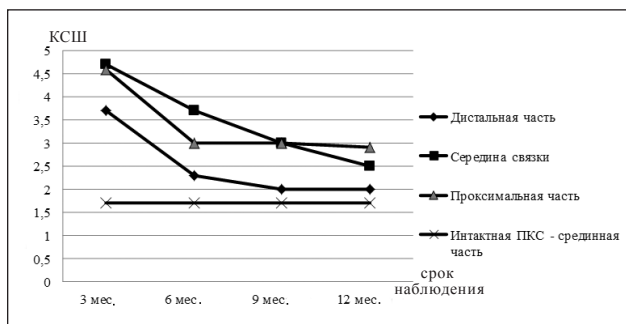


Рис. 9. Средние значения КСШ, когда фоновой точкой было сухожилие полуперепончатой мышцы, для трансплантата ПКС и интактной связки в различные промежутки времени после операции

из которой видно, что через 6 мес. только в 4 % случаев (4 человека) общий вид трансплантата был оценен как гетерогенный, причем эти пациенты на протяжении всего периода наблюдения были отнесены к группе гетерогенного трансплантата. Количество больных с незначительно гетерогенным трансплантатом в сроки после операции 3 и 6 мес. оставалось постоянным — 54 человека (57 %), а при осмотре в 9 мес. — уменьшилось до 38 (40 %) и сохранилось практически без изменений через 12 мес. — 36 (38 %), что свидетельствует о перестройке трансплантата ПКС на протяжении 9 мес. с момента операции.

При оценке МРТ-картины после пластики ПКС через 3 мес. мы не отнесли ни одного пациента к группе полностью гомогенного трансплантата. Однако при осмотре после 6 мес. количество пациентов в этой группе увеличилось до 37 человек (39 %), а через 9 мес. — до 53 (56 %), а 12 мес. — количество в этой группе осталось практически без изменений — 55 человек (58 %). Полученные данные также свидетельствуют о том, что динамика лигаментизации достигает своего пика к 9 мес. после операции и далее остается практически неизменной.

Проанализировав результаты можно сделать вывод, что интенсивность МРТ-сигнала от трансплантата ПКС изменяется в динамике в период с момента операции до 9 мес., а с 9 до 12 мес. остается неизменной. Исследуя полученные данные в сравнении с пациентами с интактной ПКС, мы обнаружили, что в период до 12 мес. интенсивность сигнала, а соответственно, и цвет трансплантата ПКС, не достигает показателей интактной связки.

Практикующему врачу при оценке послеоперационных МРТ-изображений нужно обращать внимание не только на интенсивность цвета

Таблица

Оценка общего вида трансплантата ПКС в различные промежутки времени после операции

Структура имплантата ПКС	Срок после операции, мес.			
	3	6	9	12
Гетерогенная	41 (43 %)	4 (4 %)	4 (4 %)	4 (4 %)
Незначительно гетерогенная	54 (57 %)	54 (57 %)	38 (40 %)	36 (38 %)
Гомогенная	—	37 (39 %)	53 (56 %)	55 (58 %)

от трансплантата, но и сравнивать его с цветом интактных структур коленного сустава, а именно с сухожилием полуперепончатой мышцы, задней крестообразной связкой и собственной связкой надколенника. При использовании трансплантата из сухожилий полусухожильной и нежной мышц, цвет от него должен быть схожим с цветом от сухожилия полуперепончатой мышцы, а при применении трансплантата из собственной связки надколенника — с интактной собственной связкой надколенника. Также на практике необходимо оценивать гомогенность структуры, то есть однородность, что отражает качество перестройки трансплантата.

Мы получили данные, согласно которым интенсивность сигнала была достоверно ниже в большеберцовой части трансплантата, чем в срединной и проксимальной, и эта разница сохранялась в течение всего периода наблюдения ($p < 0,05$). Мы считаем, что это обусловлено тем, что во время операции зачастую остается культя связки в месте ее прикрепления к большеберцовой кости. Она в последующем контактирует с трансплантатом ПКС, определяет низкоинтенсивный МРТ-сигнал и обеспечивает биологические факторы для ревазуляризации и более интенсивной перестройки в дистальной части трансплантата.

Выводы

Предложена методика определения динамики восстановления трансплантата ПКС в послеоперационном периоде на основе оценки МРТ-изображений в режимах T2 и взвешенных по протонной плотности (PDW), которая включает анализ интенсивности сигнала с применением КСШ, а также качественную оценку общего вида трансплантата ПКС по степени его однородности с использованием трехбалльной шкалы.

Интенсивность сигнала от трансплантата постепенно уменьшалась при обследовании через 3, 6 и 9 мес. после операции. Сравнивая интенсивность сигнала на сроках в 9 и 12 мес., достоверной разницы не обнаружено. Количество пациентов с полностью гомогенным трансплан-

татом ПКС увеличивалось в период от 6 до 9 мес., а от 9 до 12 мес. оставалось практически неизменным. Это свидетельствует о том, что лигаментизация достигает своего пика к 9 мес. после операции и далее остается неизменной.

При сравнении данных МРТ-обследования пациентов после пластики ПКС с показателями лиц с интактной передней крестообразной связкой выявлено, что даже через 12 мес. после операции интенсивность сигнала от трансплантата ПКС не достигает величин неповрежденной связки.

Предложены критерии МРТ-оценки перестройки внутрисуставной части трансплантата ПКС. При анализе МРТ-изображений трансплантата ПКС в режиме T2 и взвешенных по протонной плотности (PDW) необходимо оценивать цвет трансплантата и однородность его структуры. Эти данные следует учитывать при формировании рациональной программы реабилитации, а также для разработки методик, направленных на ускорение динамики биологического ремоделирования трансплантата после реконструкции ПКС.

Конфликт интересов. Авторы декларируют отсутствие конфликта интересов.

Список литературы

1. Причини розвитку рецидиву передньо-медіальної нестабільності колінного суглобу / С. С. Страфун, Р. О. Сергієнко, О. С. Страфун [та ін.] // Вісник ортопедії, травматології та протезування. — 2010. — № 3. — С. 14–20.
2. Прогнозирование результатов лечения больных с переднемедиальной нестабильностью коленного сустава / С. С. Страфун, Р. О. Сергієнко, О. С. Страфун, С. В. Богдан // Ортопедия, травматология и протезирование. — 2012. — № 2. — С. 64–67. — DOI: 10.15674/0030-59872012264-67.
3. «Biological failure» of the anterior cruciate ligament graft / J. Menetrey, V. B. Duthon, T. Laumonier, D. Fritschy // Knee Surg. Sports Traumatol. Arthrosc. — 2008. — Vol. 16 (3). — P. 224–231. — DOI: 10.1007/s00167-007-0474-x.
4. Biomechanical properties and vascularity of an anterior cruciate ligament graft can be predicted by contrast-enhanced magnetic resonance imaging : a two-year study in sheep / A. Weiler, G. Peters, J. Maurer [et al.] // Am J. Sports Med. — 2001. — Vol. 29 (6). — P. 751–761.
5. Chen C. H. Graft healing in anterior cruciate ligament reconstruction / C. H. Chen // Sports Med. Arthrosc. Rehabil. Ther. Technol. — 2009. — Vol. 1 (1). — Article 21. — DOI: 10.1186/1758-2555-1-21.
6. Crawford S. N. Long-term failure of anterior cruciate ligament reconstruction / S. N. Crawford, B. R. Waterman, J. H. Lubowitz

- [et al.] // *Arthroscopy*. — 2013. — Vol. 29 (9). — P. 1566–1571. — DOI: 10.1016/j.arthro.2013.04.014.
7. Deehan D. J. The biology of integration of the anterior cruciate ligament / D. J. Deehan, T. E. Cawston // *J. Bone Joint Surg. Br.* — 2005. — Vol. 87 (7). — P. 889–895. — DOI: 10.1302/0301-620X.87B7.16038.
 8. Does the tibial remnant of the anterior cruciate ligament promote ligamentization? / B. I. Lee, B. M. Kim, D. H. Kho [et al.] // *Knee*. — 2016. — Vol. 23. — P. 160–168. — DOI: 10.1016/j.knee.2016.09.008.
 9. Electron microscopy of the remodelling process in hamstring tendon used as ACL graft / S. Zaffagnini [et al.] // *Knee Surg. Sports Traumatol. Arthrosc.* — 2010. — Vol. 18 (8). — P. 2105–2108. — DOI: 10.1007/s00167-009-0925-7.
 10. Gohil S. Anterior cruciate ligament reconstruction using autologous double hamstrings : a comparison of standard versus minimal debridement techniques using MRI to assess revascularization / S. Gohil, P. O. Annear, W. Breidahl // *J. Bone Joint Surg. Br.* — 2007. — Vol. 89 (9). — P. 1165–1171. — DOI: 10.1302/0301-620X.89B9.19339.
 11. Hodqson R. G. Tendon and ligament imaging / R. G. Hodqson, P. J. O'Connor, A. J. Grainger // *Br. J. Radiol.* — 2012. — Vol. 85 (1016). — P. 1157–1172. — DOI: 10.1259/bjr/34786470.
 12. Ligamentization of tendon grafts treated with an endogenous preparation rich in growth factors : gross morphology and histology / M. Sanchez, E. Anitua, J. Azofra [et al.] // *Arthroscopy*. — 2010. — Vol. 26 (4). — P. 470–480. — DOI: 10.1016/j.arthro.2009.08.019.
 13. Magnetic resonance imaging evaluation of the integration and maturation of semitendinosus-gracilis graft in anterior cruciate ligament reconstruction using autologous platelet concentrate / D. Figueroa, P. Melean, R. Calvo [et al.] // *Arthroscopy*. — 2010. — Vol. 26 (10). — P. 1318–1325. — DOI: 10.1016/j.arthro.2010.02.010.
 14. Mariscalco M. W. The influence of hamstring autograft size on patient-reported outcomes and risk of revision after anterior cruciate ligament reconstruction : a Multicenter Orthopaedic Outcomes Network (MOON) Cohort Study / M. W. Mariscalco, D. C. Flanigan, J. Mitchell [et al.] // *Arthroscopy*. — 2013. — Vol. 29 (12). — P. 1948–1953. — DOI: 10.1016/j.arthro.2013.08.025.
 15. MRI from picture to proton / D. W. McRobbie, E. A. Moore, M. J. Graves, M. R. Prince. — 2nd ed. — Cambridge: Cambridge University Press, 2006. — Access mode : [https : // ucrfisicamedica.files.wordpress.com/2010/10/mri.pdf](https://ucrfisicamedica.files.wordpress.com/2010/10/mri.pdf).
 16. Plotkin B. E. Stump entrapment of the torn anterior cruciate ligament / B. E. Plotkin, V. K. Agarwal, R. Varma // *Radiol. Case Rep.* — 2016. — Vol. 4 (1). — P. 268–272. — DOI: 10.2484/rcr.v4i1.268.
 17. Reconstructed anterior cruciate ligaments using patellar tendon ligament grafts: diagnostic value of contrast enhanced MRI in a 2 year follow-up regimen / T. J. Vogl, J. Schmitt, J. Lubrich [et al.] // *Eur. Radiol.* — 2001. — Vol. 11. — P. 1450–1456. — DOI: 10.1007/s003300100870.
 18. Remodelling of human hamstring autografts after anterior cruciate ligament reconstruction / R. P. Janssen, J. van der Wijk, A. Fiedler [et al.] // *Knee Surg. Sports Traumatol. Arthrosc.* — 2011. — Vol. 19 (8). — P. 1299–1306. — DOI: 10.1007/s00167-011-1419-y.
 19. The «ligamentization» process in anterior cruciate ligament reconstruction : what happens to the human graft? A systematic review of the literature / S. Claes, P. Verdonk, R. Forsyth, J. Bellemans // *Am. J. Sports Med.* — 2011. — Vol. 39 (11). — P. 2476–2483. — DOI: 10.1177/0363546511402662.
 20. The extracellular remodeling of free-soft-tissue autografts and allografts for reconstruction of the anterior cruciate ligament : a comparison study in sheep model / M. Dustmann, T. Schmidt, I. Gangey [et al.] // *Knee Surg. Sports Traumatol. Arthrosc.* — 2008. — Vol. 16 (4). — P. 360–369. — DOI: 10.1007/s00167-007-0471-0.
 21. The reharvested patellar tendon has the potential for ligamentization when used for anterior cruciate ligament revision surgery / S. Stener, L. Ejerhed, T. Movin [et al.] // *Knee Surg. Sports Traumatol. Arthrosc.* — 2012. — Vol. 20. — P. 1168–1174. — DOI: 10.1007/s00167-012-1908-7.
 22. Value of MRI in assessment of cruciate ligament replacement / U. Stockle, R. Hoffmann, J. Schwedtke [et al.] // *Unfallchirurg*. — 1997. — Vol. 100 (3). — P. 212–218.

DOI: <http://dx.doi.org/10.15674/0030-59872016455-61>

Статья поступила в редакцию 31.10.2016

RESTRUCTURING OF ANTERIOR CRUCIATE LIGAMENT TRANSPLANT ACCORDING TO MRI DATA

S. N. Krasnoperov ¹, I. V. Didenko ¹, R. V. Titarchuk ², A. A. Gricenko ², M. L. Golovakha ¹¹ Zaporizhzhia State Medical University, Ukraine² Garvis Clinic, Dnepr, Ukraine✉ Sergey Krasnoperov, PhD: krasnoperovserg@gmail.com