

УДК 616.717.5-089.844:616.727.3-001.5/.6](045)

## Восстановление головки лучевой кости при застарелых переломовывихах в локтевом суставе с использованием костных аутотрансплантатов

**Е. М. Мателенок**

ГУ «Институт патологии позвоночника и суставов им. проф. М. И. Ситенко НАМН Украины», Харьков

*In the treatment of chronic elbow fracture-dislocation important factor in restoring joint function is the reconstruction of damaged bone formation. Objective: to evaluate the use of autograft for the radial head bone defects in the case of chronic elbow fracture-dislocation. Methods: we observed three patients with chronic elbow fracture-dislocation with terms of 1 to 4 months after the injury. Two patients in the acute period after injury in other hospital underwent forearm dislocation, removal of damaged radial head bone and repositioning osteosynthesis of proximal ulnar metaphysis and coronoid process. Because of imperfect surgery, including removal of the radial head bone, lack of proper follow-up, chronic elbow fracture-dislocations formed. We performed: fracture reosteosynthesis of the proximal ulnar metaphysis, radial head bone autoplasy using the iliac crest, direction of the forearm, external fixation devices installed. In the third patient during the initial treatment head fracture of the left radius without dislocation of forearm diagnosed. During immobilization treatment, dislocated forearm diagnosed only after 3 weeks. In this case, we provided the defect substitution with iliac crest transplants for radial head defect substitution (up to 45 % of its value) dislocation reduced and external device installed for 3 weeks. Results: we didn't diagnosed recurrent forearm fracture-dislocation after 1–2.5 years follow-up. Radiography determined fusion of maternal bone grafts, joint space was clearly visualized. Limb function restored. Key words: elbow, chronic fracture-dislocation, radial head bone defect, autograft.*

*У лікуванні застарілих переломовивихів у ліктьовому суглобі важливим фактором відновлення функції суглоба є реконструкція зруйнованих кісткових утворень. Мета: оцінити можливість використання кісткової автопластики дефектів головки променевої кістки в разі застарілих переломовивихів у ліктьовому суглобі. Методи: спостерігали трьох пацієнтів із застарілими переломовивихами в ліктьовому суглобі з термінами від 1 до 4 міс. після ушкодження. Двома постраждалими у гострому періоді після травми в різних лікарнях виконано усунення вивихів кісток передпліччя, видалення ушкоджених головок променевих кісток, репозиційний остеосинтез відламків проксимальних метафізів ліктьових кісток та вінцевого відростка. Унаслідок недосконалого хірургічного втручання, зокрема й видалення головок променевих кісток, відсутності належного подальшого спостереження сформувалися застарілі переломовивихи. Нами виконано: реosteосинтез відламків проксимальних метафізів ліктьових кісток, пластику головок променевих кісток кістковими аутотрансплантатами з гребеня клубової кістки, управління кісток передпліччя, встановлено апарати зовнішньої фіксації (АЗФ). У третього пацієнта під час первинного звернення до лікарняного закладу діагностовано відламковий перелом головки лівої променевої кістки без вивиху кісток передпліччя. Використано іммобілізаційний метод лікування, вивих передпліччя діагностовано лише через 3 тижні. У цьому випадку виконано заміщення дефекту головки променевої кістки (до 45 % від її величини) кістковим аутотрансплантатом із гребеня клубової кістки, усунуто вивих та встановлено АЗФ на 3 тижні. Результати: через 1 та 2,5 року в жодному випадку не спостерігали повторних вивихів кісток передпліччя. Рентгенографічно визначено зрощення трансплантатів із материнською кісткою, чітко візуалізовано суглобову щілину. Функцію кінцівки відновлено. Ключові слова: ліктьовий суглоб, застарілий переломовивих, дефект головки променевої кістки, кістковий аутотрансплантат.*

**Ключевые слова:** локтевой сустав, застарелый переломовывих, дефект головки лучевой кости, костный аутотрансплантат

## Введение

Повреждения локтевого сустава отличаются многообразием и среди них наиболее сложными и проблемными являются переломовывихи [1, 5, 6, 11]. Ошибки, допущенные при лечении свежих переломовывихов, приводят к неблагоприятным результатам, в том числе и к переводу их в категорию застарелых [12]. Большинство переломовывихов относятся к нестабильным повреждениям, при этом важнейшим методом восстановления стабильности локтевого сустава служит остеосинтез отломков, даже незначительной величины [14]. Важную роль в стабилизации локтевого сустава при переломовывихах играет головка лучевой кости, поэтому когда невозможен остеосинтез, ее замещают эндопротезом [13]. Однако зачастую и само эндопротезирование сопряжено с осложнениями [7].

Существуют методики восстановления поврежденных эпифизарных отделов костей локтевого сустава за счет трансплантации других костно-хрящевых образований. Одна из них применяется, например, для замещения части разрушенного венечного отростка фрагментом локтевого отростка [9]. К сожалению, возможности использования костно-хрящевых ауто трансплантатов ограничены из-за наносимого донорскому суставу ущерба, а также в связи с отсутствием подходящего по конфигурации трансплантата. Отсюда возникает необходимость применения для замещения дефектов не костно-хрящевых, а костных ауто трансплантатов. Описаны случаи костной аутопластики головки-шейки лучевой кости при свежих повреждениях локтевого сустава и несращении шейки лучевой кости [4, 8, 15]. Сведений относительно замещения головки или ее части костными ауто трансплантатами при застарелых переломовывихах в локтевом суставе нами не обнаружено.

*Цель работы:* оценить возможность применения костной аутопластики дефектов головки лучевой кости при застарелых переломовывихах в локтевом суставе.

## Материал и методы

Замещение дефектов головки лучевой кости при застарелых переломовывихах в локтевом суставе произведено двум мужчинам (35 и 44 лет) и женщине (49 лет). В соответствии с современными требованиями биоэтики все пациенты подписали информированное согласие на проведение хирургических вмешательств. Срок давности вывиха до выполненной в ИППС им. проф. М. И. Си-

тенко операции в среднем составил 3 мес. У двух пациентов помимо заднего вывиха предплечья были переломы головки лучевой кости III типа по классификации Broberg и Morrey [3], переломы венечного отростка II и III типа по классификации Regan и Morrey [10], а также переломы на уровне проксимального метафиза локтевой кости. У этих пациентов при выполнении хирургических вмешательств в остром периоде, в лечебных учреждениях, где оказана помощь, удалены головки лучевой кости и осуществлен некачественный остеосинтез отломков проксимальных метафизов локтевых костей, а у одного из них — некачественный остеосинтез венечного отростка, что привело к отсутствию полноценной адаптации костных фрагментов и стабильной их фиксации. В связи с этим к моменту поступления в институт (через 4 мес. после травмы) отмечена несостоятельность остеосинтеза, сращение отломков костей не произошло и наблюдались задние вывихи предплечья. У третьего пациента при первичном обращении в лечебное учреждение диагностирован перелом головки левой лучевой кости III типа и дистального метаэпифиза лучевой кости противоположной конечности, а вывих левого предплечья констатирован спустя три недели после травмы.

Мы произвели открытое вправление костей предплечья, остеосинтез отломков проксимальных метафизов локтевых костей LCP-пластинами, замещение отсутствующих головок лучевых костей костными ауто трансплантатами в двух случаях и значительной части головки — в третьем. Для удержания сочленяющихся костей локтевого сустава во вправленном положении использованы аппараты внешней фиксации (АВФ) с шарниром, обеспечивающим возможность двигательной функции сустава.

## Результаты и их обсуждение

Результаты лечения оценены спустя 1 и 2,5 года после хирургического вмешательства. Все пациенты пользуются травмированными конечностями без болевых ощущений, суставы стабильны. Функциональные результаты лечения представлены в таблице.

Более выраженное ограничение движений отмечено в случае с большей травматизацией тканей и со значительным «стажем застарелости» повреждения — у пациентки 1. Приведем несколько иллюстраций данного клинического наблюдения. На рис. 1 представлены первичные рентгенограммы поврежденного сустава.

Таблица

Функция локтевых суставов у пациентов через год после восстановительных операций

Пациент	Характер патологий (> 1 — перелом более одного внутрисуставного костного образования)	Срок существования переломовывиха, мес.	Объем движений, град.	
			разгибание / сгибание	супинация / пронация
1	> 1, вывих, отсутствие головки лучевой кости	4	0/30/130	5/0/25
2	> 1, вывих, отсутствие головки лучевой кости	3	0/10/125	75/0/75
3	вывих, перелом головки лучевой кости	1	0/0/130	85/0/80

В лечебном учреждении, куда пациентка обратилась сразу после травмы, произведено удаление головки лучевой кости и осуществлен остеосинтез отломков метафизарной области локтевой кости. При поступлении в ИППС им. проф. М. И. Ситенко спустя 4 мес. после травмы выполнено рентгенологическое обследование (рис. 2). Сразу отметим, что в данном случае следовало избежать неоправданного радикализма по отношению к поврежденной головке лучевой кости — было вполне возможно восстановить ее форму и сохранить в худшем случае хотя бы ее часть, что могло предотвратить неблагоприятный исход лечения.

Мы произвели удаление спиц и проволоки, артролиз, замещение утраченной головки лучевой

кости аутооттрансплантатом из гребня подвздошной кости, накостный остеосинтез отломков метафизарного отдела локтевой кости. На рис. 3 представлен интраоперационный вид раны и этапная интраоперационная рентгенограмма. Послеоперационный период протекал без осложнений.

При осмотре через 1 и 2,5 года после операции пациентка не отмечала болевых ощущений, сустав был устойчив. Показатели объема движений представлены в таблице (пациент 1). Рентгенологически четко просматривалась суставная щель локтевого сустава, структура трансплантата не отличалась от прилегающей части шейки лучевой кости (рис. 4). Обращает на себя внимание упрощенная форма воссозданной головки — она является продолжением шейки лучевой кости

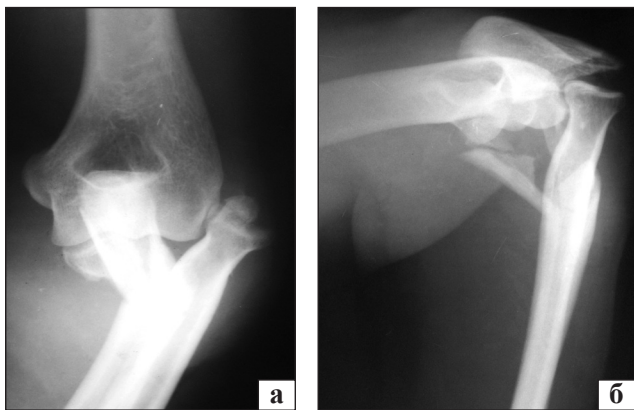


Рис. 1. Рентгенограммы локтевого сустава в прямой (а) и боковой (б) проекциях после травмы

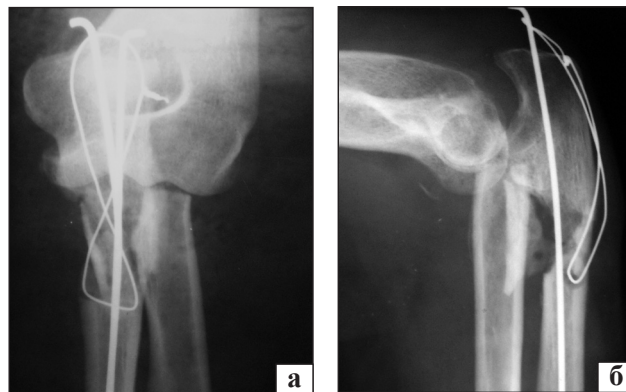


Рис. 2. Рентгенограммы локтевого сустава в прямой (а) и боковой (б) проекциях через 4 мес. после травмы и первичного хирургического вмешательства

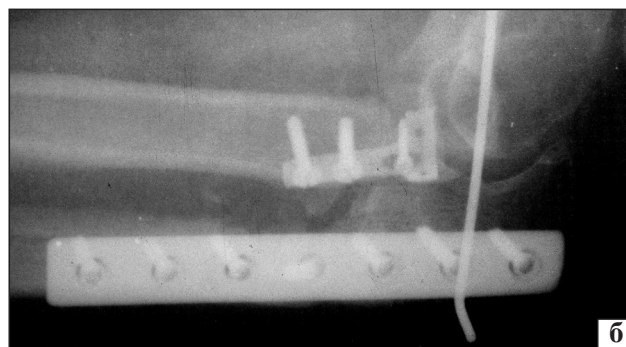
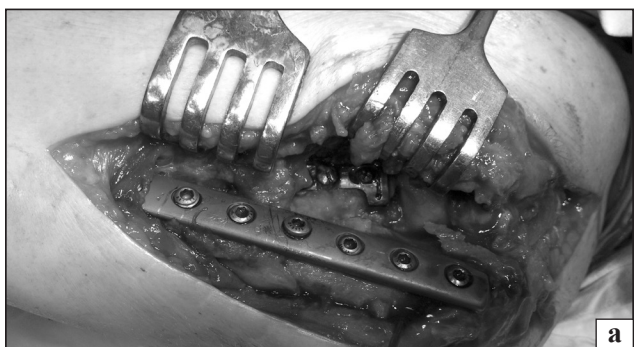

Рис. 3. Интраоперационный вид раны (а) и рентгенограмма локтевого сустава в боковой проекции (б)

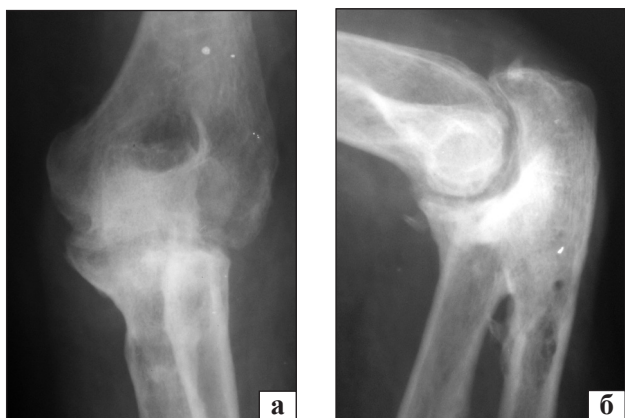

Рис. 4. Рентгенограммы локтевого сустава в прямой (а) и боковой (б) проекциях через 2,5 года после операции

по конфигурации. Головка-трансплантат изначально осознано формировалась с меньшим по величине диаметром по сравнению с диаметром естественной головки с целью повышения жизнеспособности и обеспечения сращения трансплантата с материнской костью (рис. 3, б).

Как было отмечено выше, в 1 и 2-ом случаях головки лучевой кости полностью воссоздавались из костного ауто трансплантата, а у пациента 3 — замещалась только часть головки. При этом объем движений, учитывая и ротационные, в случаях 2 и 3 вполне сопоставим, т. е. можно предполагать, что важен сам факт восстановления головки, а не детали — полное либо частичное ее замещение. К сожалению, небольшое количество наблюдений не дает возможности подтвердить высказанные предположения показателями статистической достоверности.

Повторно пациенты обследованы через 2,5 года — оценка функционального состояния суставов осталась прежней.

Наблюдение (3), когда у пациента было повреждение обеих верхних конечностей предста-

вим более подробно. Пациент К., 44 года, травму получил в результате падения с высоты около 1,5 м и приземления с опорой на кисти обеих верхних конечностей. Обратился в поликлинику по месту жительства с жалобами на боли и ограничение функции в левом локтевом и правом лучезапястном суставах. Был обследован клинически и рентгенографически. Диагностирован оскольчатый перелом дистального метаэпифиза правой лучевой кости со смещением отломков и оскольчатый перелом головки правой лучевой кости. Произведено закрытое ручное вправление фрагментов дистального метаэпифиза лучевой кости справа, иммобилизация правого лучезапястного и левого локтевого суставов гипсовыми шинами. По данным рентгенографии, вывиха левого предплечья не зафиксировано, однако спустя 3 недели, на контрольных рентгенограммах локтевого сустава выявлен задний вывих левого предплечья (рис. 5) и пациент направлен в ИППС им. проф. М. И. Ситенко. Через 33 дня после травмы выполнено хирургическое вмешательство: из латерального доступа осуществлено вправление предплечья, удалены мелкие фрагменты головки лучевой кости, не подлежащие остеосинтезу из-за небольших размеров. В результате дефект головки составил 40–45 % от ее естественного объема, определялась подвижность на уровне перелома шейки лучевой кости. Для восстановления головки лучевой кости использован отмоделированный по форме дефекта костный ауто трансплантат из крыла подвздошной кости, который, как и шейку лучевой кости, фиксировали с помощью Т-образной минипластины и винтов (рис. 6). Для стабилизации предплечья в локтевом суставе и предотвращения нагрузки на восстановленную головку лучевой кости использован спице-стержневой АВФ (на основе

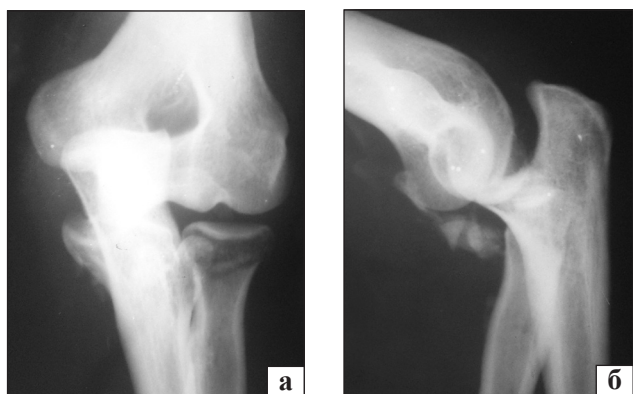


Рис. 5. Рентгенограммы локтевого сустава в прямой (а) и боковой (б) проекциях через три недели после травмы

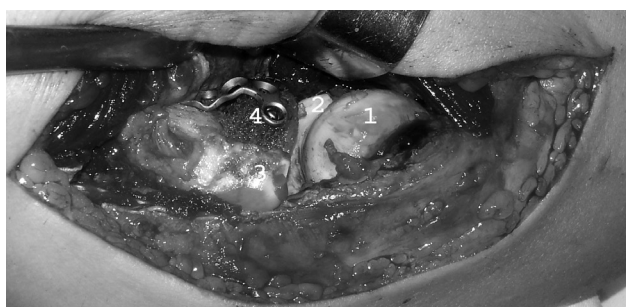

Рис. 6. Вид операционной раны после завершения этапа замещения дефекта головки лучевой кости ауто трансплантатом и остеосинтеза трансплантата и перелома: 1 — головка плечевой кости, 2 — блок плечевой кости, 3 — сохранившаяся часть головки, 4 — костный ауто трансплантат

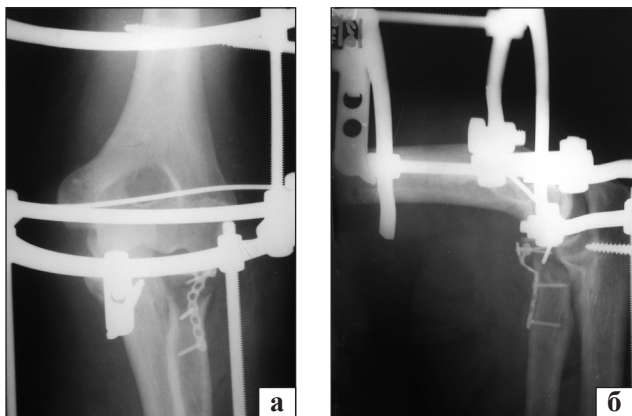


Рис. 7. Рентгенограммы локтевого сустава в прямой (а) и боковой (б) проекциях непосредственно после операции

аппарата Илизарова) в компоновке, позволяющей выполнять движения в локтевом суставе (рис. 7). Спустя неделю начаты дозированные активные движения в локтевом суставе с постепенным увеличением их амплитуды и продолжительности упражнений. Через три недели аппарат демонтирован. По истечении года после операции по данным рентгенографии констатировано сращение материнской части головки с аутотрансплантатом и шейки лучевой кости, сохранены нормальные взаимоотношения костей локтевого сустава при хорошо выраженной, равномерной суставной щели (рис. 8). Удалены металлические конструкции. Функция конечностей восстановлена, болевых ощущений пациент не отмечает.

Описанный случай отличался от двух других не только множественным характером травмы, но и тем, что изначально не зафиксирован вывих костей предплечья, т. к. отсутствовали рентгенологические признаки, по которым можно было бы определить, что это самовправившийся вывих предплечья [2]. Подтверждением наличия самовправившегося вывиха предплечья может служить факт произошедшего вывиха, несмотря на фиксацию локтевого сустава гипсовой шиной. За весь период иммобилизации рентгенографию локтевого сустава в гипсовой повязке не проводили, пациент не отмечал каких-либо необычных ощущений в области локтевого сустава в какой-то определенный момент, поэтому время и условия повторной реализации вывиха можно только предполагать. Скорее всего, он возник в ближайшие дни после травмы при следующих обстоятельствах: внутрисуставная гематома привела к растяжению капсулы и связочного аппарата сустава, сочленяющиеся костные образования взаимно удалились и вследствие нарушения формы

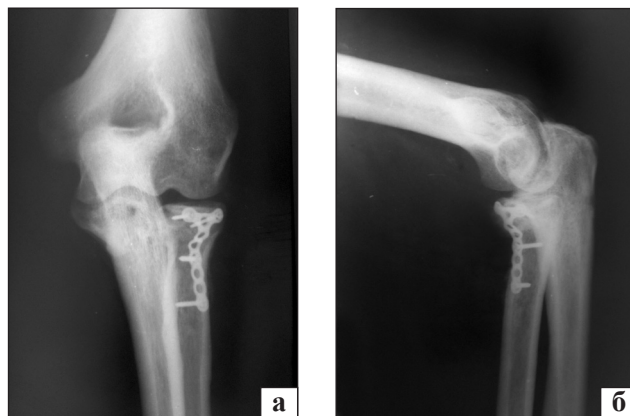


Рис. 8. Рентгенограммы локтевого сустава в прямой (а) и боковой (б) проекциях через год после операции

головки из-за ее перелома произошло соскальзывание предплечья в позицию заднего вывиха, при этом увеличилась степень смещения отломков головки лучевой кости.

## Выводы

Исходя из анализа рассматриваемых клинических случаев, прежде всего хочется заметить, что более тщательное наблюдение за пациентами, объективное и обоснованное отношение к выбору лечебной тактики, стремление к максимальному сохранению костных структур, качественное выполнение остеосинтеза, критичное отношение к этапам лечения позволило бы избежать столь затяжной истории лечения и, возможно, повторного вмешательства, а также получить более высокие результаты лечения.

Подводя итог использования костных ауто-трансплантатов для замещения головки лучевой кости или ее части при застарелых переломовывихах, можно констатировать, что трансплантаты срастаются с материнской костью, без рубцового либо костного сращения с противоположащей головочкой плечевой кости либо с локтевой костью в зоне лучевой вырезки (что определено и по ходу операции удаления металлоконструкций). Реставрация головки лучевой кости позволила стабилизировать локтевой сустав и избежать рецидивов вывиха предплечья. Степень восстановления функции локтевого сустава зависела от тяжести повреждения и сроков, прошедших с момента травмы до времени хирургического вмешательства по поводу застарелого переломовывиха. Данный вид восстановительного лечения может быть методом выбора.

**Конфликт интересов.** Автор декларирует отсутствие конфликта интересов.

**Список литературы**

1. Мателенок С. М. Функціональне лікування складних ушкоджень ліктьового суглоба : автореф. дис. ... д-ра мед. наук / Мателенок С. М. — Харків, 2013. — 40 с.
2. Мателенок Е. М. Рентгенологические симптомы «скрытых» переломовывихов локтевого сустава / Е. М. Мателенок // Ортопедия, травматология и протезирование. — 2015. — № 1. — С. 63–66. — DOI: 10.15674/0030-59872015163-66.
3. Broberg M. A. Results of treatment of fracture-dislocations of the elbow / M. A. Broberg, B. F. Morrey // Clin. Orthop. Relat. Res. — 1987. — Vol. 216. — P. 109–119.
4. Craven J. High union rates seen for Mason radial head fractures treated with ORIF, iliac crest bone graft / J. Craven // Orthopedics Today. — 2011. — Vol. 31 (11). — P. 62.
5. Current concepts: simple and complex elbow dislocations: acute and definitive treatment / P. Jungbluth, M. Hakimi, W. Linhart, J. Windolf // Eur. J. Trauma Emerg. Surg. — 2008. — Vol. 34, № 2. — P. 120–130. — DOI: 10.1007/s00068-008-8033-9.
6. Forthman C. Elbow dislocation with intra-articular fracture: the results of operative treatment without repair of the medial collateral ligament / C. Forthman, M. Henket, D. C. Ring // J. Hand Surg. Am. — 2007. — Vol. 32 (8). — P. 1200–1209.
7. Fracture of the radial head with associated elbow dislocation: Results of treatment using a floating radial head prosthesis / N. Popovic, P. Gillet, A. Rodriguez, R. Lemaire // J. Orthop. Trauma. — 2000. — Vol. 14 (3). — P. 171–177.
8. Non-union of isolated radial neck fracture using a bone graft and temporary k-wire fixation. A case report / S. M. Cha, H. D. Shin, K. C. Kim, J. H. Song // Hand Surg. — 2013. — Vol. 18 (3). — P. 389–392. — DOI: 10.1142/S0218810413720210.
9. Reconstruction of the coronoid for chronic dislocation of the elbow. Use of a graft from the olecranon in two cases / H. Moritomo, K. Tada, T. Yoshida, N. Kawatsu // J. Bone Joint Surg. — 1998. — Vol. 80-B, № 3. — P. 490–492.
10. Regan W. Classification and treatment of coronoid process fractures / W. Regan, B. Morrey // Orthopedics. — 1992. — Vol. 15 (7). — P. 845–848.
11. Ring D. Posterior dislocation of the elbow with fractures of the radial head and coronoid / D. Ring, J. B. Jupiter, J. Zilberfarb // J. Bone Joint Surg. Am. — 2002. — Vol. 84-A (4). — P. 547–551.
12. Saati A. Z. Fracture-dislocation of the elbow: diagnosis, treatment, and prognosis / A. Z. Saati, M. D. McKee // Hand Clin. — 2004. — Vol. 20 (4). — P. 405–414.
13. Standard surgical protocol to treat elbow dislocations with radial head and coronoid fractures / D. M. Pugh, L. M. Wild, E. H. Schemitsch [et al.] // J. Bone Joint Surg. Am. — 2004. — Vol. 86 (6). — P. 1122–1130.
14. The importance of reducing small fractures of the coronoid process in the treatment of unstable elbow dislocation / N. Terada, H. Yamada, T. Seki [et al.] // J. Shoulder Elbow Surg. — 2000. — Vol. 9 (4). — P. 344–346. — DOI: 10.1067/mse.2000.106082.
15. Wysocki R. V. Surgical management of radial head fractures / R. V. Wysocki, M. S. Cohen // Am. J. Orthop. — 2007. — Vol. 36 (2). — P. 62–66.

DOI: <http://dx.doi.org/10.15674/0030-59872016434-39>

Стаття надійшла до редакції 15.07.2016

**REPARATION OF RADIAL HEAD CHRONIC FRACTURE-DISLOCATION OF ULNAR JOINT USING BONE AUTOGRAFTS**

Ie. M. Matelenok

SI «Sytenko Institute of Spine and Joint Pathology National Academy of Medical Sciences of Ukraine», Kharkiv

✉ Ievgen Matelenok, MD: [mate-evgen@yandex.ru](mailto:mate-evgen@yandex.ru)