

УДК 616.718.5-001.5-085:615.837ЕУХТ]:616-003.93-092.9](045)

## Влияние радиальной экстракорпоральной ударно-волновой терапии на заживление экспериментального дефекта кости

Г. И. Герцен<sup>1</sup>, Се-Фей<sup>1</sup>, Р. Н. Остапчук<sup>1</sup>, С. И. Малохатко<sup>2</sup>,  
А. В. Костенко<sup>3</sup>, В. В. Жеребчук<sup>3</sup>

<sup>1</sup> Национальная медицинская академия последиplomного образования имени П. Л. Шупика, Киев, Украина

<sup>2</sup> Городская клиническая больница № 6, Киев, Украина

<sup>3</sup> Городская клиническая больница № 8, Киев, Украина

*The favorable effect of low energy extracorporeal shock wave therapy (ECSHVT) on reparative osteogenesis has repeatedly discussed in the scientific literature. However, the mechanisms of influence of this factor on bone are not investigated. Objective: to explore the mechanism of action of low energy ECSHVT for reparative regeneration of bone tissue. Methods: the study performed in 85 adult rabbits, male (weight from 2.9 to 3.4 kg), which were divided into three groups: intact (5 animals), control (40) and research (40). Research group rabbits in the area of trauma (penetrating perforated rum defect diameter 2.5 mm proximal tibial metaphysis) received 4 sessions of ECSHVT intervals of 4 days with a frequency of 1–4 Hz strokes, working pressure 1–5·10<sup>5</sup> Pa 2 thousand. Strikes for the procedure with a maximum energy of 0.48 mJ. After 2, 15, 30 and 45 days after injury made X-morphological and biochemical (collagen, glycosaminoglycans — GAG) study of bone regenerate. Results: on the background of posttraumatic catabolic phase period (day 2) in control and experimental animal groups found reduction of collagen and GAG 29.1 and 32.6 % respectively,  $p < 0.001$ . Against the background of the anabolic phase of posttraumatic period (15, 30 and 45th days) stated increase collagen and GAG content in both groups of animals in research and figure was higher by 6,8–12.7 % and 11.2–15 % respectively ( $p < 0.05$ ). As a result radiomorphological studies revealed that ECSHVT influence on reparative osteogenesis occurs due to microcirculation disorders of bone — vasodilation, increased permeability of the vessel walls, blood cells out of the capillaries. Conclusion: activation of the biosynthesis of collagen and GAG identified under the influence of ECSHVT and changes in blood circulation accompanied by strengthening bone, forming massive areas of endosteal regenerate bone that provided fusion of metaphyseal defect of the tibia. Key words: reparative osteogenesis, radial extracorporeal shock wave therapy.*

*Сприятлива дія екстракорпоральної ударно-хвильової терапії (ЕУХТ) низької енергії на репаративний остеогенез уже неодноразово розглянута в науковій літературі. Проте механізми впливу цього чинника на кісткоутворення не досліджено. Мета: вивчити механізм дії ЕУХТ низької енергії на репаративну регенерацію кісткової тканини. Методи: дослідження виконано на 85 дорослих кролях-самцях (маса від 2,9 до 3,4 кг), яких розподілили на три групи: інтактну (5 тварин), контрольну (40) і дослідну (40). Кролі дослідної групи на зону травми (наскрізний дірчастий дефект діаметром 2,5 мм у проксимальному метадіафізі великогомілкової кістки) отримали 4 сеанси ЕУХТ з інтервалом 4 дні з частотою ударів 1–4 Гц, робочим тиском 1–5·10<sup>5</sup> Па, 2 тис. ударів за процедуру з максимальною енергією 0,48 мДж. Через 2, 15, 30 та 45 днів після травми виконано рентгеноморфологічні та біохімічні (колаген, глікозаміноглікани — ГАГ) дослідження кісткових регенератів. Результати: на фоні катаболічної фази післятравматичного періоду (2-й день) у тварин контрольної та дослідної груп у кістковому регенераті виявлено зниження вмісту колагену і ГАГ на 29,1 і 32,6 % відповідно,  $p < 0,001$ . На фоні анаболічної фази післятравматичного періоду (15, 30 і 45-й дні) констатовано підвищення вмісту колагену і ГАГ в обох групах тварин, причому в дослідній показник був більшим на 6,8–12,7 % і 11,2–15 % відповідно ( $p < 0,05$ ). У результаті рентгеноморфологічних досліджень виявлено, що вплив ЕУХТ на репаративний остеогенез відбувається через розлади мікроциркуляції кісткової тканини — вазодилатацію, збільшення проникності стінок судин, вихід клітин крові з капілярів. Висновки: виявлена під впливом ЕУХТ активізація біосинтезу колагену і ГАГ, а також зміни кровообігу супроводжувалися підсиленням кісткоутворення, формуванням масивних ділянок кісткового ендостального регенерату, що забезпечило зрощення дефекту метадіафіза великогомілкової кістки. Ключові слова: репаративний остеогенез, екстракорпоральна радіальна ударно-хвильова терапія.*

**Ключевые слова:** репаративный остеогенез, экстракорпоральная радиальная ударно-волновая терапия

## Введение

На протяжении последнего десятилетия экспериментальные и клинические наблюдения показали эффективность экстракорпоральной ударно-волновой терапии (ЭУВТ) высокой энергии в лечении замедленно срастающихся переломов костей и псевдоартрозов [1, 2]. Отмеченный эффект сфокусированной ЭУВТ некоторые авторы связывают с образованием микротрабекулярных переломов и гематомы, что способствует сращению переломов [2, 3]. Радиальная ЭУВТ — относительно новая методика, нефокусированный механизм действия и низкий уровень энергии которой исключают возможность повреждения тканей [4]. Доказано, что радиальная ЭУВТ активирует образование костной мозоли при свежих переломах за счет интенсификации ангиогенных и остеогенных факторов роста [5, 6]. Также ЭУВТ за счет своего физического эффекта благоприятно воздействует на регенерацию тканей, в том числе активизирует стволовые клетки костного мозга, пролиферацию мезенхимоподобной ткани и дифференцировку ее в остеогенную [7]. Так, J. Hausdorf и соавт. [8], исследовав человеческие фибробласты и остеобласты *in vitro*, показали в них достоверное повышение содержания фактора роста фибробластов-2 и трансформирующего фактора роста- $\beta 1$  под воздействием ЭУВТ по сравнению с контролем. Некоторые авторы отмечают интенсификацию метаболизма костной ткани на фоне радиальной ЭУВТ, а именно одних из основных компонентов внеклеточного вещества — гликозаминогликанов (ГАГ) и гиалуроновой кислоты [9], что способствует оптимизации репаративного остеогенеза. В то же время существует мнение об отсутствии позитивного эффекта ЭУВТ [10, 11]. В связи с этим механизм действия радиальной ЭУВТ на процессы костеобразования требует дальнейшего изучения.

*Цель исследования:* изучить механизм действия ЭУВТ низкой энергии на репаративную регенерацию костной ткани.

## Материал и методы

Экспериментальные биохимические и рентген-морфологические исследования выполнены на 85 взрослых кролях-самцах, массой от 2,9 до 3,4 кг, которых разделили на интактную (5 животных), контрольную (40) и основную (40) группы. Животным контрольной и основной групп моделировали сквозной дырчатый дефект диаметром 2,5 мм в проксимальном мета-

диафизе большеберцовой кости во фронтальной плоскости.

Кролям основной группы на область травмы воздействовали радиальной ЭУВТ с использованием аппарата фирмы Storz Medical при частоте ударов 1–21 Гц, рабочем давлении 1–5·10<sup>5</sup> Па, общем количестве ударов на участок дефекта кости за одну процедуру 2 000 с максимальной энергией 0,48 мДж. Всего выполнили 4 сеанса с интервалом в 4 дня — через 2, 6, 10 и 14 суток после травмы. Во время эксперимента животных содержали в виварии в соответствии с требованиями международных принципов биоэтики и действующего законодательства Украины. Разрешение на проведение исследования дано комиссией по вопросам этики НМАПО им. П. Л. Шупика (протокол № 10 от 07.12.2015).

*Биохимические исследования* выполнены на 5 кролях интактной, 20 контрольной и 20 основной групп, которых выводили из опыта через 2 (до ЭУВТ), 15, 30 и 45 дней после травмы. В выделенных образцах костной ткани проксимального метадиафиза большеберцовой кости, а также регенератах определяли коллаген по методу Кроля А. А. и Фурцевой Л. Н. [12], ГАГ — Кляцкина С. А. и Лифшица Р. И. [13]. Раздел биохимических исследований выполнен с консультативной помощью заведующего лабораторией биохимии ГУ «ИТО НАМН Украины» доктора медицинских наук, профессора Магомедова А. М.

*Рентген-морфологические исследования* проведены на 12 животных контрольной группы и 12 основной. По 3 животных из группы выводили из опыта на 5, 15, 30 и 45-й дни после травмы. Поврежденную большеберцовую кость изымали, выполняли рентгенографию, зону дефекта заливали в целлоидин, гистологические срезы окрашивали гематоксилином и эозином, а также пикрофуксином по Ван-Гизону. Статистическую обработку материала проводили с использованием программного обеспечения Statistica 5.5. Консультативную помощь при выполнении рентген-морфологических исследований оказал заведующий лабораторией патоморфологии ГУ «ИТО НАМН Украины» доктор медицинских наук, профессор Бруско А. Т.

## Результаты и их обсуждение

*Биохимические исследования.* Установлено, что в костных регенератах животных контрольной и основной групп содержание коллагена на 2-й день после травмы оказалось сниженным. Так, в контрольной группе кроликов этот

показатель составил 70,9 %, ( $3,72 \pm 0,11$ ) мг/г, а в основной — 67,4 %, ( $3,54 \pm 0,13$ ) мг/г относительно нормы — ( $5,25 \pm 0,12$ ) мг/г при  $p < 0,001$  (рис. 1). На 15-й день после травмы отмечено резкое возрастание содержания коллагена в костных регенератах у кролей контрольной группы — до 108,6 %, ( $5,7 \pm 0,2$ ) мг/г, а у животных основной (после 4 сеансов радиальной ЭУВТ) — до 117 %, ( $6,14 \pm 0,07$ ) мг/г относительно нормы ( $p < 0,01$ ). Дальнейшая тенденция возрастания содержания коллагена в костных регенератах отмечена и к 30-му дню наблюдения: до 111,4 %, ( $5,85 \pm 0,21$ ) мг/г, у кролей контрольной группы и 122,7 %, ( $6,44 \pm 0,07$ ) мг/г — основной, ( $p < 0,01$ ) по сравнению с нормой.

К концу наблюдения (45-й день после травмы) изучаемые показатели превышали норму и составили в контрольной группе животных 115,9 %, ( $6,085 \pm 0,13$ ) мг/г, в основной — 121,3 %, ( $6,37 \pm 0,05$ ) мг/г, ( $p < 0,001$ ).

В результате исследования динамики ГАГ в регенератах кролей обеих групп установлено на 2-й день после травмы большеберцовой кости выраженное ( $p < 0,001$ ) снижение их содержания: в контрольной группе до 60,8 %, ( $0,228 \pm 0,01$ ) мкг/мг, в основной — до 58,1 %, ( $0,218 \pm 0,03$ ) мкг/мг, в сравнении с нормой — ( $0,375 \pm 0,02$ ) мкг/мг (рис. 2).

К 15-му дню после травмы и 4 сеансов ЭУВТ отмечено резкое возрастание содержания ГАГ в костных регенератах кролей основной группы — до 116,3 %, ( $0,436 \pm 0,007$ ) мкг/мг, ( $p < 0,001$ ), а у животных контрольной — до показателей нормы (99,5 %, ( $0,373 \pm 0,001$ ) мкг/мг,  $p > 0,05$ ). На 30-й день после травмы концентрация ГАГ увеличилась до 125,3 %, ( $0,470 \pm 0,007$ ) мкг/мг, в костных регенератах животных основной группы ( $p < 0,001$ ). Подобная тенденция отмечена и у животных контрольной группы: содержа-

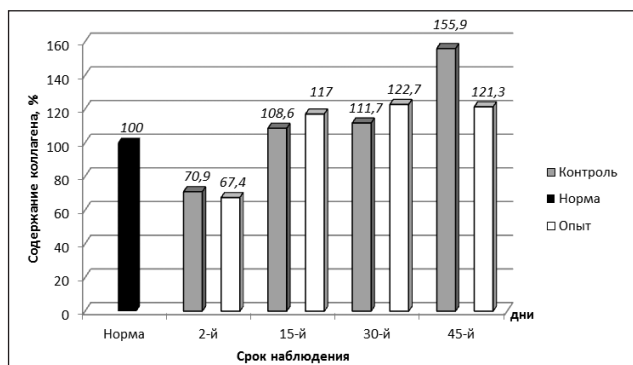
ние ГАГ составило 105 % ( $0,394 \pm 0,002$ ) мкг/мг, ( $p > 0,05$ ). К концу исследования (45-й день после травмы) показатель содержания ГАГ в костных регенератах животных основной группы составлял 125,1 %, ( $0,469 \pm 0,01$ ) мкг/мг, контрольной — 110,1 % ( $0,413 \pm 0,009$ ) мкг/мг, ( $p < 0,02$ ).

**Рентгенологические исследования.** На 5-й день после травмы в метадиафизе большеберцовых костей у животных контрольной и основной групп на рентгенограммах в зоне повреждения выявляли округлой формы дефекты с четкими краями без изменений структуры компактной и губчатой костной ткани (рис. 3, а, б).

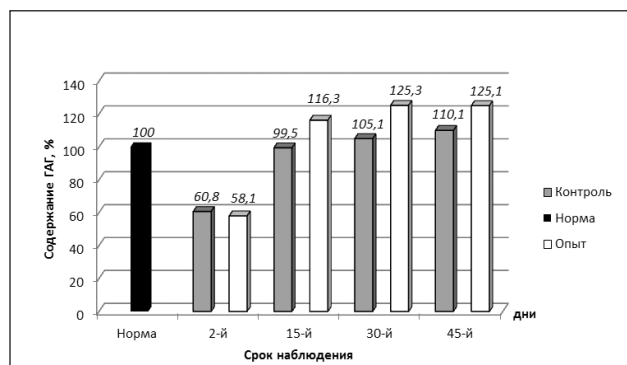
На 14-й день после травмы у животных контрольной группы четкость краев дефекта сохранялась, явления периостального и эндостального костеобразования отсутствовали (рис. 3, в). В то же время у животных основной группы к этому сроку (после 4 сеансов радиальной ЭУВТ) в области дефекта кости отмечено неравномерное утолщение компактного слоя, уплотнение губчатой костной ткани (рис. 3, г).

Через 30 дней после травмы на рентгенограммах большеберцовых костей контрольной группы дефект кости фиксировали менее четко (рис. 3, д), а у животных основной группы — более выражено уменьшение размеров дырчатого дефекта кости (рис. 3, е). К 45-му дню после травмы у животных обеих групп зафиксировано неполное восстановление дырчатого дефекта метадиафиза большеберцовой кости. Однако у кролей основной группы дефект кости имел меньшие размеры и менее четкие границы (рис. 3, ж, з).

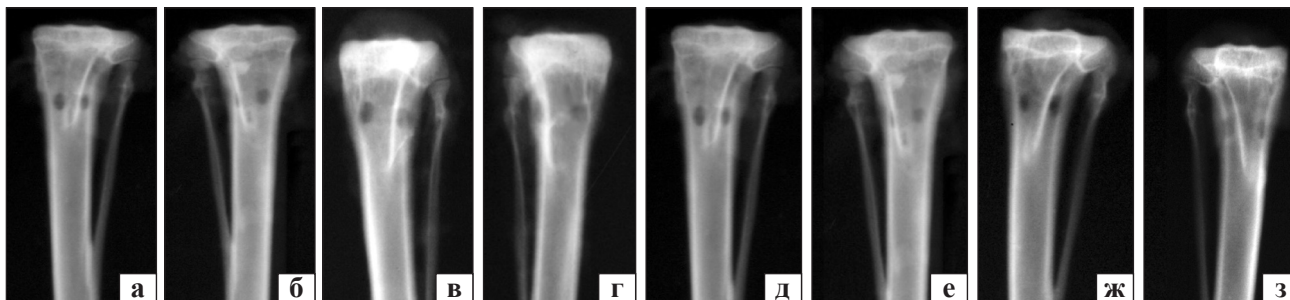
**Гистоморфологические исследования.** Через 5 дней после травмы у животных обеих групп в области проксимального метадиафиза большеберцовых костей выявлены признаки острой травмы в виде отека костного мозга, плазмостаза, кровенаполнения расширенных сосудов.



**Рис. 1.** Содержание коллагена в регенератах кролей контрольной и основной групп в сравнении с интактными животными



**Рис. 2.** Содержание ГАГ в регенератах кролей контрольной и основной групп в сравнении с интактными животными



**Рис. 3.** Рентгенограммы проксимального отдела большеберцовых костей животных контрольной и основной групп через 5 (а, б), 14 (в, г), 30 (д, е) и 45 дней (ж, з) после травмы

В основной группе после ЭУВТ преобладали нарушения гемодинамики в виде выраженного выхода кровяных элементов из сосудов микроциркуляторного русла, что приводило к диффузной инфильтрации. У обеих групп животных в зоне травмы кости формировались поля остеогенной ткани.

На 15-й день после травмы у животных контрольной группы в области дефекта кости выявлено формирование костных трабекул эндостального и периостального регенератов, уменьшение расстройств кровообращения (рис. 4, а). В основной группе на фоне диффузных инфильтрационных нарушений кровообращения отмечено пролиферацию остеогенных клеток, эндостальные и периостальные участки сформированной грубоволокнистой костной ткани, трабекулы которой были более широкими (рис. 4, б).

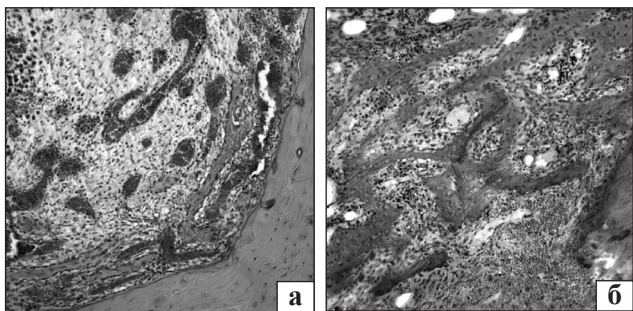
К 30-му дню после травмы у животных контрольной группы в области метадиафиза большеберцовой кости обнаружены новообразованные костные трабекулы, которые формировали сеть преимущественно вблизи компактного слоя материнской кости. В центральных участках дефекта костные трабекулы располагались среди фиброретикулярной ткани остеогенного типа (рис. 5, а). У животных основной группы к этому сроку утолщенные сформированные костные трабекулы образовали сеть по всей территории дефекта кости (рис. 5, б).

Через 45 дней после травмы у животных контрольной группы в одном из пяти случаев наблюдали полное восстановление целостности компактного слоя метадиафиза большеберцовой кости, а у животных основной — в трех. Костные регенераты подвергались активной органотипической перестройке. На протяжении всего исследования (15, 30 и 45 дней) количество костных трабекул в регенератах животных основной группы, получавших ЭУВТ, было большим ( $p < 0,05$ ) по сравнению с контролем.

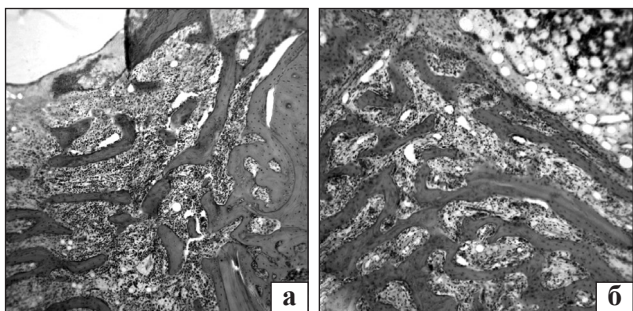
Таким образом, в отличие от других подобных исследований [9], мы установили, что травма большеберцовой кости (дырчатый сквозной дефект метадиафиза) у кролей на 2-й день приводила к выраженному снижению содержания коллагена и ГАГ в регенератах на 29,1–32,6 % ( $p < 0,001$ ), что мы связываем с катаболической фазой метаболической реакции организма на травму. В последующие сроки наблюдений (15, 30 и 45 дней), соответствующие анаболической фазе посттравматического периода, отмечено нормализацию показателей содержания коллагена и ГАГ в тканях регенератов обеих групп. У животных основной группы (получавших радиальную ЭУВТ) процессы синтеза основных органических компонентов костной ткани протекали активнее, что подтверждено более высоким содержанием коллагена (на 6,8–12,7 %,  $p < 0,05$ ) и ГАГ (на 11,2–15,0 %,  $p < 0,002$ ). Эффект стимуляции ЭУВТ синтеза сульфатированных ГАГ и гиалуроновой кислоты в регенератах посттравматических дефектов бедренных костей у крыс отметили в своих исследованиях P. R. Dias dos Santos и соавт. [9]. Однако эта гипотеза является дискуссионной, поскольку повышение содержания ГАГ и гиалуроновой кислоты в регенерате кости может носить вторичный характер за счет более интенсивного процесса костеобразования.

Рентгенологические исследования восстановления дырчатого дефекта проксимального метадиафиза большеберцовой кости выявили более интенсивное течение процессов костеобразования у кролей основной группы, получавших ЭУВТ, по сравнению с контрольными. К концу наблюдения (45-й день) у них отмечено более полное восстановление дефекта кости.

В результате гистоморфологических исследований доказано, что у животных контрольной и основной групп процессы восстановления структуры проксимального метадиафиза большеберцовой кости происходили однотипно на фоне



**Рис. 4.** Микрофото. Эндостальный остеогенез: контрольная (а) и основная (б) группы. 15 дней после травмы. Гематоксилин и эозин. Ув. 100



**Рис. 5.** Микрофото. Повышенная плотность и толщина сформированных костных трабекул в области регенерата у животных основной группы (б) по сравнению с контрольными (а). 30 дней после травмы. Гематоксилин и эозин. Ув. 50

посттравматических расстройств местного кровообращения, но их динамика была различной и более выраженной под влиянием ЭУВТ у основной группы. Новизна наших исследований заключается в определении характера нарушений кровообращения в виде диффузной инфильтрации клетками крови костного мозга вблизи дефекта большеберцовой кости и в области регенерата. Вследствие этих процессов у животных основной группы образовывались массивные участки костного эндостального регенерата, за счет которого и происходило восстановление целостности метадиафиза большеберцовой кости.

## Выводы

У кролей после моделирования дефекта в проксимальном метадиафизе большеберцовой кости наблюдается снижение содержания коллагена и ГАГ в тканях регенерата на 2-й день после травмы соответственно на 29,1–32,6 % ( $p < 0,001$ ), что обусловлено катаболической фазой общей метаболической реакции организма на травму. В посттравматическом периоде на 15, 30 и 45-й дни (анаболическая фаза) радиальная ЭУВТ достоверно повышает содержание отмеченных биохимиче-

ских маркеров в костных регенератах животных и этим создает благоприятные условия для репаративного остеогенеза.

Влияние ЭУВТ на репаративный остеогенез реализуется через расстройства микроциркуляции капилляров и синусоидов костного мозга в области травмы. Микроциркуляторное русло поддается компрессионным деформациям с вазодилатацией и увеличением проницаемости стенок сосудов костного мозга, выходом клеток крови в виде диффузной инфильтрации. В связи с этим формируются массивные участки костного эндостального регенерата, обеспечивающего заживление дефекта метадиафиза большеберцовой кости в более ранние сроки по сравнению с контрольными животными.

**Конфликт интересов.** Авторы декларируют отсутствие конфликта интересов.

## Список литературы

1. Особенности лечения переломов и ложных суставов ладьевидной кости у спортсменов / А. В. Борзых, И. А. Соловьев, И. М. Труфанов, С. В. Попов // Спортивная медицина. — 2013. — № 1. — С. 29–33.
2. Effects of extracorporeal shock wave therapy on fracture nonunions / M. Vulpiani, M. Vetrano, F. Conforti [et al.] // *Am. J. Orthop. (Belle Mead NJ)*. — 2012. — Vol. 41 (9). — P. E122–E127.
3. Notarnicola A. Extracorporeal shockwaves versus surgery in the treatment of pseudoarthrosis of the carpal scaphoid / A. Notarnicola, L. Moretti, S. Tafuri [et al.] // *Ultrasound Med. Biol.* — 2010. — Vol. 36 (8). — P. 1306–1313. — DOI: 10.1016/j.ultrasmedbio.2010.05.004.
4. Левенець В. М. Ударно-хвильова терапія в ортопедії і спортивній медицині : монографія / В. М. Левенець, М. М. Риган. — Київ : Фенікс, 2012. — 155 с.
5. Extracorporeal shock wave-mediated changes in proliferation, differentiation and gene expression of human osteoblasts / A. Hofmann, U. Ritz, M. Hessmann [et al.] // *J. Trauma*. — 2008. — Vol. 65 (6). — P. 1402–1410. — DOI: 10.1097/TA.0b013e318173e7c2.
6. Се-Фей. Експериментальні морфологічні дослідження впливу екстракорпоральної радіальної ударно-хвильової терапії на репаративну регенерацію кісткової тканини / Се-Фей // *Зб. наук. праць співроб. НМАПО імені П. Л. Шупика*. — 2015. — Вип. 24, кн. 3. — С. 63–70.
7. Enhancing mechanical strength during early fracture healing via shockwave treatment: an animal study / R. W. Hsu, C. L. Tai, C. Y. Chen [et al.] // *Clin. Biomech.* — 2016. — Vol. 18 (6). — P. 533–540.
8. Stimulation of bone growth factor synthesis in human osteoblasts and fibroblasts after extracorporeal shock wave application / J. Hausdorf, B. Sievers, M. Schmitt-Sody [et al.] // *Arch Orthop Trauma Surg.* — 2011. — Vol. 131 (3). — P. 303–309. — DOI: 10.1007/s00402-010-1166-4.
9. Effects of shock wave therapy on glycosaminoglycan expression during bone healing / P. R. Dias dos Santos, V. P. De Medeiros, J. P. Freire Martins de Moura [et al.] // *Int J. Surg.* — 2015. — Vol. 24 (Pt. B). — P. 120–123. — DOI: 10.1016/j.ijssu.2015.09.065.
10. Augato P. In vivo effect of shock-wave on the healing of fracture bone / P. Augato, L. Claes, G. Suger // *Clin. Biomech. (Bristol. Avon)*. — 1995. — Vol. 10. — P. 374–378.

11. The effect of shockwaves on mature and healing of cortical bone / F. Forriol, L. Solchaga, J. Moreno, J. Canadell // Int. Orthop. — 1994. — Vol. 18. — P. 325–329.
12. Кроль А. А. Определение коллагена в костной ткани / А. А. Кроль, Л. Н. Фурцева // Вопросы медицинской химии. — 1968. — Т. 14, вып. 6. — С. 635–640.
13. Кляцкин С. А. Методика определения гликозаминогликанов офциновым методом / С. А. Кляцкин, Р. И. Лифшиц // Лабораторное дело. — 1989. — № 10. — С. 51–53.
14. Effect of extracorporeal shock wave therapy on fracture healing in rat femoral fractures with intact and excised periosteum / B. Oktas, Z. Orhan, B. Erbil [et al.] // Eklem Hastalik Cerrahisi. — 2014. — Vol. 25 (3). — P. 158–162. — DOI: 10.5606/ehc.2014.33.

DOI: <http://dx.doi.org/10.15674/0030-59872016411-16>

Стаття надійшла до редакції 12.05.2016

## EFFECT OF RADIAL EXTRACORPOREAL BLOW WAVE THERAPY ON THE HEALING OF EXPERIMENTAL BONE DEFECT

G. I. Hertsen<sup>1</sup>, Se-Fei<sup>1</sup>, R. N. Ostapchuk<sup>1</sup>, S. I. Malokhat'ko<sup>2</sup>,  
A. V. Kostenko<sup>3</sup>, V. V. Zhrebchuk<sup>3</sup>

<sup>1</sup> Shupyk National Medical Academy of Postgraduate Education, Kyiv, Ukraine

<sup>2</sup> City Clinical Hospital № 6, Kyiv, Ukraine

<sup>3</sup> City Clinical Hospital № 8, Kyiv, Ukraine

✉ Roman Ostapchuk, PhD: [r.ostap4uk@gmail.com](mailto:r.ostap4uk@gmail.com)

### ДО УВАГИ СПЕЦІАЛІСТІВ

**ДУ «Інститут патології хребта та суглобів ім. проф. М. І. Ситенка НАМН України»  
проводить післядипломну підготовку фахівців на курсах інформації та стажування  
з актуальних питань ортопедії та травматології  
(ліцензія Міністерства освіти і науки України АЕ № 285527 від 27.11.2013)**

#### Курси для середнього медичного персоналу:

№	Назва	Керівники
1.	Функціональні та фізіотерапевтичні методи лікування хворих з ортопедо-травматологічною патологією	Проф. Маколінець В. І. К.м.н. Стауде В. А.
2.	Гіпсово-ортопедична техніка та лікування хворих з ортопедо-травматологічною патологією	Д.м.н. Мателенок Є. М. Д.м.н. Мезенцев А. О.
3.	Лікувальний масаж	К.м.н. Стауде В. А.

Телефон для довідок: (057) 704-14-78