

УДК 616.717/.718-007.24-089.88-053.2(045)

## Результаты применения интрамедуллярных телескопических фиксаторов в лечении деформаций длинных костей конечностей у детей с несовершенным остеогенезом

**А. В. Пашенко**

ГУ «Институт патологии позвоночника и суставов им. проф. М.И. Ситенко НАМН Украины», Харьков  
Харьковская медицинская академия последипломного образования МЗ Украины

*Various fixators are used today for the correction of the long bones deformities in patients with osteogenesis imperfecta (OI) with giving preference to intramedular telescopic fixators (ITF). But none of them provides rotation stability, which causes additional immobilization in the postoperative period. In Sytenko Institute of Spine and Joint pathology ITF that meets the principles of axial and rotation stability has been developed. Objective: to perform a comparative study of surgical treatment in patients with OI using two versions of the ITF. Methods: 9 patients with OI has been studied, who underwent surgical treatment of combined deformation in 30 segments of upper and lower limbs using ITF: humerus — 2 segments (6.7%), femur — 15 (50 %), tibia - 13 (43.3 %). Patients were divided into two groups: — 3 children (33.3 %), which had 5 rotation unstable ITF, II — 6 (66.7 %) and 25 patient had rotation stable ITF (83.3 %). Follow-up period ranged from 1 month to 5 years and 2 months. Results: growth segments in length recorded in all patients and was equal to 1.2 to 21.2 mm (thigh), from 1.7 to 9.3 mm (tibia). It was recorded lengthening ITF: femoral segment — from 1.0 to 20.6 mm, tibia — from 1.3 to 9 mm. In group II patients had improved, and in some cases, the restoration of functional motor skills and walking (improved support-kinematic function of the lower extremities by 5 classes, and in 3 cases by 7). In 5 patients (55.5 %), which didn't walk preoperatively had possibility to vertical standing and walking. We found declined percentage of complications associated with the use of fixators, after the establishment of the ITF rotational stability. Conclusions: The use of ITF provides rotational stability, restores function of limbs and walking, early start of rehabilitation, reduced complications rate, self improvement and quality of patients life. Key words: bone, osteogenesis imperfecta, combined deformities, intramedular telescopic rod, upper limbs, lower limbs.*

*Сьогодні для корекції деформацій довгих кісток кінцівок у пацієнтів з недосконалим остеогенезом (НО) застосовують різні фіксатори, відаючи перевагу інтрамедулярним телескопічним (ІТФ). Проте жоден із них не забезпечує ротаційної стабільності, що обумовлює додаткову іммобілізацію в післяопераційному періоді. В ІПХС ім. проф. М. І. Ситенка розроблений ІТФ, який відповідає принципам осьової та ротаційної стабільності. Мета: оцінити результати хірургічного лікування пацієнтів з НО із застосуванням двох варіантів ІТФ. Методи: вивчено стан 9 пацієнтів з НО, яким проведено хірургічне лікування комбінованих деформацій 30 сегментів верхніх та нижніх кінцівок із застосуванням ІТФ: плече — 2 сегменти (6,7 %), стегно — 15 (50 %), гомілка — 13 (43,3 %). Пацієнтів розподілено на дві групи: I — 3 дитини (33,3 %), яким встановлені 5 ротаційно-нестабільні ІТФ, II — 6 дітей (66,7 %) із 25 ротаційно-стабільними ІТФ (83,3 %). Період спостереження становив від 1 міс. до 5 років та 2 міс. Результати: зростання сегментів у довжину зафіксовано у всіх пацієнтів і дорівнювало від 1,2 до 21,2 мм (стегно), від 1,7 до 9,3 мм (гомілка). Відмічено подовження ІТФ: сегменти стегна — від 1,0 до 20,6 мм, гомілки — від 1,3 до 9 мм. У II групі пацієнтів відзначено покращення, а в деяких випадках і відновлення моторно-функціональних навиків і ходьби (поліпшення опорно-кінематичної функції нижніх кінцівок на 5 класів, а в 3 випадках — на 7). У 5 пацієнтів (55,5 %), які до проведення хірургічного втручання не ходили, з'явилася можливість вертикального стояння і ходьби. Виявлено зниження відсотка ускладнень після встановлення ІТФ із ротаційною стабільністю. Висновки: ІТФ з ротаційною стабільністю забезпечують відновлення опороздатності кінцівок та функції ходьби, ранній початок реабілітації, запобігають ускладненням, покращують самообслуговування та якість життя пацієнтів. Ключові слова: кісткова тканина, недосконалий остеогенез, комбіновані деформації, інтрамедулярний телескопічний фіксатор, верхні кінцівки, нижні кінцівки.*

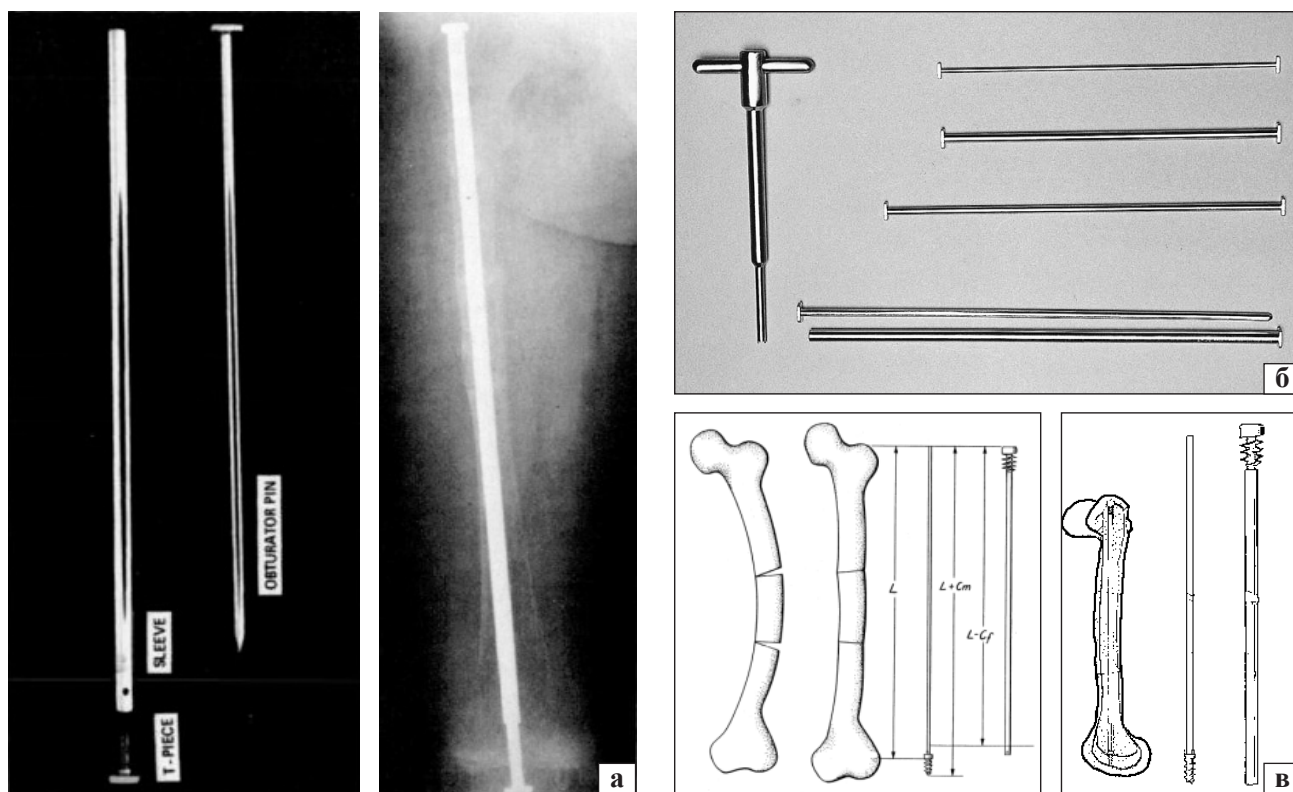
**Ключевые слова:** костная ткань, несовершенный остеогенез, комбинированные деформации, интрамедуллярный телескопический фиксатор, верхние конечности, нижние конечности

**Введение**

Несовершенный остеогенез (НО) (*греч.* osteon — кость, genesis — зарождение, происхождение; синонимы: osteogenesis imperfecta, врожденная ломкость костей, периостальная дистрофия, внутриутробный рахит, остеопсатироз, болезнь Лобштейна-Вролика, «хрустальная» болезнь) [Q 78.0] — гетерогенное наследственное заболевание, связанное с мутациями генов COL1A1 и COL1A2. В популяции встречается с частотой от 1–7,2:10000 до 1:20000 [1–3, 28]. Патология характеризуется качественным либо количественным нарушением синтеза коллагена I типа (вырабатываются преимущественно преколлагеновые волокна, которые не подвергаются созреванию, или коллаген особого качественного состава). Коллагеновые волокна при НО содержат избыточное количество пролина, что способствует угнетению процессов кальцификации костей, проявляясь клинически множественными переломами костей скелета и развитием прогрессирующих деформаций длинных костей конечностей (ДДКК) (хотя процессы минерализации костей остаются неизменными) [4–6, 12–14, 28]. Кроме того, патогенез НО связан со снижением функции остеобластов и повышением активности остеокластов,

при этом количество остеоцитов соответствует их количеству у здоровых людей (изменения клеточных элементов носят качественный характер). Достаточная минерализация и выраженная базофилия основного вещества кости свидетельствуют о нормальном развитии процессов резорбционного моделирования кости. Большое количество остеобластов, обладающих высокой пролиферативной активностью, вырабатывают мало костного вещества, быстро превращаясь в остециты. [7–10, 12–14, 28]. Это обуславливает быстрое заживление переломов костей.

Современное лечение пациентов с НО — комплексное, оно направлено на улучшение плотности костной ткани (бисфосфонаты), профилактику переломов длинных костей (ортезирование) и хирургическое лечение ДДКК [11]. Ныне для коррекции ДДКК применяется ряд фиксаторов, среди которых предпочтение отдают телескопическим — Bailey-Dubow (Syntes, USA) (рис. 1, а), Sheffield rods (Aesculap Ltd, UK) (рис. 1, б), Fassier-Duval (Pega Medical, Canada) (рис. 1, в) [11, 12, 17–21, 24–28]. Телескопический стержень, введенный интрамедуллярно, позволяет удерживать фрагменты кости в корригированном положении до их сращения, осуществляя принцип



**Рис. 1.** Телескопические интрамедуллярные системы: а) Bailey-Dubow (1963 г.); б) Sheffield rods (1986 г.); в) Fassier-Duval (2003 г.)

внутреннего «шинирования»), нормализацию внутренних нагрузок в процессе роста кости, что повышает устойчивость к возникновению переломов. По данным научной литературы, а также исходя из личного опыта установлено, что использование нетелескопических фиксаторов в процессе продолжающегося роста приводит к переломам либо к образованию деформаций на участке кости, не включенном в зону фиксации [16–21, 28]. Все указанные телескопические фиксаторы не обеспечивают ротационной стабильности, в связи с чем необходимо применять дополнительную иммобилизацию (гипсовые повязки, аппараты внешней фиксации) до сращения отломков кости.

*Цель работы:* оценить эффективность хирургического лечения пациентов с НО, используя два варианта интрамедуллярных телескопических фиксаторов (ИТФ).

### Материал и методы

В период с сентября 2008 по февраль 2016 года 9 пациентам (1 мальчик, 8 девочек, в возрасте от 4,2 до 16 лет) с НО проведено хирургическое лечение с применением ИТФ комбинированных деформаций 30 сегментов верхних и нижних конечностей: плечо — 2 (6,7 %), бедро — 15 (50 %), голень — 13 (43,3 %).

Период наблюдения составил от 1 мес. до 5 лет и 2 мес. (в среднем 2,5 года). Больных разделили на две группы: I — 3 пациента (33,3 %), которым установили 5 ротационно-нестабильных ИТФ (16,7 %); II — 6 (66,7 %) пациентов с использованием 25 ротационно-стабильных ИТФ (83,3 %) — конструкции ИППС им. проф. М. И. Ситенко (пат. 88254 Украина) (рис. 2) [19, 23].

У всех пациентов в анамнезе отмечены множественные патологические переломы длинных костей верхних и нижних конечностей, выраженное нарушение опорно-кинематической функции нижних конечностей за счет комбинированных (многоплоскостных) деформаций верхних и нижних конечностей с величиной угловых деформаций от 8° до 88,5° (в среднем 48,25°). Среди них было 8 пациентов (88,9 %), которые не могли вертикально стоять из-за выраженной деформации нижних конечностей и их неопорности (передвигались с помощью вспомогательных ортопедических устройств, либо функция передвижения отсутствовала). Всем больным проведено комплексное клинично-лабораторное обследование. Определяющим для выбора локализации, вида и числа остеотомий, а также параметров имплантируемого фиксатора было рентгенологическое




Рис. 2. Интрамедуллярный телескопический фиксатор и устройство для его установки

и КТ-обследование. Родители всех пациентов ознакомились с характеристиками имплантата и дали свое согласие на использование разработанного ИТФ (рис. 2). Протокол исследования утвержден комитетом по биоэтике ГУ «ИППС им. проф. М. И. Ситенко НАМН» (№ 117 от 22.04.2013).

Фиксаторы изготавливались индивидуально (ООО «НПО «Стабилис», г. Харьков) по данным рентгенометрии и результатам КТ (шаг исследования 1,0 мм) в зависимости от размеров костно-мозгового канала (от 2,6 до 10 мм в диаметре) и длины кости (от 112 до 330 мм).

Особенности техники имплантации заключаются в реверсной установке элементов стержня. В отличие от оригинальной технологии Fasier-Duval, первоначально вводится внешняя (трубчатая) часть, в которую затем погружается внутренняя цельнометаллическая часть телескопического фиксатора. Конструктивной особенностью ИТФ является измененный профиль резьбы на концах элементов стержня, которые закрепляют в проксимальном и дистальном эпиметафизах кости с последующей поперечной фиксацией блокированными резьбовыми элементами, находящимися параллельно между собой и перпендикулярно к оси сегмента. Хирургическое вмешательство проводили одномоментно на одном или двух сегментах (бедро, голень) одной нижней конечности. Через 12–14 недель выполняли хирургическую коррекцию деформаций на контралатеральной стороне. Коррекцию осуществляли путем выполнения чрескожных полужакрытых остеотомий на вершине деформации. При этом у пациентов I группы операции проведены на 5 (16,7 %) сегментах нижних, а у пациентов II группы — на 25 (83,3 %) сегментах верхних и нижних конечностей.

В послеоперационном периоде дополнительную внешнюю иммобилизацию проводили по инди-

видуальным показаниям (поскольку ИТФ отвечает принципам ротационной и осевой стабильности) с учетом выраженности отека конечности, количества и уровня остеотомий. Программа реабилитации включала разработку пассивных и активных движений в суставах оперированной конечности, а также направленные на увеличение силы мышц конечностей упражнения после уменьшения отека (с 10–12-х суток после операции). Дозированную осевую нагрузку на конечность разрешали с 3–4-й недели.

Плановые контрольные осмотры в течение первого года проводили каждые 3 мес., потом каждые 6 мес. При рентгенологическом исследовании определяли степень и скорость формирования костной мозоли в зонах остеотомий (сращение фрагментов костей оперированных сегментов отмечали через 3–4 недели после хирургического вмешательства), рост сегмента конечности, корректность расположения ИТФ, осевые параметры сегмента конечности и удлинение фиксатора. Денситометрию проводили с интервалом один раз в 6 мес.

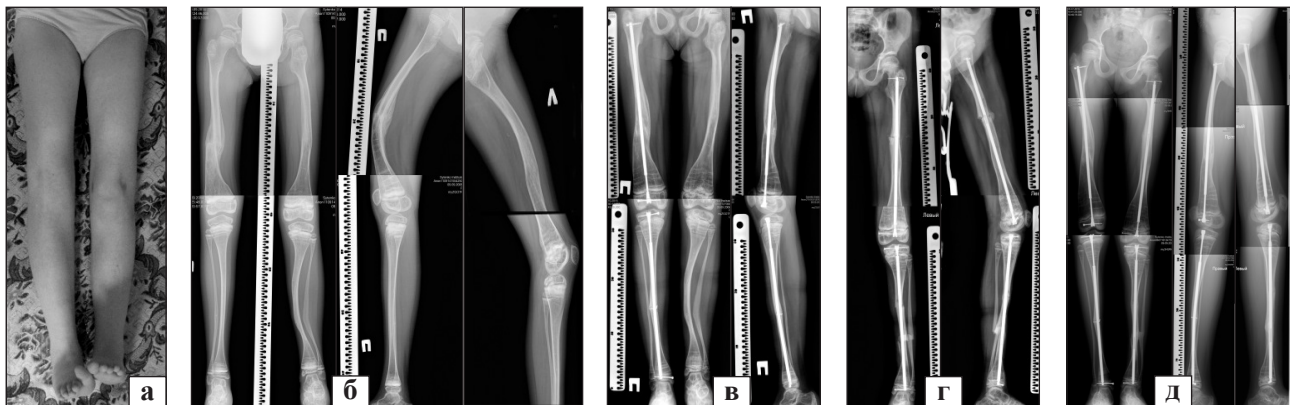
Результаты хирургического лечения оценены с помощью системы «Gillette Functional Assessment Questionnaire (FAQ) Ambulation Scale» [24], разработанной для оценки ходьбы у детей с различными функциональными возможностями. Это 10-уровневая шкала, основанная на родительской оценке способностей ребенка к передвижению в различных повседневных условиях и местности (с помощью или без вспомогательных устройств). Также определяли объем активных движений (сгибания) в суставах оперированной конечности с использованием гониометра Мюллера. Изучены указанные параметры до хирургического вмешательства и каждые 6 мес. после него.

## Результаты и их обсуждение

В послеоперационном периоде и на этапах послеоперационной реабилитации у пациентов обеих групп рост сегментов плеч не отмечен из-за непродолжительного срока наблюдения (3 мес.). Рост сегментов бедра составил от 1,2 мм до 21,2 мм в зависимости от сроков после проведения хирургического вмешательства (в среднем 11,2 мм), сегментов голени — от 1,7 до 9,3 мм (в среднем 5,5 мм). Также отмечено удлинение ИТФ в бедренной кости от 1,0 до 20,6 мм (в среднем 10,8 мм), в большеберцовой — от 1,3 до 9 мм (средний показатель 5,35 мм).

В процессе динамического наблюдения за пациентами обеих групп выявлены 10 осложнений применения ИТФ, которые условно разделили на 5 типов: нарушение целостности фиксатора (блокирующего элемента), деформация ИТФ, миграция ИТФ, отсутствие удлинения ИТФ и прорезывание блокирующих элементов, перелом сегмента конечности при наличии ИТФ. В зависимости от типа осложнения применялась индивидуальная лечебная тактика. Так, у пациентов I группы диагностированы 3 осложнения, что составило 30 % от количества осложнений в группах в целом и 60 % от количества применения ротационно-нестабильных ИТФ, которые включали следующие типы: нестабильность и миграцию ИТФ — 1 (33,3 %), ротационный перелом сегмента конечности при наличии ИТФ — 1 (33,3 %), нарушение целостности фиксатора (блокирующего элемента) — 1 (33,3 %).

У пациентов II группы выявлено 7 случаев осложнений (28 % от общего количества примененных конструкций и 70 % от осложнений в обеих группах). Так, нарушение целостности фиксатора отмечено в 2 случаях (20 % от общего количества



**Рис. 3.** Фото (а) и рентгенограммы (б) пациентки А. при поступлении, через 3 мес. после I этапа хирургического лечения (в), 1 мес. после II этапа (г); 1 год и 8 мес. после хирургического лечения правой нижней конечности; 9 мес. после хирургического лечения левой нижней конечности (д)

Таблица

## Оценка качества ходьбы пациентов (в баллах) до и после лечения по шкале FAQ Ambulation Scale в адаптации автора

Критерии оценки	Кол-во баллов	Пациенты																	
		А.		Ж.		К.		К.		Л.		М.		П.		П.		Ц.	
		до	после	до	после	до	после	до	после	до	после	до	после	до	после	до	после	до	после
Функция ходьбы невозможна	1	+	-	+	-	+	-	+	-	-	-	-	-	-	-	+	-	-	-
Возможность ходьбы на расстояние не более 5 м	2	-	-	-	-	-	-	-	-	-	-	-	-	-	-	-	-	-	-
Возможность ходьбы на расстояние от 5 до 15 м	3	-	-	-	-	-	-	-	-	-	-	-	-	-	-	-	-	-	-
Возможность ходьбы на расстояние от 15 до 50 м (за пределами дома)	4	-	-	-	-	-	+	-	+	+	-	+	-	+	-	-	-	+	-
Возможность ходьбы более чем на 50 м — только по дому или в школе	5	-	-	-	-	-	-	-	-	-	-	-	-	-	-	-	-	-	-
Возможность ходьбы более чем на 50 м вне дома с использованием инвалидного кресла или коляски	6	-	-	-	-	-	-	-	-	-	-	-	-	-	-	-	-	-	-
Возможность ходьбы вне дома (только по ровным поверхностям). Не может преодолевать препятствия без посторонней помощи	7	-	-	-	-	-	-	-	-	-	-	-	-	-	-	-	+	-	-
Возможность ходьбы вне дома с преодолением неровных поверхностей. Нуждается в незначительной посторонней помощи или сопровождении	8	-	-	-	-	-	-	-	-	-	+	-	+	-	-	-	-	-	-
Возможность ходьбы вне дома с возможностью преодолевать неровные поверхности. Нуждается в незначительной посторонней помощи или сопровождении при беге, преодолении препятствий; отстает от сверстников	9	-	-	-	+	-	-	-	-	-	-	-	-	-	-	-	-	-	+
Возможность ходьбы наравне со сверстниками. В посторонней помощи и сопровождении не нуждается	10	-	+	-	-	-	-	-	-	-	-	-	-	-	+	-	-	-	-
Всего (баллы)		1	10	1	9	1	4	1	4	4	8	4	8	4	10	1	7	4	9

осложнений в обеих группах и 28,6 % от всех осложнений во II группе), деформация ИТФ — в 3 (30 % осложнений и 42,8 % осложнений в группе), миграция ИТФ в 1 (10 % и 14,3 % соответственно), перелом сегмента конечности при наличии ИТФ (без формирования рецидива деформации сегмента) — в 1 (10 % и 14,3 % соответственно).

Абсолютный показатель осложнений у пациентов обеих групп составил 30 %. Рецидивов деформаций сегментов конечностей у больных II группы не выявлено. Также ни у одного пациента не обнаружена реакция костной ткани на материал фиксатора. У всех пациентов улучшилась опорно-кинематическая функция нижних конечностей на 5 классов, а в 3 случаях — на 7. Оценка по FAQ Ambulation Scale показала улучшение функционального класса у 4 больных (44,4 %). У 5 детей (55,5 %), не ходивших до хирургического вмешательства, появилась возможность вертикального стояния и ходьбы (таблица).

Для иллюстрации возможностей хирургического лечения пациентов с НО с применением ИТФ оригинальной конструкции приводим *клинический пример*.

Пациентка А., 7 лет, поступила в клинику института с жалобами на множественные переломы костей нижних конечностей в анамнезе, комбинированные деформации нижних конечностей их неопорность (самостоятельно не ходила) (рис. 3, а, б). После обследования проведены хирургические вмешательства: двойная корригирующая остеотомия большеберцовой кости правой голени, установка ИТФ, корригирующая остеотомия правой бедренной кости, установка ИТФ (рис. 3, в). Через 3 мес. выполнена корригирующая остеотомия левой бедренной кости, установлен ИТФ и тройная корригирующая остеотомия большеберцовой кости левой голени с ИТФ (рис. 3, г).

## Выводы

Применение ИТФ с наличием резьбовых блокированных элементов, ротационной и осевой стабильностью у пациентов с НО позволило восстановить форму, а также возобновить функцию верхних и нижних конечностей, значительно снизить количество рецидивов деформаций, повторных переломов длинных костей конечностей на фоне продолжающегося их роста.

Установлено, что при применении ротационно-стабильного ИТФ достигаются лучшие функциональные результаты по сравнению с использованием ротационно-нестабильного ИТФ. Выявлено

улучшение опорно-кинематической функции нижних конечностей на 5 классов, а в 3 случаях — на 7, при этом у 5 пациентов (55,5 %), не ходивших до хирургического вмешательства, появилась возможность вертикально стоять, ходить. У всех больных наблюдался рост оперированных сегментов: бедренных в среднем на 11,2 мм; голени на 5,5 мм. Исключение составили сегменты плечей в связи с непродолжительным послеоперационным периодом. Зафиксировано удлинение ИТФ на бедренной кости в среднем на 10,8 мм, костях голени — на 5,35 мм.

В случае использования ИТФ с ротационной стабильностью отмечено снижение процента осложнений, связанных с его применением (28 % против 30 % при установлении ИТФ с отсутствием ротационной стабильности), и уменьшение общего количества осложнений на 30 %, по сравнению с фиксаторами других конструкций.

**Конфликт интересов.** Автор декларирует отсутствие конфликта интересов.

## Список литературы

1. Castillo H. Effects of bisphosphonates in children with osteogenesis imperfecta: an AACPDM systematic review / H. Castillo, L. Samson-Fang // Dev Med Child Neurol. — 2009. — Vol. 51, № 1. — P. 17–29. doi: 10.1111/j.1469-8749.2008.03222.x.
2. Guide to osteogenesis imperfecta for pediatricians and family practice physicians [web source] / Ed. F. Glorieux. — 2007. — Access mode: [http://www.oif.org/site/DocServer/pediatricians\\_guide.pdf?docID=7941](http://www.oif.org/site/DocServer/pediatricians_guide.pdf?docID=7941).
3. Osteogenesis imperfecta. Actuaes Therapiekonzept / H. Lehman, M. Herbold, J. von Bodman [et al.] // Monatsheft Kinderheild. — 2000. — Vol. 148 (11). — P. 1024–1029, doi:10.1007/s001120050687.
4. Glorieux F. H. Experience with bisphosphonates in osteogenesis imperfect / F. H. Glorieux // Pediatrics. — 2007. — Vol. 119, Suppl. 2. — P. S163–S165.
5. Косинская Н. С. Нарушения развития костно-суставного аппарата / Н. С. Косинская. — М.: Медицина, 1966. — С. 24–33.
6. Кадурин Т. И. Дисплазия соединительной ткани / Т. И. Кадурин, В. Н. Горбунова. — СПб.: Элби-СПб., 2009. — С. 69–91.
7. Беляков Ю. А. Наследственные заболевания и синдромы в стоматологической практике / Ю. А. Беляков. — Изд. 2-е, перераб. и доп. — Ортодент-Инфо, 2008. — 240 с.
8. Bergman G. A. Studies on mineralized dental tissues / G. A. Bergman // Acta Path. Microbiol. Scand. — 1954. — P. 537.
9. Струкова А. И. Многотомное руководство по патологической анатомии. Т. 5 / А. И. Струкова. — 1959. — С. 453.
10. Скородок Л. М. К патогенезу несовершенного остеогенеза / Л. М. Скородок, Ю. Ф. Синицкий, Н. В. Расмагина // Педиатрия. — 1973. — № 10. — С. 32–35.
11. Терапедология человека: Руководство для врачей / Г. И. Лазюк, И. А. Кириллова, Г. И. Кравцова [и др.]. — 1991. — 137 с.
12. Current and emerging treatments for the management of osteogenesis imperfect / E. Monti, M. Mottes, P. Fraschini [et al.] // Ther. Clin. Risk Manag. — 2010. — Vol. 6. — P. 367–381, doi: 10.2147/TCRM.S5932.
13. Клинико-морфологические особенности поражения костей у больных несовершенным остеогенезом / В. В. Григорьев

- ровский, Ю. Н. Гук, С. Магомедов [и др.] // Ортопедия, травматология и протезирование. — 2010. — № 1. — С. 46–54, doi: 10.15674/0030-59872010146-54.
14. Григоровський В. В. Патогістологічні властивості та гістоморфометричні характеристики губчастої кісткової тканини в іліобіоптатах від хворих на недосконалий остеогенез / В. В. Григоровський, А. М. Зима // Патологія. — 2013. — № 1 (27). — С. 71–76.
  15. Галятина Т. А. Особенности регуляции ремоделирования при врожденной патологии опорно-двигательного аппарата у детей / Т. А. Галятина, И. М. Устьянцева, О. И. Хохлова // Клиническая лабораторная диагностика. — 2014. — № 4. — С. 17–21.
  16. Enright W. J. Bone plating in patients with type III osteogenesis imperfecta: results and complications / W. J. Enright, K. J. Noonan // Iowa Orthop. J. 2006. — Vol. 26. — P. 37–40.
  17. Palatnik Y. Femoral reconstruction using external fixation / Y. Palatnik, S. R. Rozbruch // Adv. Orthop. — 2011. — Vol. 2011. — Article 967186. doi: 10.4061/2011/967186.
  18. Limb reconstruction on osteogenesis imperfect / K. A. N. Saldanha, M. Saleh, M. J. Bell, J. A. Fernandes // Orthopaedic Proceedings. — 2003. — Vol. 85-B, Suppl. II. — P. 157.
  19. Sofield H. A. Fragmentation, realignment, and intramedullary rod fixation of deformities of the long bones in children. Ten years appraisal / H. A. Sofield, E. A. Millar // J. Bone Joint Surg. — 1959. — Vol. 41 (8). — P. 1371–1391.
  20. Хмызов С. А. Применение интрамедуллярного телескопического фиксатора для остеосинтеза длинных костей нижних конечностей у детей с несовершенным остеогенезом / С. А. Хмызов, А. В. Пашенко. // Ортопедия, травматология и протезирование. — 2015. — № 2 (599). — С. 13–18, doi: 10.15674/0030-59872015213-18.
  21. Functional results of operations in osteogenesis imperfecta: elongating and non-elongating rods / S. Porat, E. Heller, D. S. Seidman, S. Meyer // J. Pediatr. Orthop. — 1991. — Vol. 11. — P. 200–203.
  22. Telescoping versus non-telescoping rods in the treatment of osteogenesis imperfect / G. El-Ad, M. A. Khalil, A. Enan [et al.] // Acta Orthop. Belg. — 2009. — Vol. 75. — P. 200–208.
  23. Пат. 88254 UA. МПК (2006) А61В 17/72. Интрамедуллярний телескопічний фіксатор / Корж М. О., Хмизов С. О., Ковальов А. М. [та ін.]; заявник і патентовласник ДУ «ІПХС ім. проф. М. І. Ситенка НАМН». — № u201310618; Заявл. 02.09.2013. Опубл. 11.03.2014; Бюл. № 15.
  24. Novacheck T. F. Reliability and validity of the Gillette Functional Assessment Questionnaire as an outcome measure in children with walking disabilities / T. F. Novacheck, J. L. Stout, R. Tervo // J. Pediatr. Orthop. — 2000. — Vol. 20 (1). — P. 75–81.
  25. Surgical stabilisation of the lower limb in osteogenesis imperfecta using the Sheffield telescopic intramedullary rod system / J. M. Wilkinson, B. W. Scott, A. M. Clarke, M. J. Bell // J. Bone Joint Surg. Br. — 1998. — Vol. 80-B. — P. 999–1004.
  26. Bailey R. W. Evolution of the concept of an extensible nail accommodating to normal longitudinal bone growth: clinical considerations and implications / R. W. Bailey, H. I. Dubow // Clin. Orthop. — 1981. — Vol. 159. — P. 157–169.
  27. Пат. 6524213 US. Intramedullary nail system / Fassier F., Duval P., Dujovne A.; patent holder Pega Medical. — US 09/671,164; 28.09.2000; 25.02.2003.
  28. Зима А. М. Структурно-функціональний стан кісткової тканини та ортопедичне лікування недосконалого остеогенезу: дис. ... д-ра мед. наук / А. М. Зима. — Київ, 2015. — 289 с.

DOI: <http://dx.doi.org/10.15674/0030-59872016366-72>

Статья поступила в редакцию 28.03.2016

## RESULTS OF APPLICATION OF INTRAMEDULLARY TELESCOPIC FIXATORS IN THE TREATMENT OF LONG BONE DEFORMITIES OF LIMBS IN CHILDREN WITH OSTEOGENESIS IMPERFECTA

A. V. Pashenko

SI «Sytenko Institute of Spine and Joint Pathology National Academy of Medical Sciences of Ukraine», Kharkiv  
Kharkiv Medical Academy for Postgraduate Education of the Ministry of Health of Ukraine✉ Andrey Pashenko: [rey\\_1@mail.ru](mailto:rey_1@mail.ru)