

УДК 616.727.2-089.2-047.44(045)

Критерии оценки эффективности артроскопического доступа при лечении передней травматической нестабильности плечевого сустава

А. А. Тяжелов, Л. Д. Гончарова, Р. В. Паздников

ДУ «Институт патологии позвоночника и суставов им. проф. М. И. Ситенко НАМН Украины», Харьков

For an objective evaluation of the effectiveness of surgical approach, topographic anatomical criteria are known, which include: the axis of the operating performance, wound depth, angle of surgical performance and operating performance axis tilt, access zone. With the use of technology in arthroscopic treatment of anterior instability of the shoulder joint it was necessary to adapt the proposed concepts in open surgery. Objective: To evaluate the performance criteria of arthroscopic access to treatment of traumatic anterior instability of the shoulder joint. Methods: We applied Sozon-Yaroshevich method and criteria for evaluating the effectiveness of surgical approach adapted for endoscopy. Results: The authors have changed some concepts that are used for evaluation of the wound in the abdominal endoscopic surgery. In particular, the angle of the operating performance, the apex of which is the point of setting the endoscopic port and rays — the direction of the instrument determines the possibility of moving the wound instruments and achieve extreme points of accessibility zones. Important for arthroscopic surgery is the concept of range of motion of the instrument (extreme possible its position within the port), the effective angle of operational steps (between the extreme positions of the tool by which the execution of the necessary manipulations) area accessibility (areas of the bottom of the wound, which can be opened for inspection and manipulation). The concept: an optimal angle of attack, formed a line slope edge instruments and glenoid border when convenient to carry out manipulations to prepare input channel and anchor in articular edge of the blade; the effective accessibility zone (bottom area of the wound where the manipulations performed without restrictions). This scheme calculation of surgical approach. Conclusions: Arthroscopic method of operation has certain performance standards. Clinical features of pathology determine the different approaches to treatment and improving arthroscopic technique. Key words: evaluation criteria surgical approach, arthroscopy, shoulder joint.

Для об'єктивного оцінювання ефективності хірургічного доступу відомі топографо-анатомічні критерії, до яких належать: вісь операційної дії, глибина рани, кути операційної дії та нахилу осі операційної дії, зона доступності. Із використанням артроскопічної техніки в лікуванні передньої нестабильності плечевого суглоба виникла необхідність адаптації запропонованих у відкритій хірургії понять. Мета: оцінити критерії ефективності артроскопічного доступу в лікуванні передньої травматичної нестабильності плечевого суглоба. Методи: використано запропоновану Созон-Ярошевичем методику та критерії оцінювання ефективності хірургічного доступу, адаптовані для ендоскопії. Результати: автори децю змінили деякі поняття, які використовують для оцінювання операційної рани в порожнинній ендоскопічній хірургії. Зокрема, кут операційної дії, вершиною якого є точка встановлення ендоскопічного порту, а променями — напрямки інструмента, визначає можливість переміщення в рані інструментів та досягнення крайніх точок зони доступності. Важливим для артроскопічної хірургії є поняття амплітуди руху інструмента (крайні можливі його положення в межах порту), ефективного кута операційної дії (між крайніми положеннями інструмента, за яких можливе виконання необхідних маніпуляцій), зони доступності (ділянки дна рани, яку можна відкрити для огляду та маніпуляцій). Запропоновані поняття: оптимального кута атаки, утвореного лінією нахилу інструментів та краєм гленоїда, коли зручно виконувати маніпуляції для підготування каналу і введення анкера в суглобовий край лопатки; зони ефективної доступності (ділянка дна рани, де маніпуляції виконують без обмежень). Наведено схему розрахунку показників операційного доступу. Висновки: артроскопічна методика операцій має певні стандарти виконання. Клінічні особливості патології зумовлюють використання різних підходів до лікування і вдосконалення артроскопічної техніки. Ключові слова: критерії оцінювання хірургічного доступу, артроскопія, плечовий суглоб.

Ключевые слова: критерии оценки хирургического доступа, артроскопия, плечевой сустав

Введение

В 1954 году А. Ю. Созон-Ярошевич [1] для объективизации оценки эффективности хирургического доступа предложил топографо-анатомические критерии его качества:

– *Ось операционного действия* — линия, соединяющая глаз хирурга или рабочий инструмент с наиболее удаленной точкой операционной раны, в которой возможно проведение хирургических манипуляций, или наиболее важным объектом вмешательства.

– *Глубина раны* — расстояние от поверхности кожной раны до объекта хирургического вмешательства. Отрицательное значение этого критерия проявляется в том, что чем больше глубина раны, тем больше должны быть линейные ее размеры для обеспечения приемлемых величин оси операционного действия, угла операционного действия и угла наклона оси операционного действия.

– *Угол операционного действия* образуют стенки конуса операционной раны. Он определяет возможность перемещения в ране пальцев хирурга и инструментов. Значение этого угла должно стремиться к 90° и более, при значении 25° манипуляции затруднены и осуществляются неуверенно, при величине $10-14^\circ$ — практически невозможны.

– *Угол наклона оси операционного действия* образован осью операционного действия и поверхностью тела больного в пределах операционной раны. Значение его в том, что он определяет угол зрения, под которым хирург рассматривает объект операции и угол расположения рабочего инструмента. Наилучшие условия создаются тогда, когда угол равен 90° , а при его величине менее 25° хирургические манипуляции крайне затруднены.

– *Зона доступности* — участок дна раны, который может быть открыт при помощи ранорасширителей или специальных устройств. Это понятие появляется тогда, когда кожный разрез оказывается меньше площади дна раны.

Впервые артроскопия плечевого сустава была выполнена в 1931 году американцем М. Бурманом [2]. Основным достоинством метода является его малоинвазивность, возможность выполнять внутрисуставные диагностические и лечебные манипуляции из одного-двух передних портов, а при необходимости — дополнительного порта для ремплиссации при сочетанных повреждениях Bankart и повреждениях Hill-Sachs.

По определению, порт — это эндоскопический доступ, предназначенный для введения ин-

струмента в сустав. Соответственно своему целевому предназначению определяется как видеопорт (доступ для введения артроскопа) или инструментальный порт (доступ для введения инструментов). Доступ для установки артроскопа стандартный — на 2–2,5 см ниже и медиальнее заднего угла акромиона [3]. Инструментальные порты могут быть различными в зависимости от решения конкретных задач — передними, передневерхними, наружными и т. д. [4].

Поскольку диаметр инструментального порта составляет 7 мм, это означает, что зона доступности (дно операционной раны, которым является передний отдел гленоида) будет ограничиваться величиной угла операционного действия.

Цель работы: оценить критерии эффективности артроскопического доступа при лечении передней травматической нестабильности плечевого сустава.

Материал и методы

Использована методика и критерии оценки эффективности хирургического доступа, предложенные А. Ю. Созон-Ярошевичем, адаптированные для эндоскопического доступа.

Результаты и их обсуждение

Следует отметить, что для объективной оценки эндоскопических доступов классическая методика, предложенная А. Ю. Созон-Ярошевичем, не подходит. Некоторые использованные им для открытого хирургического доступа понятия при эндоскопическом доступе будут различаться. Например, если при открытом доступе угол операционного действия пространственно можно представить в виде конуса, вершина которого — самая глубокая точка раны, то при эндоскопическом доступе угол операционного действия имеет обратное соотношение — это конус, вершина которого в месте установки инструментального порта, а основание — наиболее удаленные точки дна раны.

К сожалению, сегодня в артроскопической хирургии нет критериев оценки операционной раны, хотя довольно активно разрабатываются для полостной эндоскопической хирургии.

С нашей точки зрения, целесообразно использовать некоторые понятия, применяемые для оценки операционной раны в полостной эндоскопической хирургии, однако они будут иметь свои особенности.

Угол операционного действия. Его вершиной является точка установки эндоскопического пор-

та, а лучами — направление инструмента. Он определяет возможность перемещения в ране инструментов и достижение крайних точек зоны доступности. Кроме того, в артроскопии большое значение имеет *амплитуда движения инструмента* — крайние возможные положения инструмента в пределах инструментального порта. Этот показатель имеет практическое значение, когда используются одновременно два передних порта, натяжение мягких тканей ограничивает их мобильность и амплитуда движения инструмента уменьшается. Не менее важным для артроскопической хирургии является понятие *эффективного угла операционного действия* — угла между крайними положениями инструмента, при которых можно выполнить необходимые манипуляции. Например, верхний инструментальный порт обеспечит достаточный угол операционного действия при манипуляциях пробником в нижних отделах гленоида (в районе 5–6-часового интервала), но при этом не будет удобного положения инструментов для установки анкера. В данном случае угол операционного действия будет больше эффективного угла операционного действия. Поэтому мы считаем целесообразным ввести понятие *оптимального угла атаки* — такого угла наклона инструментов к краю гленоида, при котором удобно выполнять манипуляции по подготовке канала и введению анкера в суставной край лопатки. Эти понятия связаны между собой — оптимальный угол атаки инструмента не может выходить за пределы эффективного угла операционного действия.

Весьма важной характеристикой оценки качества операционной раны при артроскопии являются также *зоны доступности* — участок дна раны, который может быть открыт для осмотра и манипуляций. Это понятие особенно важно при эндоскопической технике оперирования, но имеет свои особенности при артроскопии. Например, из одного переднего инструментального порта можно исследовать пробником и супрагленоидальное, и инфрагленоидальное пространство, но при этом уверенно поставить анкер в верхний и нижний отделы гленоида крайне затруднительно из-за неоптимального угла атаки. Поэтому мы предлагаем ввести дополнительную характеристику — *зону эффективной доступности*, подразумевая участок дна раны, где манипуляции выполняются без затруднений и ограничений.

Артроскоп с различными углами обзора, вывод изображения полости сустава на монитор

и использование инструментария, позволяющего уверенно работать в суставе, практически устраняют проблемы с направлением оси операционного действия, размерами и глубиной раны и некоторыми другими понятиями, на которых построена методика А. Ю. Созон-Ярошевича. Но при этом особое значение приобретают указанные параметры операционной раны, наиболее важными из которых, на наш взгляд, являются эффективный угол операционного действия и оптимального угла атаки. Показатели операционного доступа при артроскопии показаны на рис. 1.

Для артроскопических вмешательств характерна форма операционного пространства в виде колбы с широким основанием. Она позволяет максимально увеличить операционное пространство, располагающееся непосредственно над зоной доступности и, следовательно, облегчить выполнение манипуляций.

Так, колбообразное расширение дистальной части артроскопического доступа в 2 раза увеличивает площадь зоны доступности в 4 раза, а объем прилегающей части свободного операционного пространства — в 8 раз.

Таким образом, колбообразная форма доступа обеспечивает наибольшую свободу оперирования в зоне доступности при минимальном объеме операционного пространства, соответственно, и минимальной площади контакта инструментов с тканями.

Ограничения, накладываемые стесненностью доступа, и усложнение условий оперирования приводит к снижению надежности манипуляций, неудачам и риску ятрогений. В этих условиях особое значение приобретает необходимость сохранения стандартов безопасности, принятых

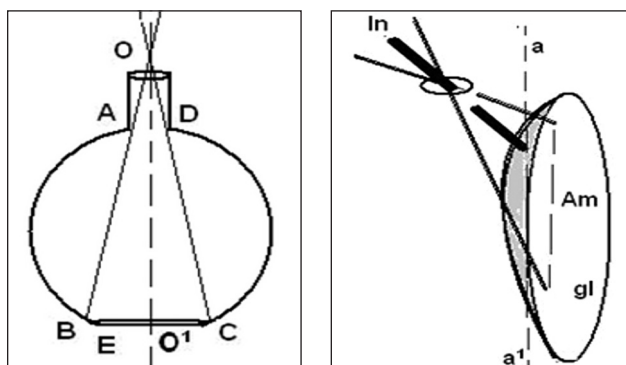


Рис. 1. Схема расчета показателей операционного доступа при артроскопии: BC — зона доступности, $ABDC$ — операционное пространство, $\angle BOC$ — угол операционного действия, Am — амплитуда движения инструмента, угол атаки инструмента — угол инструмента In к краю суставной поверхности лопатки, обозначенный линией aa'

для традиционных аналогов миниинвазивных операций, что обеспечивается использованием качественных инструментов, оборудования и приспособлений, соответствующим отбором больных, а также специальной и, как правило, более длительной подготовкой хирургов. Учитывая существующий риск неудач и осложнений, пациента необходимо обследовать и подготовить к ситуации, если потребуется переход на более широкий доступ и традиционное хирургическое лечение.

Расчет параметров операционного доступа выполняли согласно канонам классической геометрии. Если методика оценки раны по А. Ю. Созон-Ярошевичу позволяла выявить оптимальные размеры кожного разреза, то задачей нашего расчета стало определение оптимальных зон установки инструментальных портов. Из опыта артроскопии плечевого сустава известно, что один передний инструментальный порт при глубине раны около 4 см обеспечивает зону доступности ко всей передней поверхности гленоида, т. к. дает возможность исследовать пробником супрагленоидальное пространство и карман Риделя, т. е. зона доступности превышает 5 см.

Составим расчетную схему (рис. 2, а) для определения угла операционного действия.

Угол операционного действия $\angle BOC$ состоит из суммы углов $\angle BOO^1$ и $\angle COO^1$. Треугольники $\triangle BOO^1$ и $\triangle COO^1$ равны, следовательно их основания равны $BO^1 = O^1C$ и равны половине зоны доступности (6/3 см). Тангенс угла $\angle BOO^1$ можно обозначить как отношение BO^1 к OO^1 (глубине раны, равной 4 см):

$$\frac{BO^1}{OO^1} = \operatorname{tg} \angle BOO^1$$

$$\operatorname{tg} \angle BOO^1 = \frac{3}{4} \sim 0,45.$$

В таблице находим значение $\angle BOO^1$ — он принудительно равен 37° , а угол операционного действия ($\angle BOC$) — 74° соответственно.

Однако, учитывая эллипсоидную форму переднего края гленоида ($СДАВ$, рис. 2, б), угол атаки инструмента в крайней нижней точке $\angle OBC$ и крайней верхней точке $\angle OCB$ будет приближаться к нулю, а он должен стремиться к 90° .

Опыт выполнения артроскопии показывает, что оптимальный угол атаки инструмента составляет 80° – 90° . Если он менее 60° к плоскости гленоида, то установка анкера затруднена. Примем эту величину за критически допустимый угол атаки — $\angle OAD = \angle ODA = 60^\circ$. При таком положении инструмента (когда угол атаки состав-

ляет 60°) амплитуда движения инструмента AD не превышает 2–2,3 см по данным интраоперационных измерений. Это позволяет рассчитать эффективный угол операционного действия.

Учитывая, что отрезки $AO^1 = O^1D = 1,15$ см, а высота OO^1 с учетом ее увеличения за счет наполнения операционного пространства жидкостью составляет около 4 см, мы можем вычислить $\angle AOO^1$ и $\angle DOO^1$:

$$\operatorname{tg} \angle AOO^1 = \frac{AO^1}{OO^1}$$

$$\operatorname{tg} \angle AOO^1 = \frac{1,15}{4} = 0,2875,$$

что соответствует $\angle AOO^1 = 16^\circ$.

Таким образом, эффективный угол операционного действия при артроскопии равен:

$$\angle AOD = \angle AOO^1 + \angle DOO^1 = 32^\circ$$

В этих пределах оптимальный угол атаки инструмента составит примерно от 90° до 75° , что является приемлемым показателем. Выполнив расчет параметров операционного доступа и определив, что эффективный угол операционного действия не превышает 32° , отметим, что этот показатель в 2,3 раза меньше угла операционного действия (74°). При этом и зона эффективной доступности сокращается в 2,3 раза и составит около 24 мм.

Клиническая интерпретация этих положений заключается в том, что, во-первых, при значительной протяженности повреждения капсулы плечевого сустава более 3–4 часовых интервалов (а такая протяженность повреждений наблюдалась у большинства наших больных — 64,58 %) следует использовать не менее двух передних инструментальных портов. Во-вторых, при разрывах капсулы в зоне 4–6 часов следует располагать нижний передний инструментальный порт в районе 5 часов. При этом он должен проходить через

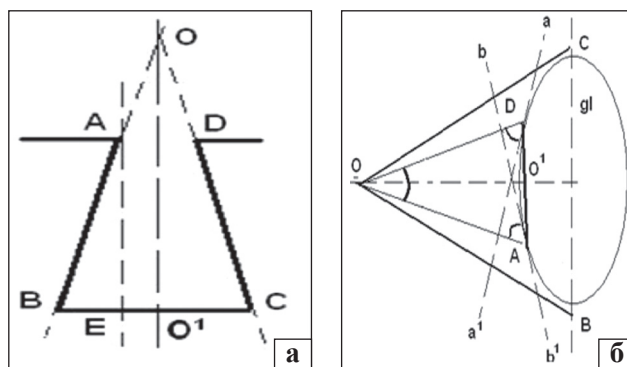


Рис. 2. Расчетная схема для определения угла операционного действия (а) и эффективного угла операционного действия (б)

подлопаточную мышцу, чтобы оптимизировать угол атаки инструмента для установки анкером. В-третьих, количество инструментальных портов зависит от протяженности повреждения капсулы плечевого сустава и не должно искусственно ограничиваться. Лучше поставить дополнительный третий (четвертый) инструментальный порт, чем ограничивать манипуляции в ране, что может привести к ненадежной стабилизации капсулы.

Выводы

Артроскопическая методика оперирования высокотехнологична и этим во многом обусловлены определенные стандарты ее выполнения. Однако клинические особенности патологии временами требуют различных подходов к решению проблемы, что делает даже такую высокостандартизованную методику открытой для усовершенствования расположения и количества инструментальных портов [5, 6]. К сожалению, на практике этот выбор осуществляется эмпирически, исходя из личного опыта хирурга, а теоретические исследования в этом направлении носят единичный характер [7, 8].

Предлагаемые критерии оценки артроскопического доступа позволяют дать научное обоснование по использованию дополнительных инструментальных портов.

снование по использованию дополнительных инструментальных портов.

Конфликт интересов. Авторы декларируют отсутствие конфликта интересов.

Список литературы

1. Созон-Ярошевич А. Ю. Анатомо-клиническое обоснование хирургических доступов к внутренним органам / А. Ю. Созон-Ярошевич. — М. : Медгиз, 1954. — 180 с.
2. Burman M. Arthroscopy or the direct visualisation of joint: An experimental cadaver study. 1931 / M. Burman // Clin. Orthop. Relat. Res. — 2001. — № 390. — P. 5–9.
3. Watanabe M. Atlas of arthroscopy / M. Watanabe, S. Takeda, H. Ikeuchi. — 3rd ed. — Tokyo-New York: Igaku-Shoin, 1978. — 174 p.
4. Shoulder arthroscopy, anatomy and variants — part 1 / S. Boyle, M. Haag, D. Limb, L. Lafosse // Orthopaedics and Trauma. — Vol. 23 (4). — 2009. — P. 291–296, doi: 10.1016/j.mporth.2009.08.008.
5. The trans-rotator cuff approach to SLAP lesions: technical aspects for repair and a clinical follow-up of 31 patients at a minimum of 2 years / S. J. O'Brien, A. A. Allen, S. H. Coleman, M. C. Drakos // Arthroscopy. — 2002. — Vol. 18. — P. 372–377.
6. Tischer T. Arthroscopic stabilization of the shoulder with suture anchors with special reference to the deep anterior-inferior portal (5.30 o'clock) / T. Tischer, S. Vogt, A. B. Imhoff // Oper. Orthop. Traumatol. — 2007. — Vol. 19 (2). — P. 133–154.
7. An anatomic study of glenoid regarding anchor insertion position and direction / S. Wang, J. Wang, C. Gu, J. Zuo // Zhonghua Wai Ke Za Zhi. — 2015. — Vol. 53 (2). — P. 90–94.
8. Inferior anchor cortical perforation with arthroscopic Bankart repair: a cadaveric study / T. K. Lim, K. H. Koh, S. H. Lee [et al.] // Arthroscopy. — 2013. — Vol. 29 (1). — P. 31–36, doi: 10.1016/j.arthro.2012.08.013.

DOI: <http://dx.doi.org/10.15674/0030-59872016361-65>

Статья поступила в редакцию 24.06.2016

CRITERIA FOR ASSESSING THE EFFECTIVENESS OF ARTHROSCOPIC ACCESS IN THE TREATMENT OF TRAUMATIC ANTERIOR INSTABILITY OF THE SHOULDER JOINT

O. A. Tyazhelov, L. D. Goncharova, R. V. Pazdnikov

SI «Sytenko Institute of Spine and Joint Pathology National Academy of Medical Sciences of Ukraine», Kharkiv

✉ Roman Pazdnikov: kalmik_76@mail.ru