

УДК 616.711-007.5(045)

## Об'ємні співвідношення хребтового каналу та його вмісту у хворих з уродженим кіфозом

А. О. Мезенцев, Д. Є. Петренко, Д. О. Демченко, Д. Р. Дуплій

ДУ «Інститут патології хребта та суглобів ім. проф. М. І. Ситенка НАМН України», Харків

*Congenital anomalies of the spine combine formation and segmentation failures, resulting into asymmetrical and altered growth and kyphotic or kyphoscoliotic deformations that progressing during all the life with the following neurological disturbances. There is no consensus today on the main indications for the surgical treatment. Objective: To study the volume ratios of the spinal canal and its contents in patients with congenital kyphosis before surgery and to compare the findings with the clinical neurological manifestations. Methods: A retrospective analysis of medical records, the results of computer (CT) and magnetresonance tomography (MRI) of 15 patients (3 to 20 years) with the congenital kyphosis who received surgical treatment. All the patients were taken about the clinical, radiological, electroneuromyographic (ENMG) examination and MRI. Results: vertebromedular conflict (VMC) based on MRI data diagnosed in all patients: I degree — in 6, II — in 8, IV — at 1. As a result of electroneuromyographic studies in patient with an IV degree of VMC revealed severe axonal damage of peroneal and tibial nerves. In the group with grade II VMC in 3 patients decreased motor potential and the conduction of the tibial nerve, and 4 has a violation of conduction and synchronization of motor neurons. Such disorders also detected in 4 of 10 patients with VMC degree I and II, but without evidence of neurological deficit. Conclusion: all patients with congenital kyphosis had failures and VMC varying degrees independently of clinical manifestations of spinal cord compression. Using ENMG in patients with I and II degree of VMC, it is identified violation of motoneuron function and decreased motor conduction in peripheral nerves even without motor and sensory disorders. Indicator of VMC may be informative for predicting the neurological complications, so that all patients with congenital kyphosis CT and MRI studies are indicated. Key words: congenital kyphosis, vertebromedular conflict, myelopathy, giant F-waves.*

*Врожденные аномалии позвоночника объединяют нарушения формирования и сегментации позвонков, которые становятся причиной ассиметричного роста позвоночника, нарушения баланса роста и возникновения кифотической и кифосколиотической деформации, прогрессирующей в течение всей жизни больного и приводящей к значительным неврологическим нарушениям. Сегодня нет единого мнения относительно главных показаний к хирургическому лечению. Цель: изучить объемные соотношения позвоночного канала и его содержимого у больных с врожденным кифозом (ВК) до хирургического лечения и сравнить полученные данные с проявлениями неврологической симптоматики. Методы: ретроспективный анализ историй болезни, результатов компьютерной (КТ) и магнитно-резонансной томографии (МРТ) 15 пациентов (от 3 до 20 лет) с ВК, получивших хирургическое лечение. Всем больным проводили клиническое, рентгенологическое, электронейромиографическое (ЭНМГ) обследование и МРТ. Результаты: по данным МРТ у всех пациентов выявлен вертебромедулярный конфликт (ВМК): I степени — у 6, II — у 8, IV — у 1. В результате проведения ЭНМГ у больного с IV степенью ВМК выявлено тяжелое аксональное повреждение мало- и большеберцовых нервов. В группе со II степенью ВМК у 3 пациентов отмечено снижение моторной проводимости мало- и большеберцовых нервов, у 4 — нарушение процессов возбуждения и синхронизации мотонейронов. Такие же нарушения обнаружены у 4 из 10 пациентов с ВМК I и II степени, но без проявлений неврологического дефицита. Выводы: у всех пациентов с ВК была аномалия формирования позвонков и ВМК разной степени независимо от клинических проявлений компрессии спинного мозга. С помощью ЭНМГ у пациентов с I и II степенью ВМК, даже без двигательных и чувствительных нарушений, выявлено нарушение функции мотонейронов и снижение моторной проводимости периферических нервов. Показатель ВМК может быть информативным для прогнозирования неврологических осложнений, поэтому всем пациентам с ВК показано проведение КТ и МРТ. Ключевые слова: врожденный кифоз, вертебромедулярный конфликт, миелопатия, гигантские F-волны.*

**Ключові слова:** уроджений кіфоз, вертебромедулярний конфлікт, мієлопатія, гігантські F-хвилі

## Вступ

Уроджені аномалії хребта характеризуються широким спектром порушень розвитку або формування хребців, що стають причиною асиметричного росту хребта. Внаслідок цього зміщується баланс росту та виникає кіфотична або кіфосколиотична деформація, яка зазвичай продовжує прогресувати протягом всього життя хворого і стає причиною значних неврологічних порушень [1].

Прогресування кіфотичного викривлення за умов уроджених деформацій може мати доброякісний характер із повільним прогресуванням та не потребувати хірургічного лікування. Водночас, уроджені кіфотичні деформації з наявністю активного напівхребця характеризуються агресивною поведінкою та їх прогресування призводить до значних порушень форми хребта та тулуба, а також до виникнення неврологічного дефіциту. Саме тому здебільшого за наявності уродженого кіфозу (УК) необхідно виконувати хірургічне втручання на ранніх етапах розвитку захворювання [2–4].

Треба підкреслити, що більшість хірургів приймають рішення проводити хірургічне втручання відповідно до результатів клінічного та рентгенологічного обстеження, оцінюючи кут та ступінь викривлення, не беручи до уваги об'ємні співвідношення між спинним мозком та хребтовим каналом, які до цього часу достатньо не описані.

*Мета дослідження:* вивчити об'ємні співвідношення хребтового каналу та його вмісту у хворих з УК та порівняти отримані результати з клінічними та електрофізіологічними проявами неврологічної симптоматики.

## Матеріал та методи

Проведено ретроспективний аналіз історій хвороб та комп'ютерних томограм 15 пацієнтів з УК, які проходили хірургічне лікування. Середній вік пацієнтів становив 12 років (від 3 до 20), серед них було 10 дівчат та 5 хлопців.

Під час рентгенологічного дослідження вимірювали кут кіфотичного викривлення за Cobb [7]. Прояви неврологічної симптоматики визначали клінічно та за допомогою електронейроміографії (ЕНМГ). З метою візуалізації взаємозв'язку спинного мозку та хребтового каналу проводили магнітно-резонансну томографію (МРТ) усім хворим досліджуваної групи, під час вивчення результатів якої оцінювали об'ємні співвідношення хребтового каналу та його вмісту, а саме ступінь вертебротрансвертебрального конфлікту (ВМК). Для

визначення ступеня ураження спинного мозку використовували класифікацію ВМК у випадку неускладнених переломів хребта [5]:

I ступінь — компресія жирової клітковини до дурального міхура;

II ступінь — компресія до 25 % поперечника спинного мозку;

III ступінь — компресія до 50 % поперечника спинного мозку;

IV ступінь — компресія понад 50 % поперечника спинного мозку.

Отримані клінічні та томографічні результати співставляли з показниками електрофізіологічних досліджень, які проводили на чотириканальному електроміографі фірми «Нейрософт» (вхідний діапазон сигналу 30 мВ, нижня частота 20 Гц, верхня — 10000 Гц). Реєстрацію сигналів проводили поверхневими одноразовими електродами Skintact RT-34. Поверхневу інтерференційну міограму записували з напружених паравертебральних м'язів (рівень L<sub>IV</sub>–L<sub>V</sub>) під час виконання вигину тулуба назад у положенні лежачи на животі (вправа «човник»). Моторні відповіді отримували шляхом електричної стимуляції прямокутними імпульсами тривалістю від 0,2 до 0,3 мс, силою струму від 5 до 50 мА. Стимуляцію маломілкового та великомілкового нервів проводили на двох рівнях у стандартних точках, реєстрували моторні відповіді відповідно на розгиначах (*m. extensor digitorum brevis*) та згиначах (*m. abductor hallucis longus*) пальців стоп. Також реєстрували феномени пізніх відповідей F-хвилі (*m. abductor hallucis longus*).

Дизайн дослідження затверджений комітетом з біоетики ДУ «ІПХС ім. проф. М. І. Ситенка НАМН» (протокол № 131 від 16.06.2014).

## Результати та їх обговорення

За результатами рентгенологічного обстеження у всіх виявлено аномалії формування хребців, зокрема у 2 пацієнтів клиноподібний хребець.

Проведено оцінювання об'ємних співвідношень хребтового каналу та його вмісту, а саме ступеня ВМК за результатами МРТ, і співставлено з результатами інших обстежень (таблиця). У всіх 15 пацієнтів визначили ВМК різного ступеня: I — у 6, II — у 8, IV — у 1.

Із таблиці бачимо, що в групі з ВМК I ступеня немає ані рухових, ані чутливих розладів, але на ЕНМГ у 2 пацієнтів (30 %) виявлено зниження провідності по маломілкових нервах, що виражалось в зниженні амплітуд моторних відповідей на короткому розгиначі пальців стоп. Крім того,

Таблиця

Співставлення ступеня ВМК із результатами інших обстежень

Ступінь ВМК	Середній вік, роки	Величина, град.		Локалізація	Клінічні прояви компресії спинного мозку	Результати ЕНМГ
		кіфотичної деформації	сколіотичного компонента			
I n = 6	12	38–72	12–30	Th <sub>VIII</sub> –Th <sub>XII</sub>	Не виявлено проявів неврологічного дефіциту	Асиметрія біоелектричної активності (БЕА) паравертебральних м'язів (у 3), помірне двостороннє зниження провідності по малоомілкових нервах (у 2), «гігантські» F-хвилі (у 2)
II n = 8	12	16–100	6–49	Th <sub>V</sub> –L <sub>I</sub>	У 1 хворого нижній глибокий парапарез із порушенням чутливості за провідниковим типом нижче рівня сегмента Th <sub>x</sub> ; у 2 лише тактильна та больова гіпестезія в зоні дерматомів L <sub>V</sub> –S <sub>I</sub> ; у 1 позитивні симптоми натягнення корінців L <sub>V</sub> –S <sub>I</sub> , у 4 проявів неврологічного дефіциту не було	У всіх асиметрія БЕА паравертебральних м'язів, зниження провідності по мало- та великоомілкових нервах (у 3), «гігантські» F-хвилі (у 4)
IV n = 1	12	67	8	Клиноподібний хребець між Th <sub>XII</sub> і L <sub>I</sub>	Нижній в'ялий парапарез переважно у дистальних відділах зі зниженням чутливості за корінцевим типом у зоні дерматомів L <sub>V</sub> –S <sub>I</sub>	Важке аксональне ураження мало- та великоомілкових нервів

у 2 пацієнтів з цієї групи зареєстрували «гігантські» F-хвилі, що є опосередкованими ознаками порушень функції мотонейронів.

Група з II ступенем ВМК виявилася найчисленнішою з різноманітною неврологічною симптоматикою у 4 осіб (50 %). Зокрема, у 1 пацієнта виявили ознаки центрального парезу з двостороннім порушенням глибокої чутливості за провідниковим типом з рівня дерматому Th<sub>x</sub>, у 2 хворих відмічали порушення больової та температурної чутливості за корінцевим типом у зоні дерматомів L<sub>V</sub> без рухових порушень, ще в 1 — позитивні симптоми натягування корінців. Біоелектрична активність (БЕА) *m. erector spinae* у всіх пацієнтів цієї групи була зниженою, зі значною різницею між боками, особливо у 3 хворих з найвираженішою кіфотичною деформацією хребта (65°, 75°, 100° відповідно). Зауважимо, що в цих пацієнтів кіфотична деформація хребта поєднувалася зі сколіотичним компонентом, а зниження БЕА розгиначів тулуба спостерігали на випуклому боці викривлення.

За допомогою стимуляційної ЕНМГ у 3 пацієнтів цієї групи виявили помірне зниження моторних відповідей на розгиначах пальців стоп, а у 3 — аксональні нейропатії мало- та великоомілкових нервів з порушеннями чутливості. Крім того, у 4 пацієнтів цієї групи також зареєстрували «гігантські» F-хвилі.

У пацієнта з ВМК IV ступеня відзначено глибокий в'ялий парапарез із вираженим аксональним ураженням мало- та великоомілкових нервів. Параметри F-хвиль були низькими за амплітудою та кількістю реалізацій.

Відповідно до сучасних уявлень поява F-хвилі обумовлена поворотним розрядом альфа-мотонейронів як відповідь на антидромну хвилю збудження, що виникає в їх аксонах під час електричного подразнення периферичного нерва [6]. F-хвилі аналізують за часовими, швидкісними параметрами та описовими феноменами. Зміна часових і швидкісних параметрів може свідчити про ураження проксимальних відділів периферичних нервів за умов полінейропатій [7] та нейрогенної клаудикації [8–10]. Крім того, часові параметри F-хвилі вкрай важливі для порівняння з часовими параметрами сумарних моторних відповідей, отриманих за допомогою транскраніальної магнітної стимуляції. Такий підхід дає змогу об'єктивніше оцінити провідність по довжині спинного мозку [11].

Описові феномени, такі як пропуски реалізацій F-хвиль, у здорових осіб виявляють в 1–5 % на 40 стимуляцій. Гігантські й повторні F-хвилі в нормі не реєструють, вони є критеріями діагностики мотонейрональних порушень [12–14].

У нашому дослідженні у 4 із 10 пацієнтів без проявів неврологічного дефіциту спостерігали

ли феномени «гігантських» F-хвиль у 78–90 % на 40 стимуляцій. Крім того, у 2 пацієнтів зафіксовані і «гігантські» F-хвилі, і пропуски реалізацій, і повторні F-хвилі. Ці результати, хоча й опосередковано, але свідчать про порушення процесів збудження і гальмування мотонейронів. Гігантські амплітуди вказують на підвищену синхронізацію мотонейронів, наявність повторних хвиль і пропусків може бути ознакою зниження числа мотонейронів, які беруть участь у відповіді. З огляду на клінічний стан пацієнтів отримані у них показники вказують на ознаки мієлопатії. Окремо постає питання про те, чи пов'язані електрофізіологічні зміни з механічними причинами в каналі або зумовлені нейрогенними причинами. В інших досліджених дітей зі сколіозом III–IV ступеня в 96 % відзначені мієлопатичні синдроми [15].

Таким чином, існує зв'язок між неврологічними порушеннями та ступенем ВМК. Слід підкреслити велику інформативність показника ВМК на відміну від величин кутів деформації. Зокрема, найважчі неврологічні прояви відмічені в пацієнта з IV ступенем ВМК, кутом кіфотичної деформації 67°, сколіотичної — 8°. У хворого з кутом кіфотичної деформації 72°, сколіотичної 12°, але з ВМК I ступеня неврологічного дефіциту не спостерігали, але реєстрували «гігантські» F-хвилі. Тому показник ВМК у комплексі з ЕНМГ можна використовувати для прогнозування неврологічних ускладнень.

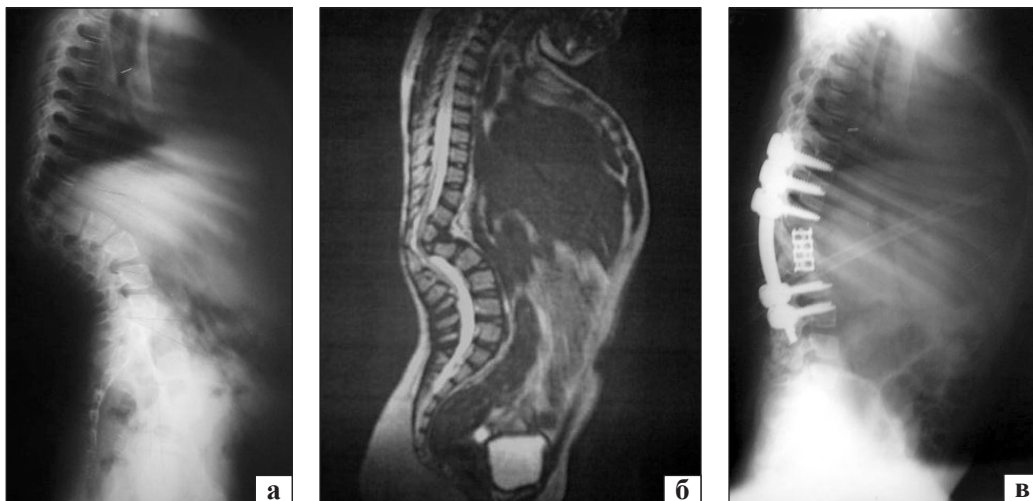
Показаннями до хірургічного лікування УК є рентгенологічно підтверджене прогресування викривлення або наявність прогностично несприятливої аномалії хребта (посднання порушення сегментації та формування хребців, наявність декількох активних напівхребців тощо).

Водночас, проводячи аналогію з травматичними ушкодженнями хребта [16], на нашу думку, недостатньо керуватися тільки рентгенологічними показниками, оскільки спинний мозок є досить чутливою структурою до об'ємних змін форми спинномозкового каналу, а декомпенсація його функції може виникнути несподівано.

У представленому дослідженні ми оцінили особливості об'ємних співвідношень між каналом спинного мозку та його вмістом, співставляючи клінічні, томографічні та електрофізіологічні показники. Аналіз отриманих результатів засвідчив, що у всіх досліджуваних хворих визначений ВМК різного ступеня вираженості. При цьому в більшості із них (10) не визначено клінічних ознак неврологічного дефіциту. Під час електрофізіологічних досліджень встановлено феномени, які відображують порушення функції мотонейронів, їх немає у здорових людей. Отримані результати можуть свідчити, що функція спинного мозку перебуває в стадії субкомпенсації, а подальше прогресування викривлення призведе до зриву компенсаторних механізмів та розвитку мієлопатії.

#### *Клінічний приклад*

Пацієнтка Г., 8 років, з уродженим грудноперековим кіфосколіозом (рисунок) звернулась до клініки зі скаргами на виражену гострокінцеву кіфотичну деформацію хребта, біль у проекції паравертебральних м'язів на вершині деформації хребта. Клінічних ознак, які свідчать про компресію спинного мозку, не виявлено. Величина кіфотичного викривлення становила 72° за Cobb, сколіотичного компонента — 12° [17]. За показниками ЕНМГ відмічено асиметрію та зниження БЕА м'язів нижніх кінцівок. Після аналізу результатів МРТ встановлено ВМК I ступеня.



**Рис.** Рентгенограми хворої Г. у бічній проекції, до (а), МРТ-скан: вертебротелулярний конфлікт I ступеня (б) та після хірургічного лікування (в)

Враховуючи деформацію хребта, біль у проекції паравертебральних м'язів, наявність «активного» напівхребця, а також ВМК I ступеня, рекомендовано коригувальну операцію, яку виконано 14.05.2009 в обсязі: резекція XII грудного напівхребця, передній міжтіловий спондилодез Th<sub>XII</sub>-L<sub>I</sub> хребців, корекція кіфотичної деформації хребта системою МОСТ-2, задній аутоспондилодез. У віддаленому післяопераційному періоді хвора не скаржилася на біль у проекції паравертебральних м'язів, а під час клінічного огляду не виявлено ознак компресії спинного мозку.

### Висновки

Після вивчення об'ємних співвідношень хребтового каналу та його вмісту у хворих з уродженим кіфозом до хірургічного лікування виявлені ознаки вертебромедулярного конфлікту різного ступеня незалежно від наявності клінічних проявів компресії спинного мозку. У пацієнтів з уродженим кіфозом встановлений розлад функції мотонейронів та зниження моторної провідності периферійних нервів, навіть в осіб без рухових або чутливих порушень, що є ознаками субклінічної мієлопатії.

Наявність, а також ризику розвитку ВМК у пацієнтів з УК можуть бути одним із факторів, які визначають проведення коригувального хірургічного втручання. Незалежно від величини кіфотичної деформації хребта всім пацієнтам з уродженим кіфозом рекомендовано проведення комп'ютерного та магнітно-резонансного томографічного дослідження.

**Конфлікт інтересів.** Автори декларують відсутність конфлікту інтересів.

### Список літератури

- McMaster M. J. The surgical management of congenital kyphosis and kyphoscoliosis / M. J. McMaster, H. Singh // *Spine*. — 2001. — Vol. 26 (19). — P. 2146–2154.
- Winter R. B. The surgical treatment of congenital kyphosis. A review of 94 patients age 5 years or older, with 2 years or more follow-up in 77 patients / R. B. Winter, J. H. Moe, J. E. Lonstein // *Spine*. — 1985. — Vol. 10. — P. 224–231.
- Posterior vertebral column resection for severe spinal deformities / S. I. Suk, J. H. Kim, W. J. Kim [et al.] // *Spine*. — 2002. — Vol. 27 (21). — P. 2374–2382.
- Thoracolumbar hemivertebrae resection by double approach in a single procedure long-term follow-up / G. Bollini, P. L. Docquier, E. Viehweger [et al.] // *Spine*. — 2006. — Vol. 31 (15). — P. 1745–1757.
- Лавруков А. М. Остеосинтез аппаратом внешней фиксации у больных с повреждениями и заболеваниями позвоночника / А. М. Лавруков, А. Б. Томилов. — Екатеринбург, 2002. — 207 с.
- Николаев С. Г. Атлас по электромиографии / С. Г. Николаев. — 2010. — 780 с.
- F-wave latencies in patients with diabetes mellitus / H. Pan, F. Jian, J. Lin [et al.] // *Muscle Nerve*. — 2014. — Vol. 49 (6). — P. 804–808, doi: 10.1002/mus.24127.
- F wave studies of neurogenic intermittent claudication in lumbar spinal stenosis / S. Bal, R. Celiker, S. Palaoglu, A. Cila // *Am. J. Phys. Med. Rehabil.* — 2006. — Vol. 85 (2). — P. 135–140.
- Adamova B. Dynamic electrophysiological examination in patients with lumbar spinal stenosis: is it useful in clinical practice? / B. Adamova, S. Vohanka, L. Dusek // *Eur. Spine J.* — 2005. — Vol. 14 (3). — P. 269–276.
- Adamova B. Differential diagnostics in patients with mild lumbar spinal stenosis: the contributions and limits of various tests / B. Adamova, S. Vohanka, L. Dusek // *Eur. Spine J.* — 2003. — Vol. 12 (2). — P. 190–196.
- Characteristics of C 6–7 myelopathy: assessment of clinical symptoms and electrophysiological findings / M. Funaba, T. Kanchiku, Y. Imajo [et al.] // *Spinal Cord*. — 2015. — [Epub ahead of print], doi: 10.1038/sc.2015.203.
- Koarashi M. The clinical significance of the F-wave of upper limb on cervical myelopathy / M. Koarashi // *Nihon Seikeigeka Gakkai Zasshi*. — 1983. — Vol. 57 (2). — P. 123–135.
- F wave study in amyotrophic lateral sclerosis: assessment of segmental motoneuronal dysfunction / J. Fang, L. Y. Cui, M. S. Liu [et al.] // *Chin. Med. J. (Engl)*. — 2015. — Vol. 128 (13). — P. 1738–1742, doi: 10.4103/0366-6999.159346.
- Usefulness of assessing repeater F-waves in routine studies / E. Chroni, I. S. Tendero, A. R. Punga, E. Stalberg // *Muscle Nerve*. — 2012. — Vol. 45 (4). — P. 477–485, doi: 10.1002/mus.22333.
- Ломага И. А. Неврологические синдромы при сколиозах у детей: автореф. дис. ... канд. мед. наук; 14.00.13 — «Нервные болезни» / И. А. Ломага. — Москва, 2008. — 23 с.
- A comprehensive classification of thoracic and lumbar injuries / F. Magerl, M. Aebi, S. D. Gertzbein, J. Harms // *Eur. Spine Journal*. — 1994. — Vol. 3 (4). — P. 184–201.
- Radiographic measurement parameters in thoracolumbar fractures: a systematic review and consensus statement of the spine trauma study group / O. Keynan, C. G. Fisher, A. Vaccaro [et al.] // *Spine*. — 2006. — Vol. 31 (5). — P. E156–E165.

DOI: <http://dx.doi.org/10.15674/0030-59872016322-26>

Стаття надійшла до редакції 10.02.2016

## VOLUME RATIO OF SPINAL CANAL AND ITS CONTENTS IN PATIENTS WITH CONGENITAL KYPHOSIS

A. A. Mezentsev, D. E. Petrenko, D. O. Demchenko, D. R. Dupliy

SI «Sytenko Institute of Spine and Joint Pathology National Academy of Medical Sciences of Ukraine», Kharkiv

✉ Dmytro Demchenko: docdemchenko@gmail.com