

УДК 617.547:616.833.5]-072.1-085](045)

Невротомія медіальних гілочок задніх гілок спинномозкових нервів під ендоскопічним контролем у лікуванні синдрому поперекової спондилоартралгії

В. О. Радченко, В. О. Куценко, О. В. Перфільєв, А. І. Попов

ДУ «Інститут патології хребта та суглобів ім. проф. М. І. Ситенка НАМН України», Харків

Pain in patients with lumbar spondyloarthrosis in some cases, becomes resistant to conservative treatments, interventional approaches such as medical diagnostic blockade and denervation of facet joints (FJ) are distributed. But none of these methods allow you to visualize the target nerves in their destruction. Objective: To evaluate the results of treatment in patients with lumbar spondyloarthrosis after medial posterior branches of spinal nerves (SN) neurotomy under endoscopic control. Methods: the study group consisted of 13 patients (5 men, 8 women, age 29 to 78 years). Results: it is determined that the variation of the location of branches of the medial posterior branches of SN in L_{III}–L_{IV} and L_{IV}–L_V segments observed from 1/3 to 2/3 of the length of the upper articular and transverse processes in 18 cases (26 %), and in segments L_V–S_I — 10 (14 %). The intensity of the VAS pain score after FJ denervation in 9 patients (69.2%) decreased by 80% in 3 (23.1 %) — 90 %, in 1 (7.7 %) — 50 %. Dynamics by Roland Morris vital capacity in 11 patients (84.6 %) was improved by 60–80 % in 2 (15.4 %) — 50 %. In L_{III}–S_I segments noted decrease in the frequency and amplitude of biopotentials by 20–30 % in the paravertebral muscles in all patients within 6 months. Conclusions: The denervation of the FJ in the form of medial posterior branches of SN neurotomy under endoscopic control through direct visualization enables you to cut the nerves with minimally invasive approach via mechanical destructor. Intersected nerve branches segments excision and local administration of neurotoxic substances prevent the recurrence of pain and reinnervation at the level of destroyed nerves in the early postoperative period. Due to the anatomical variation of the medial posterior SN branches FJ denervation without visual control may be incomplete and leads to reinnervation. Key words: lumbar facet joints spondyloarthralgia syndrome, endoscopic neurotomy, medial posterior branches of spinal nerve branches, anatomical variation nerves.

Болевой синдром у пациентов с поясничным спондилоартрозом в ряде случаев становится резистентным к консервативным методам лечения, поэтому распространение получают интервенционные подходы, такие как лечебно-диагностические блокады и денервация дугоотростчатых суставов (ДС). Но ни один из этих методов не позволяет визуализировать целевые нервы при их разрушении. Цель: оценить результаты лечения пациентов с поясничным спондилоартрозом после невротомии медиальных веточек задних ветвей спинномозговых нервов (СМН) под эндоскопическим контролем. Методы: в группу исследования вошли 13 пациентов (5 мужчин, 8 женщин, возраст от 29 до 78 лет). Результаты: определено, что вариация расположения медиальных веточек задних ветвей СМН в сегментах L_{III}–L_{IV} и L_{IV}–L_V отмечалась от 1/3 до 2/3 длины верхних суставных и поперечных отростков в 18 случаях (26 %), а в сегментах L_V–S_I — в 10 (14 %). Интенсивность болевого синдрома по ВАШ после денервации ДС у 9 пациентов (69,2 %) снизилась на 80 %, у 3 (23,1 %) — на 90 %, у 1 (7,7 %) — на 50 %. Динамика жизнедеятельности по Roland Morris у 11 пациентов (84,6 %) улучшилась на 60–80 %, у 2 (15,4 %) — на 50 %. В сегментах L_{III}–S_I отмечено снижение частоты и амплитуды биопотенциалов на 20–30 % в паравертебральных мышцах у всех пациентов в течение 6 мес. Выводы: денервация ДС в виде невротомии медиальных веточек задних ветвей СМН под эндоскопическим контролем благодаря прямой визуализации позволяет полноценно пересечь нервы малоинвазивным доступом с помощью механического деструктора. Удаление сегментов пересеченных нервных веточек и локальное введение нейротоксического вещества предотвращают рецидивы болевого синдрома и реиннервации на уровне разрушенных нервов в раннем послеоперационном периоде. В связи с анатомической вариацией медиальных веточек задних ветвей СМН денервация ДС без визуального контроля может быть неполной и привести к реиннервации. Ключевые слова: поясничные дугоотростчатые суставы, синдром спондилоартралгии, эндоскопическая невротомия, медиальные веточки задних ветвей спинномозговых нервов, анатомическая вариация нервов.

Ключові слова: поперекові дуговідросткові суглоби, синдром спондилоартралгії, ендоскопічна невротомія, медіальні гілочки задніх гілок спинномозкових нервів, анатомічна варіація нервів

Вступ

Синдром спондилоартралгії (фасет-синдром) є одним із найпоширеніших больових синдромів у разі артрозу поперекових дуговідросткових суглобів, що за даними діагностичних блокад становить 40 % серед інших дегенеративних захворювань хребта [1]. Комплексні консервативні методи ефективні для досягнення короточасного лікувального ефекту, а в 30 % випадків больовий синдром стає резистентним до консервативних методів лікування, тому синдром спондилоартралгії є актуальною проблемою сучасної ортопедії [2].

Денервацію дуговідросткових суглобів вважають ефективним методом лікування больового синдрому в пацієнтів з поперековим спондилоартрозом [1–3]. Черезшкірна методика цієї маніпуляції ґрунтується на виявленні відповідних кісткових орієнтирів хребтових рухових сегментів та руйнуванні медіальних гілочок задніх гілок спинномозкових нервів під флюороскопічним або сонографічним контролем [3–5], а іноді з додатковою ідентифікацією шляхом електростимуляції багаторозділних м'язів [6]. Проте жоден із цих методів не дає змоги візуалізувати цільові нерви під час їх руйнування. Серед відомих способів денервації дуговідросткових суглобів найпоширенішим є виконання черезшкірної радіочастотної невротомії, однак власне метод радіочастотного впливу передбачає через певний час реінервацію в місці ушкодження нерва. Отже, ефективність отриманих результатів (зниження больового синдрому та покращення функціонального стану хребта) обмежена 6–12 міс., що не повною мірою задовольняє пацієнтів та лікарів [2, 7].

Денервація дуговідросткових суглобів як інтвенційний метод лікування фасет-синдрому все частіше застосовується у всьому світі [8]. Проте разом із цим збільшується і кількість незадовільних результатів через неповну невротомію нервових гілочок, яка обумовлена анатомічною варіацією розташування нервів [9, 10] і призводить до реінервації та виникнення невринома [7, 8]. Найефективніше повне перетинання медіальних гілочок задніх гілок спинномозкових нервів можна здійснити під час відкритого хірургічного втручання, наприклад спондилодезу, із розтином шкіри довжиною мінімум 6 см [11]. Однак для лікування тільки синдрому спондилоартралгії та-

кий розріз є невиправданим розширеним доступом.

Сучасне ендоскопічне обладнання допомагає застосовувати малоінвазивний доступ та здійснювати візуальний контроль під час виконання денервації дуговідросткових суглобів, що у випадках безпосередньої візуалізації цільових нервів та проведення повного переривання нервів дає змогу знизити біль надовше порівняно з традиційною черезшкірною денервацією (тобто понад 24–36 міс.) [12, 13].

У представленому дослідженні наведено ранні результати лікування пацієнтів з поперековим спондилоартрозом, яких лікували методом денервації дуговідросткових суглобів під ендоскопічним контролем, а також представлено спостереження варіації розташування медіальних гілочок задніх гілок спинномозкових нервів, які підлягали перетинанню.

Мета: оцінити результати лікування пацієнтів з поперековим спондилоартрозом після невротомії медіальних гілочок задніх гілок спинномозкових нервів під ендоскопічним контролем.

Матеріал та методи

Досліджувану групу склали 13 пацієнтів (5 чоловіків та 8 жінок у віці від 29 до 78 років) з остеохондрозом та клінічно значущим синдромом спондилоартралгії поперекового відділу хребта (ПВХ). Загальний термін спостереження становив 6 міс. Усім пацієнтам виконали денервацію дуговідросткових суглобів малоінвазивним доступом, яка полягала в проведенні механічної невротомії медіальних гілочок задніх гілок спинномозкових нервів під ендоскопічним контролем на 2–3 хребтового рухового сегмента залежно від клінічних проявів відповідно до розробленого

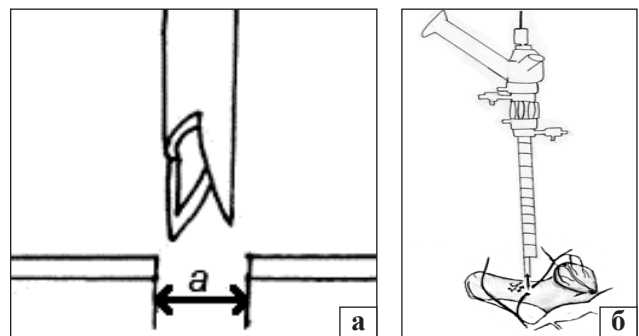


Рис. 1. Схематичне зображення: а) деструктор; б) невротомії медіальних гілочок задніх гілок спинномозкових нервів

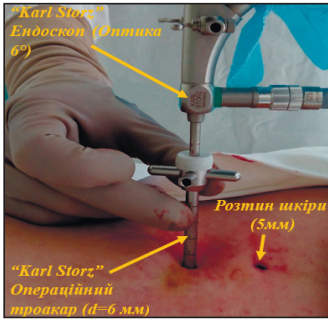


Рис. 2. Інтраопераційне положення ендоскопа

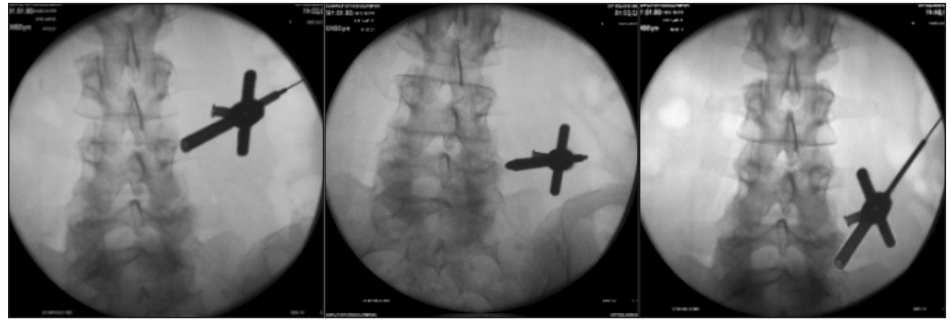

Рис. 3. Положення операційного тубуса під флюороскопічним контролем

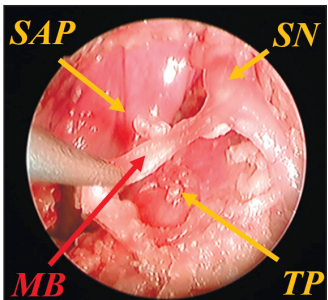


Рис. 4. Візуалізація медіальних гілочок задніх гілок СМН під ендоскопічним контролем

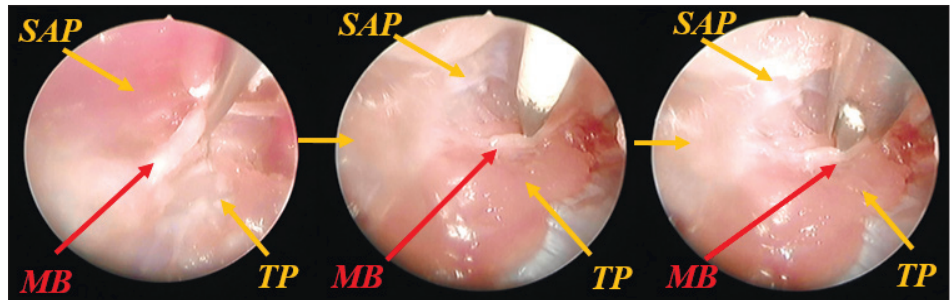


Рис. 5. Виділення, ідентифікація та руйнування медіальних гілочок задніх гілок спинномозкових нервів під ендоскопічним контролем

нами способу [14] (рис. 1). Пацієнтів обстежували клінічно, неврологічно, виконували цифрові функціональні рентгенограми попереково-крижового відділу хребта, магнітно-резонансну томографію (МРТ), поверхневу електроміографію поперекових паравертебральних м'язів (ПВМ) до та після денервації дуговідросткових суглобів.

Критеріями відбору пацієнтів для денервації дуговідросткових суглобів були: больовий синдром не менше 3 міс., резистентний до консервативних методів лікування; позитивна реакція на діагностичні блокади медіальних гілочок задніх гілок спинномозкових нервів у сегментах L_{III}-L_{IV}, L_{IV}-L_V, L_V-S_I (двічі з інтервалом у тиждень), яка проявлялась зниженням больового синдрому не менше ніж на 50 %; вік понад 25 років та відсутність компресійно-корінцевих синдромів. Ефективність денервації дуговідросткових суглобів оцінювали за інтенсивністю больового синдрому за ВАШ і шкалою життєдіяльності Roland Morris, порівнюючи зі станом до лікування та через 1, 3 і 6 міс. після нього. Протокол дослідження схвалено комітетом з біоетики ДУ «ПХС ім. проф. М. І. Ситенка НАМН» (протокол № 139 від 12.01.2015).

Техніка виконання денервації. У положенні пацієнта лежачи на животі позначали точки введення

інструментарію на шкірних покривах у проекції відповідних хребтових рухових сегментів поперекового відділу хребта відповідно до результатів рентгенографії та МРТ. Під місцевою анестезією разом із внутрішньовенною седацією під флюороскопічним контролем встановлювали спицю-орієнтир у місце з'єднання між основами поперечного та верхнього суглобового відростків. Виконували розріз шкіри та підлеглих тканин поздовжньо довжиною 5 мм. Послідовно по розширювальних тубусах встановлювали операційний тубус діаметром 6 мм (рис. 2), проводили рентгенологічний контроль (рис. 3) та підключали ендоскопічну систему. Далі ко-

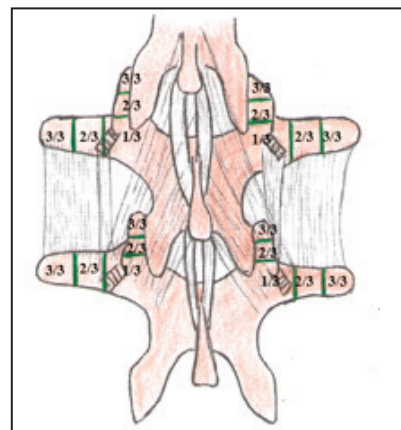


Рис. 6. Схема розділення кісткових орієнтирів хребтових рухових сегментів

рекцію положення тубусу контролювали візуально. Після виділення нервових задніх гілочок у місці відділення від спинномозкових нервів (рис. 4) проводили електростимуляцію нервів силою струму у 0,5 мА. Відмічено посилення болю місцево або з іррадіацією у відповідних склеротомах, а також скорочення багатороздільних м'язів. Не змінюючи положення спиці-електрода, встановлювали деструктор з різальними кромками (рис. 5). Деструктору надавали обертання навко-

ло осі на 360° в обидві сторони з подальшим видаленням зруйнованого сегмента нерва назовні. Рану промивали фізіологічним розчином. Після закінчення невротомії місцево вводили розчин бетаметазону та нейротоксичного антибіотика (стрептоміцину), накладали вузлові шви та асептичну пов'язку. На один хребтовий руховий сегмент відводилося 10–15 хв, а загальний час операції становив 25–45 хв.

Результати та їх обговорення

В 11 пацієнтів (84,6 %), в яких больовий синдром був спричинений спондилоартрозом у сегментах L_{IV}–L_V, L_V–S_I, денервацію дуговідросткових сегментів виконували в сегментах L_{III}–L_{IV}, L_{IV}–L_V, L_V–S_I. У 2 пацієнтів (15,4 %) болі локалізувалися в сегменті L_V–S_I, тому денервацію дуговідросткових сегментів виконували в сегментах L_{IV}–L_V, L_V–S_I, відповідно до анатомічних особливостей іннервації поперекових дуговідросткових сегментів [15, 16]. Схематично кісткові орієнтири поперекових хребтових рухових сегментів були поділені на 3/3 (рис. 6). Загалом у 13 пацієнтів виділено та пересічено 22 нервові гілочки на сегментах L_{III}–L_{IV}, 26 — на L_{IV}–L_V, 26 — на L_V–S_I, що становило 74 медіальних гілочки задніх гілок спинномозкових нервів. Їх візуалізація була можливою в усіх пацієнтів на рівні відповідних кісткових орієнтирів хребтових рухових сегментів. Зазначимо, що 18 медіальних гілочок задніх гілок

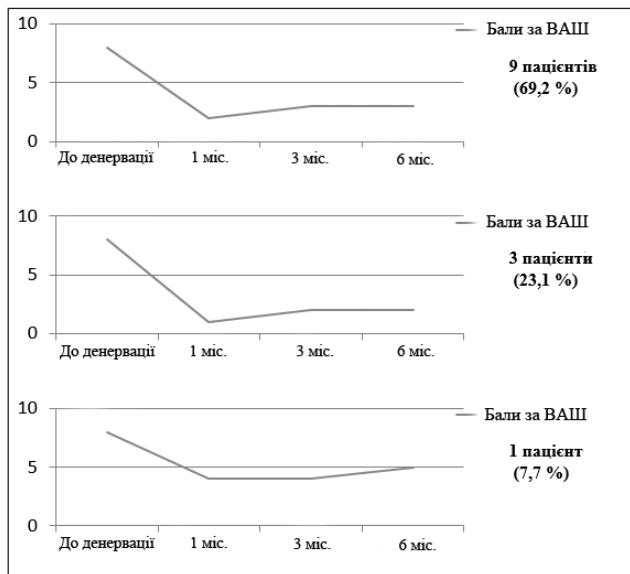


Рис. 7. Діаграми оцінювання больового синдрому за ВАШ у пацієнтів




Рис. 8. Показники електроміографії ПVM у PVX

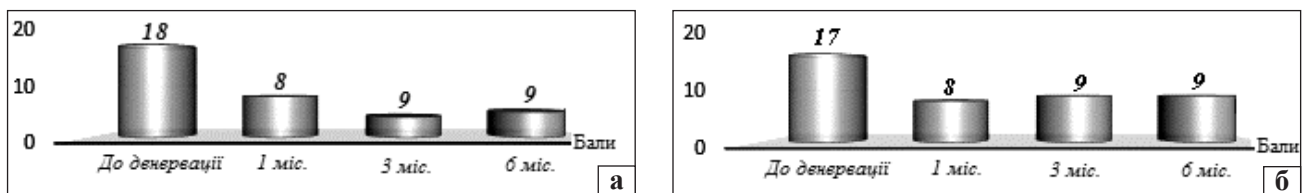


Рис. 9. Діаграма оцінювання життєдіяльності до та після енервації 11 (а) та 2 пацієнтів (б) за опитувальником Roland-Morris

спинномозкових нервів (82 %) на сегментах $L_{III}-L_{IV}$ та 20 (77 %) на сегментах $L_{IV}-L_V$ спостерігали на рівні основ поперечних та верхніх суглобових відростків дуговідросткових суглобів, 22 (85 %) — на сегментах L_V-S_I візуалізували на рівні основи поперечних відростків та основ крил крижових кісток. Варіацію розташування медіальних гілочок задніх гілок спинномозкових нервів у сегментах $L_{III}-L_{IV}$ (18 %) та $L_{IV}-L_V$ (23 %) відмічали від $\frac{1}{3}$ до $\frac{2}{3}$ довжини верхніх суглобових та поперечних відростків, а на сегментах L_V-S_I (15 %) — від $\frac{1}{3}$ до $\frac{2}{3}$ довжини верхніх суглобових відростків та крил крижових кісток.

Отримані результати підтверджують анатомічні особливості розташування медіальних гілочок задніх гілок спинномозкових нервів, які виявлені на трупах людини, де варіацію розташування визначили на сегментах L_I-L_V у 15,6 %, а на L_V-S_I — 25 % [9].

Інтенсивність больового синдрому за ВАШ після денервації дуговідросткових суглобів у 9 пацієнтів (69,2 %) знизилась на 80 %, у 3 (23,1 %) — на 90 % та у 1 (7,7 %) — на 50 % (рис. 7).

Динаміка життєдіяльності за Roland Morris у 11 пацієнтів (84,6 %) покращилась на 60–80 %, у 2 (15,4 %) — на 50 %. Загалом пацієнти не мали суттєвих скарг на погіршення клінічної симптоматики протягом 6 міс., а максимальну адаптацію до повсякденної роботи зафіксовано наприкінці першого місяця (рис. 8).

В одного пацієнта констатовано рецидив больового синдрому в перший місяць після денервації дуговідросткових суглобів, що було пов'язано з прогресуванням дискогенного больового синдрому на рівні сегмента L_V-S_I .

За результатами поверхневої ЕМГ, після денервації дуговідросткових суглобів в сегментах $L_{III}-S_I$ зниження частоти та амплітуди біопотенціалів у ПВМ відмічено від 20 до 30 % в усіх пацієнтів протягом 6 міс., що не призводило до суттєвого порушення функціонального стану ПВМ (рис. 9).

Висновки

Денервація дуговідросткових суглобів за допомогою невротомії медіальних гілочок задніх гілок спинномозкових нервів під ендоскопічним контролем завдяки прямій візуалізації медіальних гілочок у місцях їх відділення від задніх гілок спинномозкових нервів дає можливість повноцінно перетинати нерви малоінвазивним доступом за допомогою механічного деструктора.

Видалення сегментів нервових гілочок, які перетинали, а також локальне введення нейротоксичного антибіотика запобігають виникненню рецидивів больового синдрому та реіннервації на рівні зруйнованих нервів у ранньому післяопераційному періоді.

Електрична стимуляція ПВМ під час невротомії медіальних гілочок задніх гілок спинномозкових нервів дає змогу достовірно ідентифікувати необхідні нервові гілочки, визначити локалізацію місцевого та іррадіювального больового синдрому та запобігти помилкам у разі анатомічної варіації розташування нервів.

Ранні результати оцінювання ефективності денервації дуговідросткових суглобів малоінвазивним доступом під ендоскопічним контролем за допомогою ВАШ та шкали життєдіяльності Roland Morris через 1, 3 і 6 міс. після її виконання свідчать про перспективність методики у рекомендованих випадках. Визначені варіації розташування нервів відносно кісткових орієнтирів підтверджують можливість неповного перетину нервів у разі денервації дуговідросткових суглобів без візуалізації цільових нервів, особливо під час виконання повторних денервацій дуговідросткових суглобів. Це дає підстави вдосконалювати вказаний метод лікування больового синдрому в пацієнтів з поперековим спондилоартрозом.

Конфлікт інтересів. Автори декларують відсутність конфлікту інтересів.

Список літератури

1. An algorithmic approach for clinical management of chronic spinal pain / L. Manchikanti, S. Helm, V. Singh [et al.] // *Pain Physician*. — 2009. — Vol. 12 (4). — P. E225–E264.
2. A systematic review and best evidence synthesis of the effectiveness of therapeutic facet joint interventions in managing chronic spinal pain / L. Manchikanti, A. D. Kaye, M. V. Boswell [et al.] // *Pain Physician*. — 2015. — Vol. 18 (4). — P. E535–E582.
3. Radiofrequency facet joint neurotomy in treatment of facet syndrome / C. Yilmaz, S. Kabatas, T. Cansever [et al.] // *J. Spinal Disord. Tech.* — 2010. — Vol. 23 (7). — P. 480–485, doi: 10.1097/BSD.0b013e3181bf1c76.
4. Medial branch neurotomy in low back pain / S. Masala, G. Nano, M. Mammucari [et al.] // *Neuroradiology*. — 2012. — Vol. 4 (7). — P. 737–744, doi: 10.1007/s00234-011-0968-6.
5. A comparison of intraarticular lumbar facet joint steroid injections and lumbar facet joint radiofrequency denervation in the treatment of low back pain: a randomized, controlled, double-blind trial / S. Lakemeier, M. Lind, W. Schultz [et al.] // *Anesth. Analg.* — 2013. — Vol. 117 (1). — P. 228–235, doi: 10.1213/ANE.0b013e3182910c4d.
6. Efficacy and validity of radiofrequency neurotomy for chronic lumbar zygapophyseal joint pain / P. Dreyfuss, B. Halbrook, K. Pauza [et al.] // *Spine*. — 2000. — Vol. 25 (10). — P. 1270–1277.
7. Сиренко А. А. Диагностика, профилактика и лечение рецидивов спондилоартралгии после денервации пояс-

- нических дугоотростчатых суставов: автореф. дис. ... канд. мед. наук: спец. 14.00.22 «Травматология и ортопедия» / А. А. Сиренко. — Харьков, 2010. — 20 с.
8. Assessment of the escalating growth of facet joint interventions in the medicare population in the United States from 2000 to 2011 / L. Manchikanti., V. Pampati, V. Singh, F. J. Falco // *Pain Physician*. — 2013. — Vol. 16 (4). — P. E365–E378.
 9. Радченко В. О. Особливості розташування медіальних гілочок задніх гілок спинномозкових нервів (топографо-анатомічне дослідження) / В. О. Радченко, О. В. Перфільєв, В. Б. Ларічев // *Ортопедия, травматология и протезирование*. — 2016. — № 1 — С. 78–83, doi: 10.15674/0030-59872016178-83.
 10. Clinical anatomy and measurement of the medial branch of the spinal dorsal ramus / F. Shuang, S. Hou, J. L. Zhu [et al.] // *Medicine*. — 2015. — Vol. 94 (52). — Article 2367, doi: 10.1097/MD.0000000000002367.
 11. Интраоперационная денервация как метод профилактики спондилоартралгии / Г. Х. Грунтовский, А. А. Сиренко, О. В. Рябов, А. А. Левшин // *Ортопедия, травматология и протезирование*. — 2003. — № 4 — С. 101–102.
 12. Yeung A. Endoscopically guided foraminal and dorsal rhizotomy for chronic axial back pain based on cadaver and endoscopically visualized anatomic study / A. Yeung, S. Gore // *Int. J. Spine Surg.* — 2014. — Vol. 8. — P. 1–16, doi: 10.14444/1023.
 13. The effectiveness of endoscopic radiofrequency denervation of medial branch for treatment of chronic low back pain / S. Y. Jeong, J. S. Kim, W. S. Choi [et al.] // *J. Korean Neurosurg. Soc.* — 2014. — Vol. 56 (4). — P. 338–343, doi: 10.3340/jkns.2014.56.4.338.
 14. Пат. 102399 У Україна, МПК А61В 17/56. Спосіб механічної денервації поперекових дуговідросткових суглобів під ендоскопічним контролем / Радченко В. О., Сиренко О. А., Перфільєв О. В.; заявник та патентовласник ДУ «Інститут патології хребта та суглобів ім. проф. М. І. Ситенка НАМН України». — № 2015 04554; заявл. 12.05.2015; опубл. 26.10.2015, Бюл. № 20.
 15. Analysis of the posterior ramus of the lumbar spinal nerve the structure of the posterior ramus of the spinal nerve / T. Saito, H. Steinke, T. Miyaki [et al.] // *Anesthesiology*. — 2013. — Vol. 118 (1). — P. 88–94, doi: 10.1097/ALN.0b013e318272f40a
 16. Bogduk N. The human lumbar dorsal rami / N. Bogduk, A. S. Wilson, W. T. Tynan // *J. Anat.* — 1982. — Vol. 134 (2). — P. 383–397.

DOI: <http://dx.doi.org/10.15674/0030-59872016316-21>

Стаття надійшла до редакції 08.07.2016

NEUROTOMY OF THE MEDIAL POSTERIOR BRANCHES OF SPINAL NERVES UNDER ENDOSCOPIC CONTROL IN THE TREATMENT OF LUMBAR SYNDROME SPONDYLOARTHRALGIY

V. O. Radchenko, V. O. Kutsenko, O. V. Perfiliev, A. I. Popov

SI «Sytenko Institute of Spine and Joint Pathology National Academy of Medical Sciences of Ukraine», Kharkiv

✉ Olexandr Perfiliev: perfiliev.doc@mail.ru