

УДК 616.711-001.45-001.5-036.22(477.54)(045)

Епідеміологія вогнепальних ушкоджень хребта в Харківському регіоні під час військових дій на Сході України

В. О. Радченко¹, К. О. Попсуйшапка¹, А. І. Попов¹,
О. Л. Бородай², С. І. Бібіченко²

¹ ДУ «Інститут патології хребта та суглобів ім. проф. М. І. Ситенка НАМН України», Харків

² Військовий медичний клінічний центр північного регіону, Харків. Україна

In connection with the battle action in Eastern Ukraine in the past two years, the structure of gunshot and traumatic injuries of the spine and spinal cord has changed dramatically. Objective: to study the structure of gunshot injuries of the spine for detecting the most common forms of this disease, the characteristics of the damage natural history and to determine the specifics of treatment tactics. Methods: The medical records of 36 patients with gunshot spine and spinal cord injuries — 22 military officers and 14 civilians. Results: it is determined the distribution of patients according to the type of weapon that caused the injuries — 10 people with gunshot wounds, 26 with min-comminuted injuries. Among patients with gunshot wounds 24 had penetrating damage, 11 — non-penetrating and 1 had paravertebra wound. Among all penetrating wounds there were 14 blind and 10 — penetrating. Gunshot damage to the cervical spine were found in 5 patients, thoracic spine in 16, lumbar spine in 13, sacral spine in 2. Most of patients with wounded spine (83 %) had neurological symptoms, and 66 % out of them had signs of a complete rupture of the spinal cord or cauda equina. Surgical interventions on the spine (laminectomy without stabilization or with pedicular implant stabilization) was performed on 5–7-y day after stabilizing the patient's general state. Conclusions: in the victims of battle actions in Eastern Ukraine min-comminution injuries prevailed over the bullet wounds. Gunshot injuries of the spine and spinal cord are usually combined with the damage of neck, chest and abdomen organs. Surgical treatment of spine and spinal cord injuries should be performed in specialized hospitals, it should be differentiated depending on the overall condition of the patient and the severity of the type of damage. Key words: spine and spinal cord gunshot injuries, surgical treatment, evacuation stages.

В связи с боевыми действиями на Востоке Украины на протяжении последних двух лет структура огнестрельных и травматических повреждений позвоночника и спинного мозга резко изменилась. Цель: изучить структуру огнестрельных повреждений позвоночника для выявления наиболее распространенных форм данной патологии, характерные признаки течения этих повреждений и определить особенности лечебной тактики. Методы: проанализированы истории болезней 36 пострадавших с огнестрельными повреждениями позвоночника и спинного мозга — 22 военнослужащих и 14 мирных жителей. Результаты: определено распределение больных в зависимости от вида оружия, вызвавшего ранения, — 10 человек с пулевыми ранениями, 26 с минно-осколочными. Среди пациентов с огнестрельными ранениями у 24 были проникающие повреждения, у 11 — непроникающие, у 1 — паравертебральное. Среди всех проникающих ранений 14 были слепыми, а 10 — сквозными. Огнестрельные повреждения шейного отдела позвоночника выявлены у 5 больных, грудного — у 16, поясничного — у 13, крестцового — у 2. Большинство пациентов (83 %) с огнестрельными ранениями позвоночника имели неврологическую симптоматику, а 66 % из них — признаки полного разрыва спинного мозга или конского хвоста. Хирургические вмешательства на позвоночнике (ляминэктомия без стабилизации или с первичной стабилизацией транспедикулярными конструкциями) выполняли на 5–7-й день после стабилизации общего состояния пациента. Выводы: у пострадавших во время боевых действий на Востоке Украины минно-осколочные ранения преобладали над пулевыми. Огнестрельные повреждения позвоночника и спинного мозга обычно сочетались с травмами органов шеи, грудной и брюшной полости. Хирургическое лечение повреждений позвоночника и спинного мозга необходимо выполнять в специализированных лечебных учреждениях, оно должно быть дифференцированным в зависимости от тяжести общего состояния больного и вида повреждения. Ключевые слова: огнестрельные повреждения позвоночника и спинного мозга, хирургическое лечение, этапы эвакуации.

Ключові слова: вогнепальні ушкодження хребта та спинного мозку, хірургічне лікування, етапи евакуації

Вступ

Бойові ушкодження хребта на території України за весь період державної самостійності реєстрували дуже рідко. Проте останнім часом упродовж двох років з моменту початку бойових дій на Сході України структура вогнепальних та травматичних ушкоджень хребта різко змінилась. Перш за все збільшилася кількість вогнепальних ушкоджень з різноманітними варіантами перебігу. Також зросла кількість травм хребта в місцях перебування збройних сил.

Мета дослідження: вивчити структуру вогнепальних ушкоджень хребта для встановлення найпоширеніших форм цієї патології, виявити характерні ознаки перебігу таких ушкоджень та визначити особливості лікувальної тактики.

Матеріал та методи

Проаналізовані історії хвороб пацієнтів з ушкодженнями хребта після початку військових дій на Сході України з весни 2014 по вересень 2015 року. Вивчено матеріали ДУ «ПХС ім. проф. М. І. Ситенка НАМН», Військового медичного клінічного центру північного регіону (військовий госпіталь), КЗ «Міська лікарня швидкої медичної допомоги» та КЗ «Обласна клінічна лікарня». Вогнепальні поранення хребта розподіляли за класифікацією Н. С. Косинської, В. Л. Покотила (1952), запропонованою після другої світової війни [1–3]:

- проникні, непроникні, паравертебральні;
- за механізмом поранення — наскрізні, сліпі, дотичні;
- за видом зброї — кульові та осколочні;
- за наявністю неврологічної симптоматики — із повним або частковим порушенням провідності спинного мозку або корінців кінського хвоста, без неврологічної симптоматики;
- за локалізацією — шийний, грудний, поперековий та крижовий відділи хребта.

Для країн НАТО у 1975 році була запропонована класифікація ушкоджень хребта та спинного мозку [4], згідно з якою всі ушкодження розподіляють на дві групи: хворі з прямою травмою хребта та спинного мозку внаслідок вогнепального поранення, із непрямою травмою хребта та спинного мозку внаслідок бокового удару кулі або осколка. Тяжкість неврологічної симптоматики оцінювали

за класифікацією American Spinal Injury Association з виділенням п'яти груп хворих [5–7]:

- тип А (повне порушення провідності спинного мозку або корінців кінського хвоста) — відсутність чутливої та моторної функції нижче рівня ушкодження;
- тип В (неповне порушення провідності) — відсутність рухів нижче рівня ураження з частковим збереженням чутливої функції;
- тип С (неповне порушення провідності) — наявність рухів нижче рівня ураження менш ніж 3 бали;
- тип D (неповне порушення провідності) — наявність рухів нижче рівня ураження понад 3 балів;
- тип Е (норма) — неврологічна симптоматика відсутня.

Виявлено 36 хворих з бойовими ушкодженнями хребта та спинного мозку. Серед усіх поранених військовослужбовців було 22, а мирних мешканців — 14. Пацієнтів з неускладненими ушкодженнями було 6, з ускладненими — 30. За весь період бойових дій ушкодження хребта травматичного генезу зафіксовані у 23 військовослужбовців, які перебували в місцях дислокацій збройних сил. Усі ушкодження хребта травматичного походження внесені в діагноз відповідно до класифікації МКБ-10 та класифікації ушкоджень грудного та поперекового відділів хребта [5, 6]. Протокол дослідження затверджено локальним комітетом з біоетики (№ 131 від 16.06.2014).

Результати та їх обговорення

За видом зброї, яка спричинила ушкодження хребта, отримали кульові поранення 10 хворих, а мінно-осколкові — 26. Кульові поранення заповділяли значні ушкодження кістковим структурам. Для них характерним був вхідний отвір незначної величини та великий за розмірами і ушкодженнями м'яких тканин вихідний отвір (рис. 1). Усі хворі з кульовими пораненнями хребта мали неврологічну симптоматику. Серед таких поранень найчастіше траплялися наскрізні, проникні зі значним ушкодженням хребців з їх дефектами, м'яких тканин, судин та формуванням великих гематом, наприклад у заочеревинному просторі.

Після мінно-осколкових поранень визначали ушкодження спинного мозку на фоні мінімальних травм кісток (рис. 2). Для зазначених поранень характерні вхідні отвори різних розмірів — від точкових до великих. Найчастіше

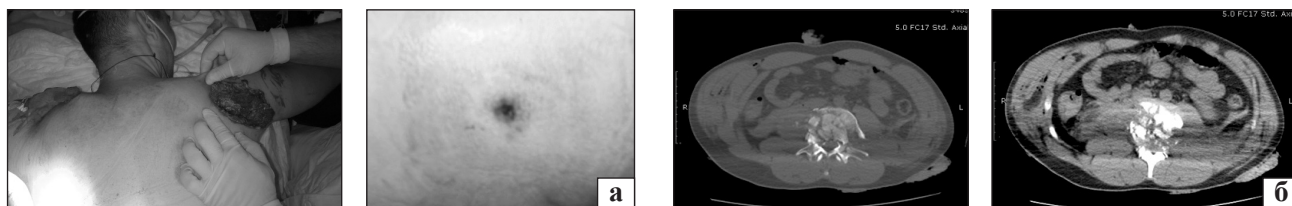


Рис. 1. Кульове поранення хребта: а) зовнішній вид; б) томограми

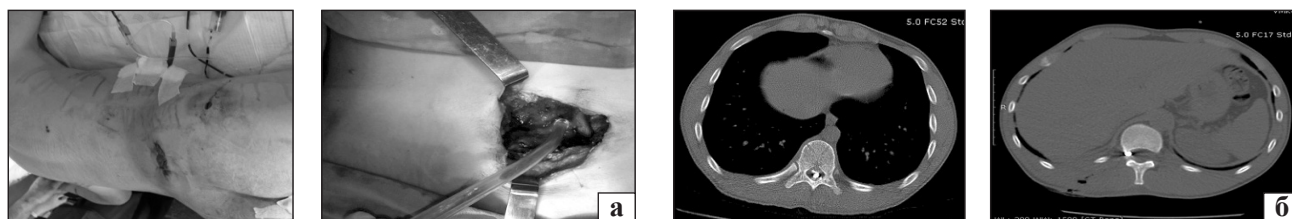


Рис. 2. Мінно-осколкове поранення хребта: а) зовнішній вид; б) томограми сліпих та проникних мінно-осколкових поранень

мінно-осколкові поранення сліпі або проникні. Також досить часто в разі мінно-осколкових уражень фіксували дотичні поранення (12 хворих), коли виникала непрямая травма спинного мозку внаслідок ураження кістковими фрагментами та бокового удару осколком. Також серед 26 хворих з осколковими пораненнями у більшості (20 осіб) відмічено неврологічну симптоматику (таблиця). Залежно від кількості вхідних отворів найчас-

тіше реєстрували множинні поранення (рис. 2). Усі мінно-осколкові ураження супроводжувалися опіками та ділянками некрозу внаслідок дії ударної хвилі та вибухових газів, а більшість з них мали ознаки травматичного шоку, значну крововтрату та ушкодження внутрішніх органів.

Серед усіх вогнепальних ушкоджень у 24 хворих були проникні поранення, у 11 — непроникні та у 1 — паравертебральне (рис. 3). Серед проникних поранень 14 — сліпі, а 10 — наскрізні (таблиця). Вогнепальні ушкодження шийного відділу хребта констатовано у 5 пацієнтів. За власним досвідом та науковою інформацією, такі ушкодження відрізняються високим ступенем летальності. У цієї групи пацієнтів кульових поранень було більше, ніж осколкових. Часто такі ушкодження поєднувалися із зовнішньою лікворією та ушкодженнями стравоходу, глотки, трахеї (рис. 4).

Ушкодження грудного відділу хребта (виявлені в 16 хворих — це найбільша клінічна група) поєднувалися із травмою внутрішніх органів (торакаспинальні та абдоспинальні) — гемопневмотораксом, ушкодженням судин тощо.

Ушкодження поперекового та крижового відділів хребта діагностовано в 15 хворих (таблиця). Як і ушкодження грудного відділу хребта, вони мали поєднаний характер — абдоспинальні ушкодження. Досить часто фіксували ушкодження кінського хвоста та непроникні поранення з опосередкованою травмою нервових структур.

Поранених із вогнепальними ушкодженнями хребта необхідно лікувати в спеціалізованих закладах. Ефективність лікування залежить від своєчасної та адекватної догоспітальної

Таблиця
Види вогнепальних ушкоджень хребта за класифікацією
Н. С. Косинської, В. Л. Покотила

Характеристика ушкоджень	Кількість хворих
Вогнепальні ушкодження	36
Військовослужбовці	22
Мирні мешканці	14
Кульові поранення	10
Мінно-осколкові	26
Наскрізні	10
Сліпі	14
Дотичні	12
Проникні	24
Непроникні	1
Паравертебральні	1
Ускладнені ушкодження	30
Неускладнені ушкодження	6
Шийний відділ хребта	5
Грудний відділ хребта	16
Поперековий відділ хребта	13
Крижаний відділ хребта	2

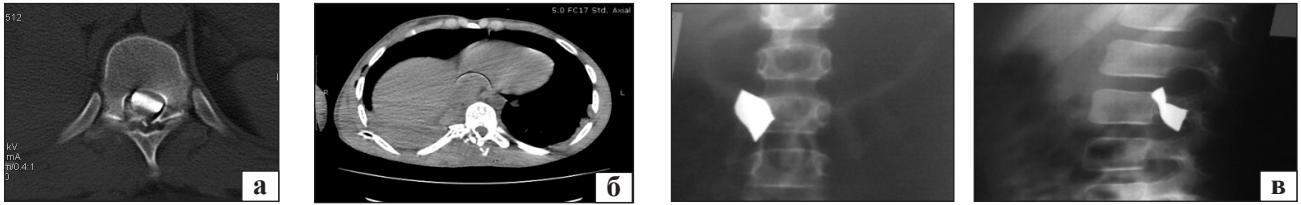


Рис. 3. Види вогнепальних ушкоджень хребта: а) проникне; б) непроникне; в) паравертебральне

допомоги. Перший етап медичної евакуації — це перша медична допомога, яку виконує медичний інструктор у військово-польових умовах. Перш за все проводиться зупинка кровотечі та знеболювання пораненого. Другий етап долікарської допомоги виконує фельдшер безпосередньо після евакуації хворого з міста поранення. На цьому етапі перевіряється адекватність попередньої допомоги, за необхідності усуваються її недоліки, вводяться судинні та серцеві препарати, аналептики, плазмозамінники. Далі поранених транспортують до польового медичного госпіталю, де надають першу лікарську допомогу. Усі військовослужбовці (22 пацієнти) першу лікарську допомогу отримали в Артемівській районній лікарні (ЦРЛ) із функціями військового госпіталю, а мирні мешканці (14 хворих) — в районних лікарнях за місцем поранення. На цьому етапі пораним вводили правцевий анатоксин, призначали антибіотики, проводили протишокову терапію, стабілізували життєві функції та гемодинаміку. Також на цьому етапі розподіляють постраждалих із вогнепальними ушкодженнями хребта та спинного мозку по групах. Першу групу складають хворі, яким необхідні невідкладні заходи, пов'язані з гострою судинною та дихальною недостатністю. До другої групи належать хворі з поєднаними торакоспинальними та абдоспинальними ушкодженнями, ускладненими пораненнями шийного відділу хребта, можливо в поєднанні з травмою стравоходу або глотки. Хворих після стабілізації загального стану транспортують до спеціалізованих закладів. До третьої групи включають пацієнтів із загаль-

ним станом середньої тяжкості, яких евакуюють у другу чергу після надання допомоги. До четвертої групи входять хворі з агонією й ушкодженнями верхнього шийного відділу хребта, які перебувають у термінальному стані, з гострою серцево-судинною недостатністю. Наступним етапом є спеціалізована медична допомога, яку надають у військових госпіталях або медичних закладах четвертого рівня акредитації. Тут проводять екстрені, невідкладні, відстрочені та планові хірургічні втручання. Екстремими вважають загальні хірургічні втручання — зупинку кровотечі, дренування плевральної порожнини, ревізію черевної порожнини. Невідкладна допомога — це первинна хірургічна обробка ушкоджень хребта, яку виконують у перші 6–12 год. За науковою інформацією [1, 4], показаннями до її проведення є проникні ушкодження хребта і спинного мозку, які супроводжуються ліквореєю, ушкодження хребта з опосередкованою компресією спинного мозку кістковими фрагментами, сліпі поранення хребта і спинного мозку, нестабільне ушкодження хребта, паравертебральні ушкодження з наявністю стороннього предмета і ознаками компресії нервових та судинних структур. Наступними є відстрочені та планові хірургічні втручання: перші виконують протягом 72 год після часткової стабілізації життєвих функцій організму, а другі — після повної стабілізації загального стану хворого. Показаннями до відстрочених та планових хірургічних втручань є поранення нижче S_v хребця з повним ушкодженням спинного мозку, загальний тяжкий стан хворого, травматичний шок, тяжкі комбіновані поранення хребта, спинного мозку, внутрішніх органів, сепсис, пневмонія, тяжка інтоксикація.

Аналізуючи етапність надання допомоги та враховуючи власний досвід, ми вважаємо, що здебільшого через загальний стан пораненого неможливо виконати хірургічне втручання на хребті в перші 12 год після травми. Також, на нашу думку, проведення хірургічних втручань на хребті передбачає високу кваліфікацію хірурга і не завжди може бути здійснено на ранніх етапах ева-

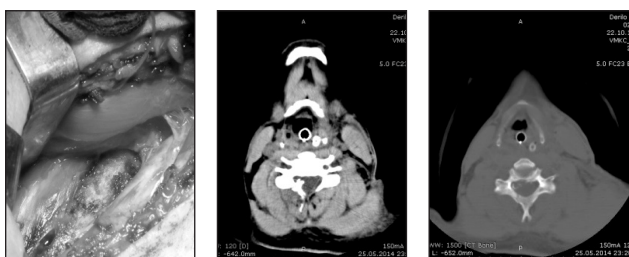


Рис. 4. Вогнепальні ушкодження шийного відділу хребта

купації. Зокрема, постраждалим із вогнепальними ушкодженнями хребта операції виконували лише в спеціалізованих лікувальних закладах лікарів з відповідною підготовкою.

На наш погляд, усі хірургічні втручання в разі вогнепальних ушкоджень хребта слід виконувати після часткової або повної компенсації загально-го стану хворого. Ми віддаємо перевагу відстро-ченим хірургічним втручанням. У досліджених пацієнтів операції на хребті виконували після хірургічних втручань, направлених на підтримку життєвих функцій (зупинка кровотечі, дренажування плевральної порожнини тощо), але не відкладаючи їх надовго через швидкий розвиток септичних та трофопаралетичних порушень. Вважаємо, що оптимальним терміном хірургічного втручання є 5–7-а доба після травми. Основним хірургічним втручанням, яке ми використовували в пацієнтів з вогнепальними ушкодженнями хребта та спинного мозку, була ламінектомія без стабілізації або з первинною стабілізацією транспедикулярними конструкціями, або (у хірургії шийного відділу хребта) зі стабілізацією передньою пластиною.

Виконання ламінектомії в пацієнтів з вогнепальними ушкодженнями спинного мозку має деякі особливості. Насамперед, це вибір доступу. У ранні терміни після поранення, якщо вхідний або вихідний отвір розташований поблизу хребта, слід виконати дугоподібний доступ з обробкою країв рани. У пізні терміни необхідно окремо виконувати обробку країв рани та доступ до хребта. Під час виконання ламінектомії скелетування м'язів треба виконувати гострим шляхом, без распатора, для запобігання вторинного травмування спинного мозку. У випадку проникних поранень твердої мозкової оболонки розкривають через її дефект по серединній лінії, вивчають підболоноквий простір, видаляють чужорідні тіла, гематоми, мозковий детрит. Цілісність мозкової оболонки відновлюють за допомогою безперервного шва.

Хірургічні втручання виконані 22 хворим, а 14 пацієнтів після стабілізації життєвих функцій перевели в інші госпіталі країни. Усім пацієнтам проведено планові хірургічні втручання: у перші 5–7 діб — 15 особам, після двох тижнів — 7. У 21 прооперованого була неврологічна симптоматика. Ламінектомію виконано 15 пацієнтам, ламінектомію зі стабілізацією транспедикулярними конструкціями — 4, корпородез шийного відділу хребта передньою пластиною — 2. У хворої з паравертебральним неускладненим

ушкодженням видалено чужорідне тіло. Інтраопераційно усі хворі з проникними ушкодженнями мали повний розрив (дефект) спинного мозку. Після непроникних, дотичних ушкоджень хребта візуально повного розриву спинного мозку або кінського хвоста не було. У ранньому післяопераційному періоді в жодного з пацієнтів не зафіксовано регресу неврологічної симптоматики.

Серед військовослужбовців найпоширенішими були травматичні ушкодження нижньогрудного та поперекового відділу хребта — 13 хворих, а 16 пацієнтам із травматичними ушкодженнями виконані хірургічні втручання, 7 лікували консервативно.

Висновки

Під час бойових дій на Сході України мінно-осколкових поранень хребта зафіксовано більше, ніж кульових. Частота осколкових поранень становила 72 %. У більшості постраждалих із вогнепальними ушкодженнями хребта (83 %) відмічали неврологічну симптоматику, із них 66 % мали ознаки повного розриву спинного мозку або кінського хвоста. Під час бойових дій у місця перебування Збройних сил України, окрім вогнепальних поранень, діагностовано також травматичні ушкодження хребта.

Вогнепальні ушкодження хребта та спинного мозку зазвичай є поєднаними та комбінованими з ушкодженнями органів шиї, грудної та черевної порожнини.

Лікування поранених із вогнепальними ушкодженнями хребта та спинного мозку здійснюють на всіх етапах евакуації хворих. Хірургічне лікування ушкоджень хребта необхідно виконувати в спеціалізованих закладах. Воно має бути диференційованим і залежати від стану хворого та виду поранення.

Конфлікт інтересів. Автори декларують відсутність конфлікту інтересів.

Список літератури

1. Верховский А. Е. Огнестрельные ранения позвоночника и спинного мозга / А. Е. Верховский, В. П. Орлов, А. К. Дулаев. — СПб.: Гиппократ», 2002. — 164 — 171 с.
2. Гольдберг Д. Г. Классификация и частота огнестрельных ранений позвоночника и спинного мозга / Д. Г. Гольдберг, И. Я. Раздольский // Опыт советской медицины в Великой Отечественной войне 1941–1945 гг. — М. : Медгиз, 1952. — Т. 11. — С. 24–29.
3. Гольдберг Д. Г. Огнестрельные ранения позвоночника и спинного мозга: автореф. дис. ... д-ра мед. наук / Д. Г. Гольдберг. — Л., 1956. — 21 с.
4. Buxton N. The military medical management of missile injury to the spine: a review of the literature and proposal of guidelines / N. Buxton // J. R. Army Med. Corps. — 2001. — Vol. 147. — P. 168–172.

5. Aebi M. AO spine manual: principles and techniques. Vol. 1 / M. Aebi, V. Arlet, J. K. Webb. — Davos: AO Publishing. — 2007. — 663 p.
6. Aebi M. AO spine manual: clinical applications. Vol. 2 / M. Aebi, V. Arlet, J. K. Webb. — Davos: AO Publishing. — 2007. — 837 p.
7. Полищук Н. Е. Повреждения позвоночника и спинного мозга (механизмы, клиника, диагностика, лечение) / Н. Е. Полищук, Н. А. Корж, В. Я. Фищенко. — К., 2001. — 387 с.

DOI: <http://dx.doi.org/10.15674/0030-5987201635-10>

Статья поступила в редакцию 27.05.2016

EPIDEMIOLOGY OF GUNSHOT INJURIES OF THE SPINE IN THE KHARKIV REGION DURING THE WAR IN EASTERN UKRAINE

V. O. Radchenko ¹, K. O. Popsuyschanka ¹, A. I. Popov ¹, O. L. Boroday ², S. I. Bibichenko ²¹ SI «Sytenko Institute of Spine and Joint Pathology National Academy of Medical Sciences of Ukraine», Kharkiv² Military Medical Clinical Centre of the Northern region, Kharkiv. Ukraine✉ Konstantin Popsuyschanka, PhD: konstantin.popsuy@gmail.com

ДО УВАГИ СПЕЦІАЛІСТІВ

ДУ «Інститут патології хребта та суглобів ім. проф. М. І. Ситенка НАМН України» проводить післядипломну підготовку лікарів-спеціалістів, у тому числі іноземних громадян, у клінічній ординатурі та у формі стажування за спеціальністю «Ортопедія і травматологія», на курсах інформації та стажування з актуальних питань ортопедії та травматології (ліцензія Міністерства освіти і науки України АЕ № 285527 від 27.11.2013)

Курси інформації та стажування для лікарів ортопедів-травматологів

№	Назва	Керівник
1.	Хірургічні та консервативні методи лікування хворих з патологією великих суглобів	Проф. Філіпенко В. А.
2.	Ендопротезування великих суглобів	Проф. Філіпенко В. А.
3.	Хірургічні та консервативні методи лікування дітей з ортопедичною патологією	Д.м.н. Хмизов С. О.
4.	Хірургічні та консервативні методи лікування хворих зі сколіотичними деформаціями хребта	Д.м.н. Мезенцев А. О.
5.	Хірургічні та консервативні методи лікування хворих з патологією хребта	Проф. Радченко В. О.
6.	Мануальна терапія в комплексному лікуванні хворих з патологією хребта	Проф. Радченко В. О.
7.	Малоінвазивна та інструментальна хірургія хребта	Проф. Радченко В. О.
8.	Хірургічні та консервативні методи лікування травматичних ушкоджень кістково-м'язової системи	Проф. Корж М. О.
9.	Реконструктивно-відновна хірургія опорно-рухової системи в разі наслідків травм та ортопедичних захворювань	Проф. Корж М. О.
10.	Лабораторні методи дослідження в ортопедії та травматології (клініко-діагностичні, біохімічні, морфологічні, імунологічні)	Проф. Дедух Н. В. К.б.н. Леонтєва Ф. С.
11.	Немедикаментозні методи лікування в ортопедії та травматології	Проф. Маколінець В. І.
12.	Лікувально-профілактичне експрес-ортезування та експрес-протезування опорно-рухової системи	Диннік О. А. Тимченко І. Б.
13.	Артроскопічна діагностика і лікування патології великих суглобів	К.м.н. Болховітін П. В.
14.	Хірургічні та консервативні методи лікування дітей з патологією кульшового суглоба	Д.м.н. Корольков О. І.
15.	Постізометрична релаксація та масаж в ортопедії і травматології	К.м.н. Стауде В. А.
16.	Ультразвукове дослідження опорно-рухової системи в дорослих і дітей	К.м.н. Котульський І. В.
17.	Регіональна анестезія в ортопедії і травматології з використанням ультразвукових методів візуалізації	К.м.н. Лізогуб М. В.

Телефон для довідок: (057) 704-14-78