

УДК 616.717.4-001.5-053.2-089.2(045)

Спосіб остеосинтезу через- та надвиросткових переломів плечової кістки в дітей

Г. Л. Боскін

Дитяча міська клінічна лікарня, Полтава. Україна

Supra- and transcondilar fracture consist from 65.5 to 85.5 % out of distal humeral bone (HB) fractures. Transcondilar humeral fractures to supracondilar ratio — 15:1. Open reposition is recommended in a cases of unsuccessful conservative treatment and with T- and U-shaped fractures, open and complicated fractures. Minimal invasive osteosynthesis is the most preferable technique. Purpose: to improve results of treatment of supra- and transcondilar HB fractures in children. Methods: open retrograde Kirschner wire fixation has been used for the open reposition of supra- and transcondilar fractures in children with the age of 3–12 years. Results: using the indicated fixation technique in all cases did not result in postoperative complication in all 10 cases, all wounds healed with primary tension. After the cast mobilization forming of bone regeneration revealed on radiographs. Elbow joint function repaired after the three months. proposed technique has the following advantages: 1) surgical approach through the septum intermusculare brachii mediale allows to provide sufficient mobilization of the central fragment; 2) in spite of fracture features fixators are introduced intramedullary in the defined plane and angle providing stable fixation of HB fragments. Conclusion: utilization of proposed method in a cases of supra- and transcondilar HB fractures allows to achieve stable bone fragment fixation in spite of fractures plane. Stable fixation and relative fixation stability are the main advantages of the methods allowing to consider this tactic for the surgical treatment in patients with supra- and transcondilar humeral fracture. Key words: supra- transcondilar humeral fractures, children, wire osteosynthesis.

Над- и чрезмыщелковые переломы составляют от 65,5 до 85,5 % всех переломов дистального отдела плечевой кости (ПК). Соотношение чрезмыщелковых переломов ПК к надмыщелковым — 15:1. При этом чрезмыщелковые переломы являются внутрисуставными. Открытая репозиция рекомендована в случае безуспешного консервативного лечения и T- и U-образных переломов, а также открытых и осложненных поврежденных. Предпочтение отдается малоинвазивным методам остеосинтеза, среди которых остеосинтез спицами Киришнера занимает ведущее место. Цель: улучшить результаты лечения чрез- и надмыщелковых переломов ПК у детей. Методы: для открытой репозиции чрез- и надмыщелковых переломов ПК у 10 пациентов в возрасте 3–12 лет использован способ ретроградной фиксации отломков спицами Киришнера. Результаты: при применении указанного способа остеосинтеза во всех 10 случаях послеоперационный период протекал без осложнений, раны зажили первичным натяжением. После окончания срока иммобилизации гипсовой повязкой на рентгенограммах определяли признаки формирования костного регенерата. Функция локтевого сустава восстанавливалась в период до трех месяцев после снятия повязки. Предложенная методика имеет следующие преимущества: 1) выполнение доступа через septum intermusculare brachii mediale позволяет проводить при необходимости достаточную мобилизацию центрального отломка; 2) независимо от особенностей перелома фиксаторы проводятся интрамедуллярно в заданной плоскости и под необходимым углом, что обеспечивает стабильную фиксацию отломков ПК. Выводы: применение предложенного способа в случаях открытого остеосинтеза чрез- и надмыщелковых переломов ПК независимо от их плоскости позволяет достичь стабильной фиксации отломков. Стабильность фиксации и относительная малоинвазивность являются преимуществом метода и позволяют рассматривать его как метод выбора при планировании тактики хирургического лечения пациентов с чрез- и надмыщелковыми переломами ПК у детей. Ключевые слова: чрез- и надмыщелковые переломы плечевой кости, дети, остеосинтез спицами.

Ключові слова: через- та надвиросткові переломи плечової кістки, діти, остеосинтез спицями

Вступ

Над- і черезвиросткові переломи становлять від 65,5 % до 85,5 % усіх переломів дистального відділу плечової кістки (ДВПК) у дітей і найчастіше трапляються в пацієнтів молодшого і середнього шкільного віку [1–5]. Співвідношення черезвиросткових переломів плечової кістки до надвиросткових — 15:1, при цьому черезвиросткові переломи зазвичай є внутрішньосуглобовими [1, 2, 4]. За класифікацією Кохера (1896), черезвиросткові переломи поділяють на дві основні групи: розгинальні (екстензійні) та згинальні (флексійні) [1]. Екстензійні переломи відмічають у 15–20 разів частіше (93 %), ніж флексійні (7 %) [1, 2]. У 83 % пацієнтів переломи ДВПК супроводжуються зміщенням відламків і потребують репозиції [1, 2, 4, 5]. У разі зміщення відламків з поперечною та поперечно-зубчастою площиною перелому методом вибору лікування є закрыта ручна одномоментна репозиція з наступною іммобілізацією кінцівки глибокою, добре відмодельованою гіпсовою шиною [1, 2]. У випадках значного зміщення відламків і ротаційного його компонента перевагу надають репозиції на скелетному витягненні [1, 2, 4]. Відкрита репозиція рекомендована в разі безуспішного консервативного лікування та за Т- і У-подібних переломів, а також відкритих і ускладнених ушкоджень [3–7]. Для остеосинтезу плечової кістки (ПК) застосовують спиці, стрижні, шурупи, пластини, компресійно-дистракційні апарати, компресійні пристрої [4, 6, 8–11]. Пріоритет надають малоінвазивним методикам остеосинтезу, серед яких остеосинтез спицями Кіршнера займає провідне місце [4, 7, 9–11]. Найчастіше у випадку надвиросткових і черезвиросткових переломів ПК виконують анатомічне співставлення відламків та фіксацію перехрещеними спицями, проведеними черезшкірно [4, 7, 9–11]. Важливою перевагою цього способу є можливість його застосування як у разі відкритої, так і закрытої репозиції.

Мета роботи: покращити результати лікування через- та надвиросткових переломів плечової кістки в дітей шляхом застосування способу ретроградної фіксації відламків спицями Кіршнера.

Матеріал та методи

В ортопедо-травматологічному відділенні дитячої міської клінічної лікарні м. Полтави у випадках відкритої репозиції через- та надвиросткових переломів ПК використовують традиційну методикою остеосинтезу: медіальним доступом [3] виділяють місце перелому ПК, відламки анатомічно співставляють і фіксують нахрест спицями Кіршнера, заве-

деними черезшкірно в ділянку виростків ПК. У разі значного набряку м'яких тканин у ділянці виростків і косої площини перелому виникають труднощі в орієнтації і стабільній фіксації під час проведення спиць. Поряд із традиційною методикою черезшкірного остеосинтезу у випадках відкритої репозиції через- та надвиросткових переломів ПК з 2015 р. використовується спосіб ретроградної фіксації відламків спицями Кіршнера. Запропонований спосіб застосований у 10 пацієнтів віком від 3 до 12 років, батьки яких підписали інформативну згоду.

Технологія застосування способу. Виконуємо розтин шкіри 5–6 см по внутрішньобоківій поверхні ліктьового суглоба через внутрішній надвиросток ПК у проекції *septum intermusculare brachii mediale*. Після розведення підшкірного-жирового шару власну фасцію розсікаємо з урахуванням розташування *septum intermusculare brachii mediale* та *n. ulnaris (a. collateralis ulnaris superior)* залишається позаду *septum*). У разі значного ушкодження *m. brachialis* центральним фрагментом ПК розширення доступу до місця перелому проводимо через розсічення *septum intermusculare brachii mediale* поперечно до 3 мм, що дає змогу вивести в рану центральний фрагмент плечової кістки. У разі незначного ушкодження *m. brachialis* або без нього підхід до місця перелому здійснюємо через м'язові волокна *m. brachialis* над *septum intermusculare brachii mediale*. Центральний відламок ПК підокісно мобілізуємо і виводимо в рану на довжину поперечного діаметру кістки на рівні перелому (рис. 1, а), поверхню перелому економно зачищуємо. Відступивши від зовнішнього краю центрального відламка на 0,8–1,0 см, через центр поверхні перелому електродрилем під кутом 50°–60° до поперечної осі ПК знизу вверх (ретроградно) у напрямку верхнього кута операційної рани черезкістково проводимо спицю Кіршнера із загостреними кінцями (рис. 1, б). Довжина спиці має бути 13–15 см. Після звільнення з патрону кінець спиці занурюємо в кістковомозковий канал до рівня поверхні перелому, протилежний кінець спиці при цьому виходить у рану (рис. 1, в). Через операційний доступ зачищаємо поверхню периферійного відламку ПК і мобілізуємо його шляхом відшарування м'яких тканин від кістки до 2 мм по периметру під тактильним та візуальним контролем. У проекції внутрішнього надвиростку ПК черезшкірно під кутом 50°–60° до поперечної осі периферійного відламку електродрилем проводимо спицю Кіршнера (рис. 1, г). Кінець фіксатора виводимо в центр відламку ПК на відстані від краю 0,8–1,0 см. Виконуємо відкриту анатомічну репозицію

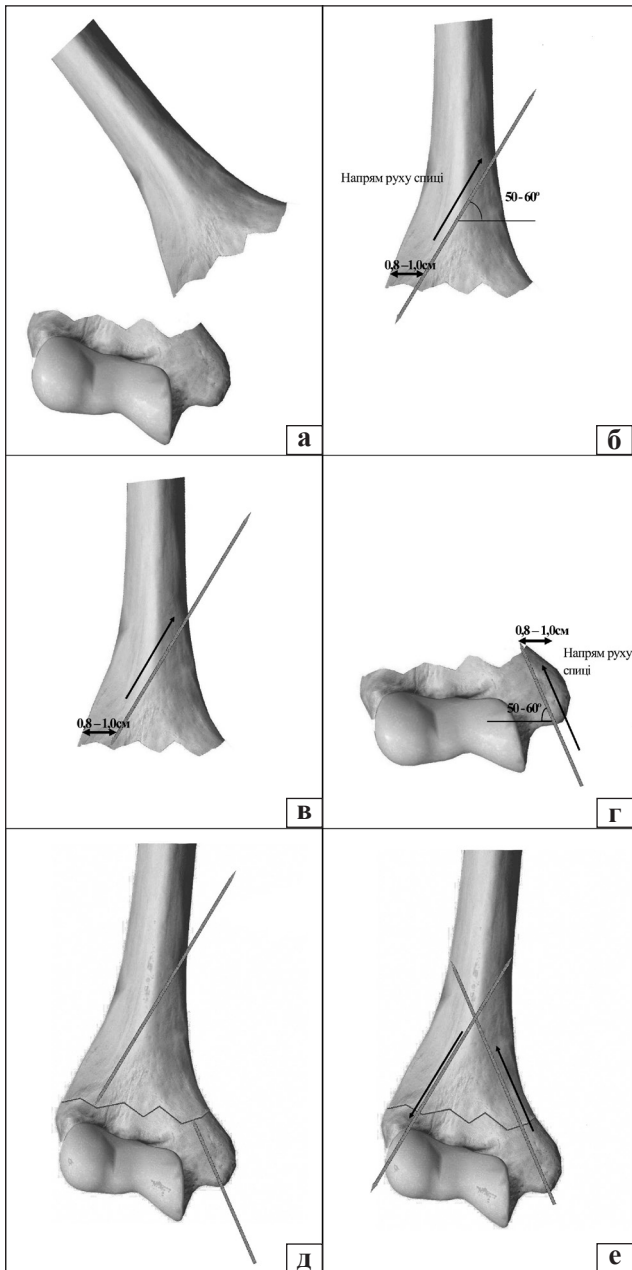


Рис. 1. Схема послідовності остеосинтезу через- та надвиросткових переломів плечової кістки у дітей

перелому ПК під тактильним контролем (рис. 1, д). Фіксатор, проведений через центральний відламок ПК, електродрилем опускаємо в периферійний. Кінець фіксатора виходить над шкірою в ділянці зовнішнього надвиростка. Протилежний кінець залишається на рівні коркового шару центрального фрагмента ПК. Спицю, проведену через внутрішній надвиросток ПК, електродрилем заглиблюємо в центральний відламок навхрест із попередньою до виходу з коркового шару протилежної сторони кістки (рис. 1, е). Перевіряємо стабільність фіксації відламків ПК, виконуємо рентгеноконтроль. Надлишки довжини спиць-фіксаторів видаляємо, кінці

фіксаторів залишаємо над шкірою і загинаємо. Гемостаз виконуємо під час операції, рану промиваємо антисептиками, дрениємо і зашиваємо. Накладаємо гіпсову шину від головок п'ясткових кісток до верхньої третини плеча.

У післяопераційному періоді всі пацієнти отримували антибіотикотерапію, знеболювання, протинабрякову терапію та фізіотерапевтичне лікування. Загоювання у всіх випадках первинне.

Клінічний приклад

Дитина Л., 6 років, госпіталізована 01.01.2015 з діагнозом закритий незвичайний перелом лівої плечової кістки зі зміщенням (рис. 2, а), який отримала в результаті падіння на вулиці на розігнуту в ліктьовому суглобі руку. Під час огляду виявлено значний набряк, деформацію лівого ліктьового суглоба, різке обмеження рухів та больовий синдром. Пальці кисті були теплими, рухливими, чутливими, неврологічної симптоматики не встановлено. Налагоджено 01.01.2015 скелетне витягнення через лівий ліктьовий виросток. На контрольній рентгенограмі 05.01.2015 (4-а доба після госпіталізації) відмічено збереження зміщення відламків (рис. 2, б). Виконано хірургічне втручання: остеосинтез лівої плечової кістки (рис. 2, в) запропонованим способом. Заживлення первинне, пацієнт виписаний на 10-й день після операції. Імобілізація кінцівки гіпсовою пов'язкою відбувалась протягом 1 міс. Гіпсову пов'язку 17.02.2015 знято. Обсяг рухів у ліктьовому суглобі становив: згинання — 80°, розгинання — 145°. На рентгенограмі виявлено ознаки консолидації перелому (рис. 2, г). Фіксатори видалили, призначили ЛФК лівого ліктьового суглоба. На контрольному огляді через 1 міс. згинання в ліктьовому суглобі становило 70°, розгинання — 170°, а через 2 міс. функція ліктьового суглоба відновились повністю.

Результати та їх обговорення

Після застосування наведеного способу остеосинтезу в усіх 10 випадках отримані позитивні результати лікування. Післяопераційний період перебігав без ускладнень, рана загоїлася первинним натягом. Після закінчення терміну імобілізації на контрольних рентгенограмах візуалізували ознаки формування вираженого кісткового регенерату в місці перелому. Відновлення функції ліктьового суглоба відбувалося в період до трьох місяців після зняття гіпсової пов'язки.

Вважаємо, що застосована методика має певні переваги: 1) виконання доступу через *septum intermusculare brachii mediale* дає змогу проводити

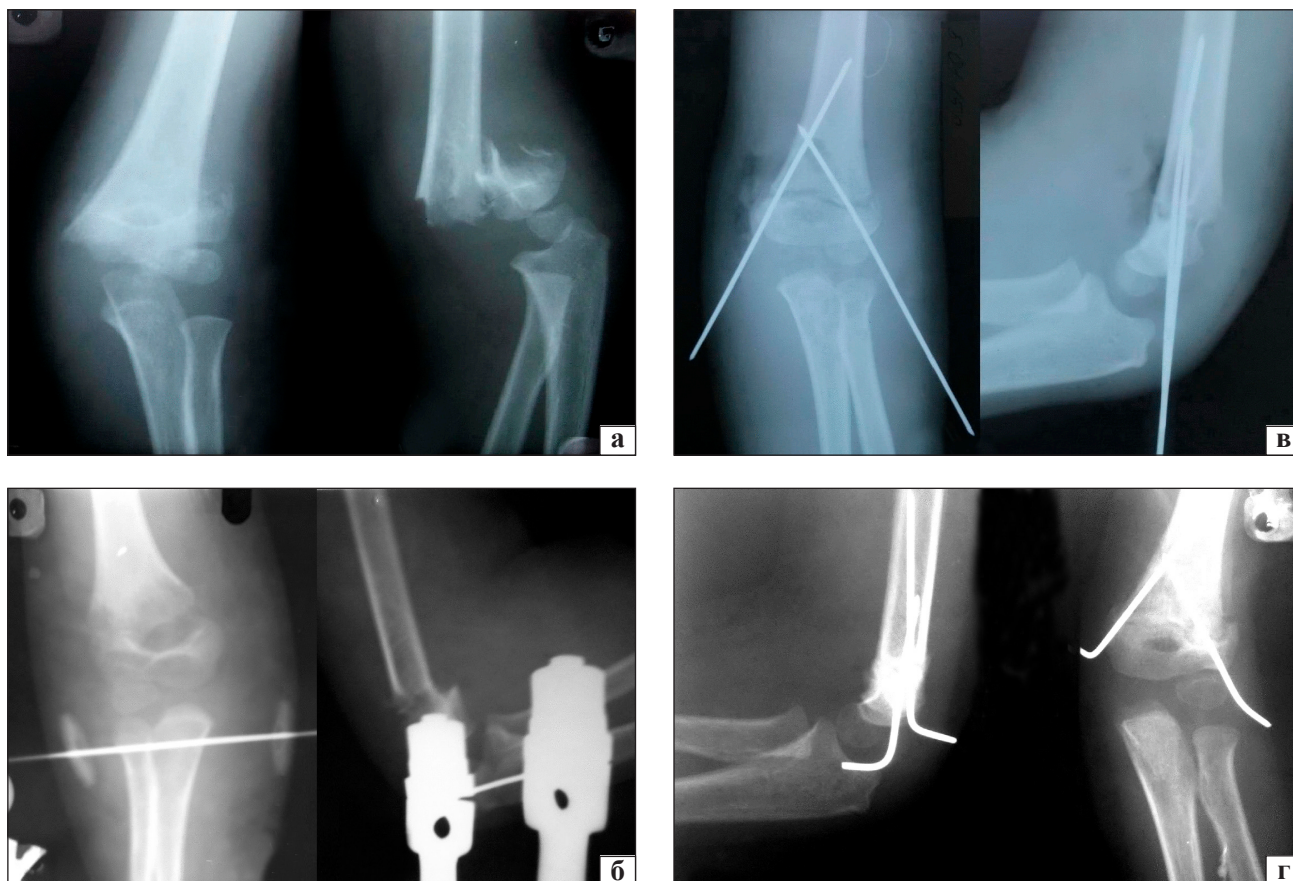


Рис. 2. Рентгенограма плечової кістки хворого Д., 6 років: а) після травми, б) контроль на 4-у добу, в) після операції, г) через місяць після операції

достатню мобілізацію центрального відламка, виводити його в рану й уникати розтину *m. brachialis* у випадках мобілізації периферійного фрагмента кістки; 2) незалежно від особливостей перелому фіксатори проводять інтрамедулярно в заданій площині та під необхідним кутом, що забезпечує стабільну фіксацію відламків ПК із анатомічним їх співставленням.

Виявлені такі особливості застосування запропонованого способу: 1) спицю проводять одним із сформованих каналів лише 1–2 рази, тому що розширюється отвір каналу і можна втратити стабільність фіксації; 2) проводити спицю ретроградно необхідно із виходом у протилежний кортиковий край, уникаючи передньої поверхні ПК, з метою забезпечення точного подальшого проведення спиці-фіксатора в периферійний відламок ПК, щоб не допустити відхилення її дорзально. Зокрема, в одному випадку через відхилення її вперед у кістковому каналі центрального відламку і подальше зміщення дорзально в периферійному було втрачено стабільність фіксації, що стало причиною проведення додаткової спиці черезшкірно ретроградно через зовнішній надвиросток.

Висновки

Застосування запропонованого способу інтрамедулярної фіксації відламків спицями Кіршнера у випадках відкритого остеосинтезу через- та надвиросткових переломів плечової кістки в дітей дає змогу досягти стабільну фіксацію відламків незалежно від площини перелому. Стабільність фіксації та відносна малоінвазивність є перевагами методу, його можна розглядати як метод вибору для хірургічного лікування через- та надвиросткових переломів плечової кістки в дітей.

Конфлікт інтересів. Автор декларує відсутність конфлікту інтересів.

Список літератури

1. Корж А. А. Повреждения костей и суставов у детей / А. А. Корж, Н. С. Бондаренко. — Харьков, 1994. — С. 146–162.
2. Ормантаев К. С. Детская травматология / К. С. Ормантаев, Р. Ф. Марков. — Алма-Ата: Казахстан, 1978. — С. 31–60.
3. Чаклин В. Д. Основы оперативной ортопедии и травматологии / В. Д. Чаклин. — М.: Медицина, 1964. — С. 327–334.
4. Порівняльна характеристики методів лікування черезвиросткових переломів плечової кістки в дітей / В. А. Дігтяр, О. І. Мохов, М. О. Камінська, Л. М. Харитонюк // Травма. — 2010. — Т. 11, № 5. — С. 483–486.
5. Мателенок Е. М. Определение показаний для оперативного

- и консервативного лечения при внутрисуставных переломах мыщелка плечевой кости / Е. М. Мателенок // Ортопедия, травматология и протезирование. — 2000. — № 4. — С. 99–104.
6. Сучасний остеосинтез при лікуванні політравми у дітей та підлітків / Я. С. Лезвінський, В. В. Векліч, С. М. Верховець, К. С. Лисицька // Травма. — 2014. — Т. 14, № 1. — С. 84–86.
 7. Климовицький В. Г. Сучасні підходи до методів лікування переломів кісток. Остеосинтез у травматології і ортопедії / В. Г. Климовицький, В. В. Варін // Травма. — 2012. — Т. 13, № 2. — С. 181–188.
 8. Лобанов Г. В. Биомеханическое обоснование устройства и способа стабильного остеосинтеза многооскольчатых переломов дистального отдела плечевой кости / Г. В. Лобанов, Д. И. Медведев, М. Ю. Карпинский // Травма. — 2013. — Т. 14, № 5. — С. 10–17.
 9. Руководство по внутреннему остеосинтезу / М. Е. Мюллер, М. Альговер, Р. Шнайдер, Х. Виллинеггер. — М.: Ad Marginem, 1996. — 750 с.
 10. Lill H. Fracture-dislocations of the elbow joint-strategy for treatment and results / H. Lill, J. Korner, T. Rose // Arch. Orthop. Trauma Surg. — 2001. — Vol. 121 (1). — P. 31–34.
 11. Paksima N. Elbow fracture-dislocations: the role of hinged external fixation / N. Paksima, A. Panchal // Bull Hosp. Jt. Dis. — 2004. — Vol. 62 (2). — P. 43–46.

DOI: <http://dx.doi.org/10.15674/0030-59872016260-64>

Стаття надійшла до редакції 18.03.2016

METHOD OF OSTEOSYNTHESIS OF TRANS- AND SUPRACONDYLAR HUMERAL FRACTURES IN CHILDREN

H. L. Boskin

Children City Clinical Hospital, Poltava. Ukraine

✉ Hryhorii Boskin, MD: boskin_hryhorii@ukr.net

ВНИМАНИЮ АВТОРОВ

В связи с тем, что журнал внесен в Перечень научных специализированных изданий, в которых могут публиковаться результаты диссертационных работ, обращаем ваше внимание на необходимость указывать на титульном листе статьи на трех языках (рус., укр., англ.) следующие сведения: 1) фамилию, имя, отчество; 2) название статьи; 3) официальное название учреждения и отдела (кафедры, лаборатории), в котором выполнена работа. Фамилия автора и учреждение, в котором он(она) работает, должны сопровождаться одним цифровым индексом.

Кроме того, на отдельном листе просим предоставить сведения о каждом из авторов: 1) фамилию, имя и отчество; 2) должность; 3) полный почтовый служебный адрес и e-mail; 4) номер служебного телефона и факса. Необходимо указать контактное лицо.

При подготовке статьи следует соблюдать правила для авторов, публикуемые в журнале и на сайте otr-journal.com.ua.