

УДК 616.741-073.7(045)

Оцінювання паравертебральних м'яких тканин за допомогою комп'ютерної томографії

А. Г. Скіданов¹, О. Г. Аврунін², М. Ю. Тимковіч², Ю. А. Змієнко³,
Л. М. Левітська³, Л. П. Міщенко³, В. О. Радченко¹

¹ ДУ «Інститут патології хребта та суглобів ім. проф. М. І. Ситенка НАМН України», Харків

² Харківський національний університет радіоелектроніки. Україна

³ МДЦ «LUX», Харків. Україна

Limited opportunities for studying of paravertebral soft tissue in living individuals are pushing to find new ways to enhance knowledge in this area. Computed tomography (CT) allows to determine radiological density of soft tissues expressing in Hausfeld units. Objective: to create a method of paravertebral muscles examination based on determination of their radiological density using computed tomography. The material of the study consists of 663 axial slices of CT scans of the lumbar spine performed in 129 adult patients and in 93 children under 21 year. For the analysis we selected 3978 samples of muscle tissue, 658 connective tissue and 663 fat one. Statistical analysis was carried out by «data mining» (Data Mining) using so-called decision tree (or classification tree, decision (classification) trees). Results: we obtained some data characterizing the highlighted regions of tissues in Hausfeld units (minimum and maximum value, standard deviation, mean and peak values). It was found that by using only one indicator one can not distinguish between muscle, connective and fat tissue. However if we assess tissues considering all the parameters of their radiological density separation becomes possible with precision up to 87.85 %. On the basis of the recognition algorithm there was created a computer program allowing to define in a muscle which was highlighted on CT axial sections of the lumbar spine an area of its cross-section, and the percentage in it muscle, connective and fat tissues. Conclusion: A computer program created significantly expands possibilities for the study of paravertebral muscles in various pathological conditions of the spine. Key words: paravertebral muscles, disorders, lumbar spine, computed tomography.

Ограниченные возможности для изучения паравертебральных мягких тканей у живых индивидуумов подталкивают к поиску новых путей, позволяющих расширить знания в этой области. Компьютерная томография позволяет определить рентгеноплотность мягких тканей, выражающуюся в единицах Хаунсфилда. Цель: создать метод исследования паравертебральных мышц на основе определения степени их рентгеноплотности с помощью компьютерной томографии. Материалом исследования послужили 663 аксиальных среза компьютерных томограмм поясничного отдела позвоночника, выполненных 129 взрослым пациентам и 93 детям. Для анализа отобрано 3 978 образцов мышечной ткани, 658 соединительной и 663 жировой. Статистическая обработка проводилась методом «Добычи данных» (Data Mining) с помощью так называемого дерева решений (или дерева классификации, decision (classification) trees). Результат: получены данные, характеризующие выделенные области тканей в единицах Хаунсфилда (минимальное и максимальное значение, стандартное отклонение, среднее значение и пиковые значения). Установлено, что с помощью только одного показателя нельзя различить мышечную, соединительную и жировую ткани между собой. Однако если оценивать ткани, учитывая все показатели их рентгеноплотности, разделение становится возможным с точностью до 87,85 %. На основе алгоритма распознавания была создана компьютерная программа, позволяющая определить в мышце, выделенной на аксиальных срезах компьютерных томограмм поясничного отдела позвоночника, площадь ее поперечного сечения и процентное содержание в ней мышечной, соединительной и жировой тканей. Вывод: созданная компьютерная программа значительно расширяет возможности для изучения паравертебральных мышц при различных патологических состояниях позвоночника. Ключевые слова: паравертебральные мышцы, заболевания, поясничный отдел позвоночника, компьютерная томография.

Ключові слова: паравертебральні м'язи, захворювання, поперековий відділ хребта, комп'ютерна томографія

Вступ

Уявлення про зміни паравертебральних м'язів поперекового відділу хребта почало формуватися наприкінці 80-х — на початку 90-х років минулого століття, що пов'язано з розвитком комп'ютерної та магнітно-резонансної томографії, зокрема програмного забезпечення до них [1–4], тому що інші можливості обстеження м'язових тканин живих осіб досить обмежені. Особлива значущість комп'ютерної томографії пов'язана з її неінвазивністю та можливістю повторного проведення [5, 6]. Ще один спосіб вивчення паравертебральних м'язів — гістографічний аналіз, який є доволі ефективним методом оцінювання ступеня дегенеративних змін м'язів. L. A. Danneels і співавт. [7] використовували для аналізу паравертебральних м'язів, зокрема вмісту в них жирової тканини, гістографічний метод за допомогою комп'ютерної томографії. Незважаючи на загальноприйнятий пріоритет магнітно-резонансної томографії для оцінювання м'язових тканин, сучасна комп'ютерна томографія також дає змогу досить точно їх оцінити. Для цього здебільшого використовують псевдокольорову техніку, що допомагає визначити кількісний вміст в м'язах жирової тканини.

Сьогодні формат DICOM є дуже поширеним, його використовує більшість розробників і виробників медичного обладнання. У форматі DICOM зберігають дані КТ-дослідження, які дають змогу перетворити зображення в значення Хаунсфілда, а також додаткову інформацію, а саме: ім'я пацієнта, вік, стать тощо. Для КТ-зображення значення кожного елемента (пікселя) співвідноситься зі значеннями Хаунсфілда.

Одиниці Хаунсфілда (Hounsfield units, HU), або коефіцієнти ослаблення рентгенівського випромінювання (m), виражають не в абсолютних величинах, а у відносних числах, нормованих по відношенню до m води. Число Хаунсфілда для води становить 0 HU. Згідно з науковою літературою, КТ-щільність менше ніж -150 HU характерна для газу, для жирової тканини вона становить приблизно -100 HU (± 20 HU), м'язових тканин 20 – 50 HU, для змішаних тканин — в середньому приблизно -15 HU [8]. За іншою інформацією, ступінь ослаблення для жирової тканини становить від -30 до -120 HU, для м'язових тканин — 30 – 70 HU. Коефіцієнти ослаблення кісткової тканини зазвичай перевищують $+100$ HU і можуть досягати $+2000$... $+4000$ HU [7, 9].

На підставі представлених у науковій літературі даних щодо рентгенощільності тканин [7–9] ми створили комп'ютерну програму, за допомогою

якої можна виділяти на спіральній комп'ютерній томограмі контури м'язів та визначати процентні співвідношення жирової, сполучної, м'язової тканини виділеної ділянки м'язів.

Кількісне співвідношення цих значень може бути представлено у вигляді гістограми. Кожному діапазону значень відповідає стовпчик, який відображає частоту влучення значень у діапазон (повітря — менше ніж -150 HU — чорний, жир від -140 до -10 HU — жовтий, сполучна тканина від 60 до 100 HU — синій, м'язова тканина від 10 до 60 HU — червоний, кістка більше ніж $+100$ HU — білий).

Однак під час аналізу даних, отриманих у результаті вимірювань, на підставі діапазонів рентгенощільності було виявлено значні невідповідності з реальністю. Це змусило нас провести власне дослідження з метою визначення ступеня рентгенопоглинання для кожного виду тканини.

Матеріал та методи

На аксіальних зрізах комп'ютерних томограм окружністю діаметром 7 – 10 мм виділяли ділянки всіх паравертебральних м'язів на трьох рівнях за можливості у місцях, візуально вільних від сполучної та жирової тканин. Так само виділяли ділянки жирової тканини в зоні підшкірної жирової клітковини і сполучної — в ділянці надостової зв'язки, якщо це було можна (рис. 1). Досліджено 663 аксіальних зрізи 129 дорослих пацієнтів і 93 дитини. Для аналізу відібрано $3\,978$ зразків м'язової тканини, 658 сполучної та 663 жирової.

Статистичну обробку проводили методом добування даних (Data Mining) [11–17] за допомогою так званого дерева рішень (або дерева класифікації, decision (classification) trees).

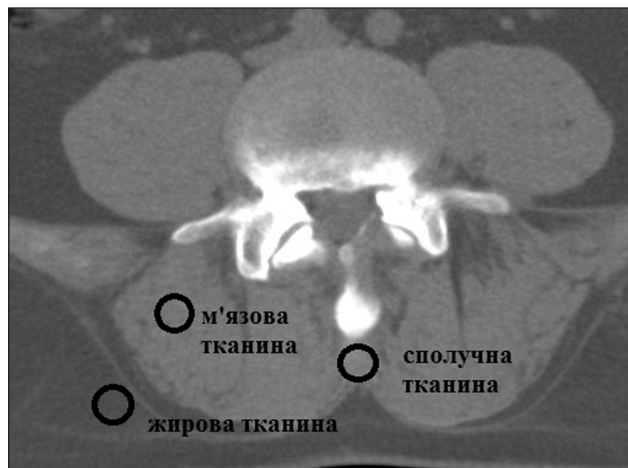

Рис. 1. КТ-скан із виділеними в комп'ютерній програмі ділянками жирової тканини в зоні підшкірної жирової клітковини і сполучної в ділянці надостової зв'язки, м'язової тканини в ділянці *m. erector spinae*

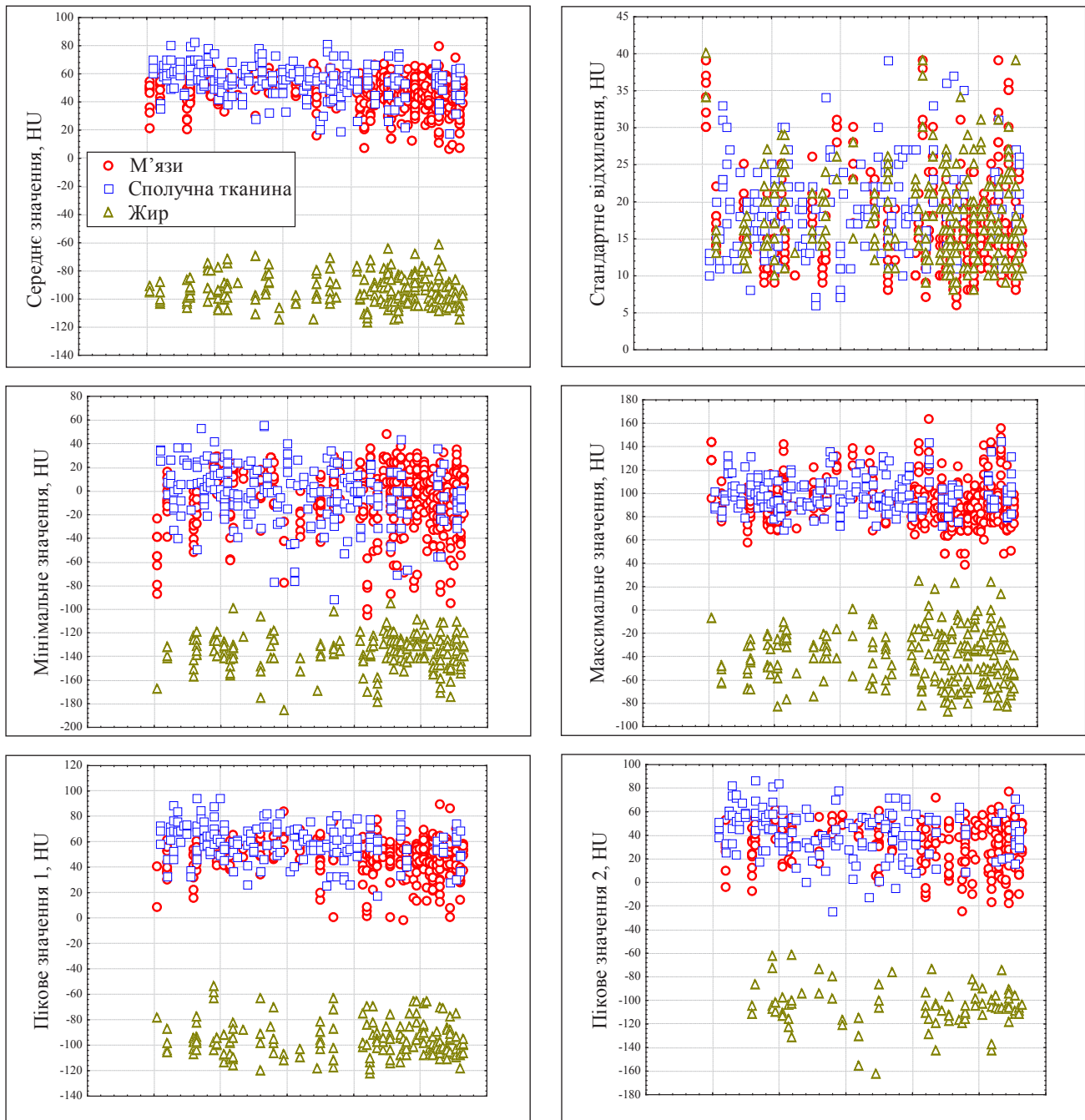


Рис. 2. Графіки розсіювання показників рентгенощільності м'язової, жирової та сполучної тканин за Хаунсфілдом

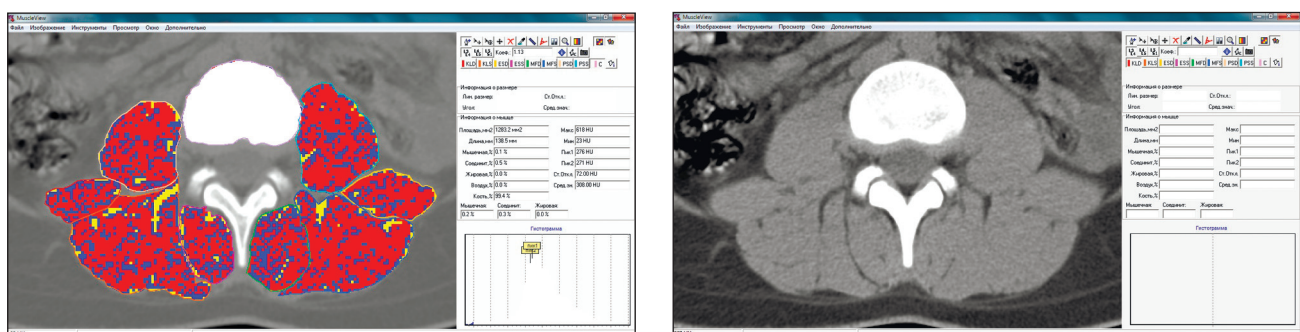


Рис. 5. Приклад визначення типу тканин у виділених на аксіальних зрізах комп'ютерних томограмах хребта, ділянках м'язів; газ — чорний колір, жирова тканина — жовтий, сполучна — синій, м'язова — червоний, кісткова — білий

ЖИР					М'ЯЗИ				
- 117	[- 102	- 97	- 88]	- 62	6	[41	49	54]	79
					СПОЛУЧНА ТКАНИНА				
					17	[49	56	62]	82

Рис. 3. Розподіл значень рентгенощільності тканин. По краях — мінімум і максимум, середина — медіана, в квадратних дужках — нижній і верхній кватилі

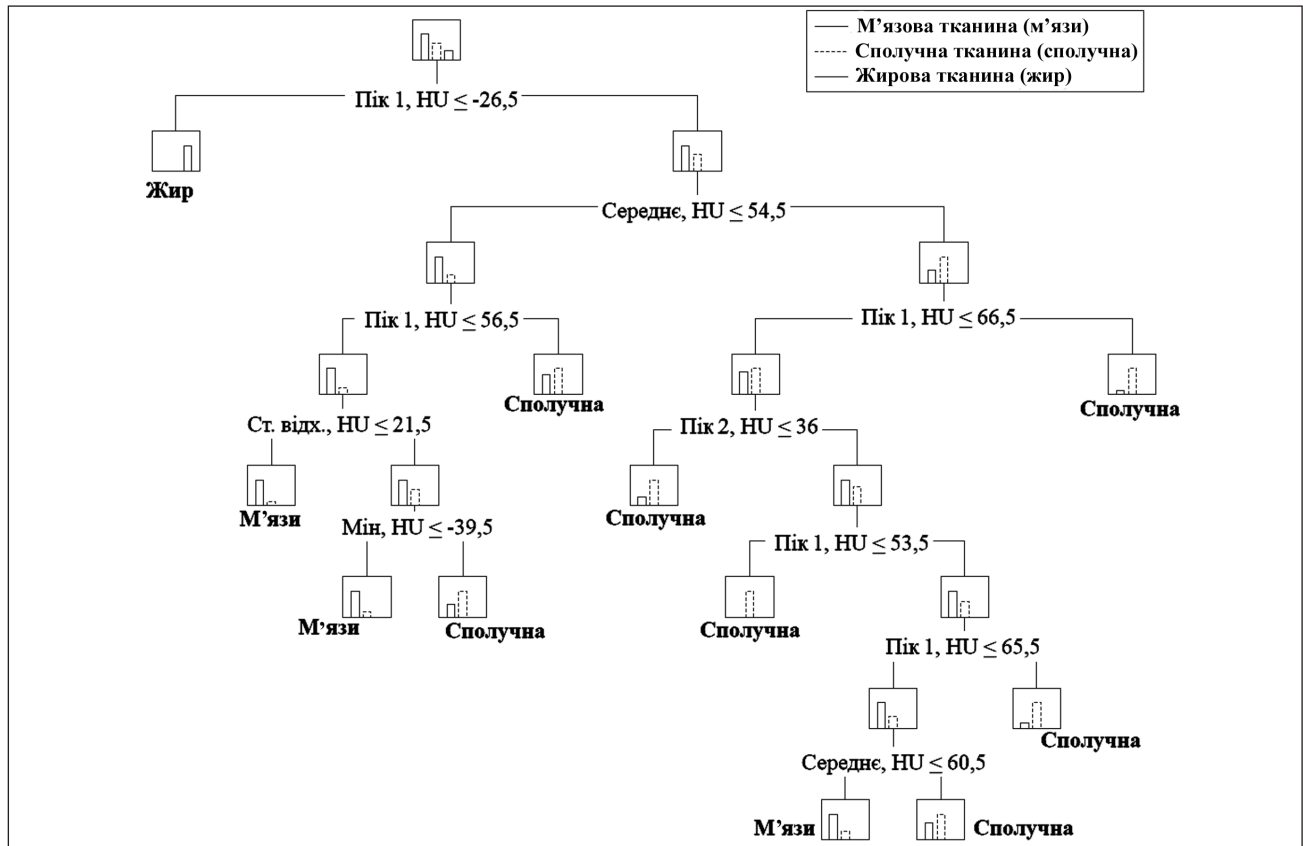


Рис. 4. Дерево рішень (decision trees) — структурований алгоритм послідовного визначення типу тканин за кількома різними параметрами їх рентгенощільності за Хаунсфілдом

Результати та їх обговорення

У результаті аналізу отримані дані, які характеризують обрані регіони в одиницях Хаунсфілда (мінімальне і максимальне значення, стандартне відхилення, середнє значення, пікові значення), на підставі яких побудовано графіки розсіювання (рис. 2). З них видно, що за жодним з окремих параметрів рентгеновської щільності (HU) неможливо розрізнити три зазначених види тканини. При цьому за кожним із наявних параметрів (крім мінімуму і стандартного відхилення) можна виділити діапазони, які відрізняють жирову тканину від сполучної і м'язової. Проте діапазони, які дали б змогу відокремити з прийнятною точністю м'язову тканину від сполучної, встановити не вдалося.

Отриманий розподіл значень майже збігається з діапазонами, представленими в літературних

джерелах, однак понад 75 % середніх значень щільності сполучної тканини лежать у діапазоні, характерному також і для м'язів (рис. 3). Цей факт зумовив необхідність створити складнішу (багатовимірну) математичну модель визначення типу тканини, яка використовувала б не один показник (наприклад тільки середню рентгенощільність), а їх комбінацію. Результатом чого і стало дерево рішень як структурований алгоритм послідовного визначення типу тканин за кількома різними параметрами, на підставі яких тип тканини визначається з точністю 87,85 % (рис. 4). Приклад результату роботи комп'ютерної програми, побудованої на основі дерева рішень, представлено на рис. 5. Перевагою цієї програми перед відомими світовими зразками стала можливість визначити не тільки жирову, а й м'язову та сполучну тканини [18].

Висновки

Рентгенощільність м'язової та сполучної тканини, яку вимірюють за допомогою комп'ютерної томографії в одиницях Хаунсфілда, дуже схожа. Щоб розрізнити м'язову, сполучну та жирову тканини необхідно враховувати середнє, мінімальне, максимальне значення та стандартне відхилення показників рентгенощільності цих тканин. Створена комп'ютерна програма значно розширює можливості для вивчення паравертебральних м'язів за умов різноманітних патологічних станів хребта.

Список літератури

1. Computed tomography of the human skeletal muscular system / J. A. Bulcke, J. L. Termote, Y. Palmers, D. Crolla // *Neuroradiology*. — 1979. — Vol. 17. — P. 127–136.
2. Haggmark T. Cross-sectional area of the thigh muscle in man measured by computed tomography / T. Haggmark, E. Jansson, B. Svane // *Scand. J. Clin. Lab. Invest.* — 1978. — Vol. 38. — P. 355–360.
3. Maughan R. J. Muscle strength and cross-sectional area in man: a comparison of strength-trained and untrained subjects / R. J. Maughan, J. S. Watson, J. Weir // *Br. J. Sports Med.* — 1984. — Vol. 18. — P. 149–157.
4. Comparison of CT scan muscle measurements and isokinetic trunk strength in postoperative patients / T. G. Mayer, H. Vanharanta, R. J. Gatchel [et al.] // *Spine*. — 1989. — Vol. 14. — P. 33–36.
5. CT imaging of trunk muscles in chronic low back pain patients and healthy control subject / L. A. Danneels, G. G. Vanderstraeten, D. C. Cambier [et al.] // *Eur. Spine J.* — 2000. — Vol. 9. — P. 266–272.
6. Reliability of computed tomography measurements of paraspinal muscle cross-sectional area and density in patients with chronic low back pain / A. Keller, R. Gunderson, O. Reikeras [et al.] // *Spine*. — 2003. — Vol. 28, № 13. — P. 1455–1460.
7. Габуния Р. И. Клиническая рентгенодиагностика. Руководство в 5 т. / Р. И. Габуния, Г. А. Зубовский // Радионуклидная диагностика. Компьютерная томография / Под ред. Г. А. Зедгенидзе. — М.: Медицина, 1985. — Т. 4. — 368 с.
8. Прокоп М. Спиральная и многослойная компьютерная томография. Учебное пособие в 2 т. / М. Прокоп, М. Галанский; пер. с англ.; под ред. А. В. Зубарева, Ш. Ш. Шотемора. — М.: МЕДпресс-информ, 2006. — Т. 1. — 416 с.
9. Тюрин И. Е. Компьютерная томография органов грудной полости / И. Е. Тюрин. — СПб.: ЭЛБИ-СПб., 2003. — 371 с.
10. Fayhad U. From Data Mining to Knowledge Discovery in Databases / U. Fayhad, G. Piatetsky-Shapiro, P. Smyth // *AI Magazine*. — 1996. — Vol. 17, № 3. — P. 37–54, doi: 10.1609/aimag.v17i3.1230.
11. Методы и модели анализа данных: OLAP и Data Mining / [А. А. Барсегян, М. С. Куприянов, В. В. Степаненко, И. В. Холод]. — СПб: БХВ-Петербург, 2004. — 336 с.
12. Диагностика первичной открытоугольной глаукомы с помощью метода инфракрасной спектрометрии / И. Б. Алексеев, Г. М. Зубарева, С. А. Сильченко, А. В. Алексеев // *Глаукома*. — 2010. — № 4. — С. 19–24.
13. Прогнозирование результатов эндовенозной лазерной облитерации у пациентов разных возрастных групп / Е. В. Шайдаков, В. Л. Булатов, Е. А. Илюхин [и др.] // *Новости хирургии*. — 2013. — № 2, Т. 21. — С. 61–68.
14. Прогнозирование тяжести течения гипертонической болезни у больных сахарным диабетом 2-го типа методом «деревьев классификации» / С. Н. Коваль, Е. С. Першина, Т. Г. Старченко, А. В. Арсеньев // *Экспериментальная і клінічна медицина*. — 2013. — № 3 (60). — С. 41–45.
15. Метод прогнозирования эффективности восстановительного лечения на основе дерева решений / А. А. Зайцев, Е. Ф. Левицкий, И. А. Ходашинский [и др.] // *Вопросы курортологии, физиотерапии и лечебной физической культуры*. — 2010. — № 5. — С. 35–38.
16. Елисеева Л. Н. Классификация больных, страдающих хронической сердечной недостаточностью методом «деревья классификации» / Л. Н. Елисеева, А. А. Халафян, С. Г. Сафонова // *Успехи современного естествознания*. — 2006. — № 11. — С. 16–18.
17. Система интеллектуального анализа данных для прогнозирования результатов хирургического лечения атеросклероза [Электронный ресурс] / К. В. Рудаков, К. В. Воронцов, М. Р. Кузнецов [и др.]. — Режим доступа: http://www.e-exro.ru/docs/sem/vc_ras.pdf (дата обращения: 21.08.2014).
18. Радченко В. А. Оценка состояния паравертебральных мышц поясничного отдела позвоночника с помощью компьютерной томографии (обзор литературы) / В. А. Радченко, А. Г. Скиданов, Ю. А. Змиенко [и др.] // *Ортопедия, травматология и протезирование*. — 2013. — № 4. — С. 128–133, doi: <http://dx.doi.org/10.15674/0030-598720134128-133>.

DOI: <http://dx.doi.org/10.15674/0030-59872015361-65>

Статья поступила в редакцию 17.08.2015

ASSESSMENT OF PARAVERTEBRAL SOFT TISSUES USING COMPUTED TOMOGRAPHY

A. G. Skidanov¹, A. G. Avrunin², M. Yu. Tymkovych², Yu. A. Zmiyenko³, L. M. Levitskaya³,
L. P. Mischenko³, V. O. Radchenko¹

¹ SI «Sytenko Institute of Spine and Joint Pathology National Academy of Medical Science of Ukraine», Kharkiv

² Kharkiv National University of Radio Electronics. Ukraine

³ MDC «LUX», Kharkiv. Ukraine