

## ХРОНІКА

УДК 616.72-089.843:005.745](477)

### Науково-практична конференція з міжнародною участю «Ревісійне ендопротезування великих суглобів: сучасний стан та перспективи вирішення проблем»

12–13 березня 2015 року під егідою Міністерства охорони здоров'я України, Національної академії медичних наук України та Української асоціації ортопедів-травматологів відбулася науково-практична конференція з міжнародною участю «Ревісійне ендопротезування великих суглобів: сучасний стан та перспективи вирішення проблем» («Буковель», с. Полянція, Івано-Франківська область).

У заході взяли участь понад 190 фахівців у галузі ендопротезування з України, Німеччини, Польщі, Чехії, Азербайджану, Білорусі, Киргизстану, Молдови. Учасники мали можливість обмінятися досвідом, представити результати своєї роботи та проведених досліджень, обговорити найактуальніші питання ревісійного ендопротезування, розглянути причини, генезис ускладнень та показання до ревісійного ендопротезування в пацієнтів і запропонувати шляхи їх вирішення. Світова спільнота науковців відзначила щорічне зростання кількості пацієнтів, які потребують ревісійного хірургічного втручання.

Конференцію відкрив президент Всеукраїнського громадського об'єднання «Українська асоціація ортопедів-травматологів», директор ДУ «Інститут патології хребта та суглобів ім. проф. М. І. Ситенка НАМН України» професор Корж Микола Олексійович. Із вітальним словом до учасників звернувся почесний президент асоціації директор ДУ «Інститут травматології та ортопедії НАМН України» академік Гайко Георгій Васильович, головний ортопед-травматолог МОЗ України, віце-президент асоціації професор Страфун Сергій Семенович та представник МОЗ України, заступник начальника управління надання медичної допомоги дорослим Комаров Михайло Петрович.

Учасники конференції підтримали та затвердили розроблений провідними фахівцями країни «Клінічний протокол первинного ендопротезування кульшового суглоба» (текст подається на с. 139).

Наукова програма конференції містила три пленарні засідання. Перший день конференції (два пленарні засідання) був присвячений ревісійному ендопротезуванню кульшового суглоба в умовах асептичної та септичної нестабільності. Перед учасниками з доповідями виступили провідні українські спеціалісти: професор Лоскутов О. Є., професор Філіпенко В. А., професор Вирва О. Є., професор Анкін М. Л., професор Полулях М. В., доктор медичних наук Торчинський В. П., кандидат медичних наук Сулима О. М., кандидат медичних наук Мезенцев В. О., Бондар В. К., Козак Р. А.

Доповідь професора Філіпенка В. А. викликала жваву дискусію у слухачів щодо проблеми виникнення металозу та ревізії головки ендопротезу. Професор Герасименко С. І. порушив питання доцільності видалення біоплівки ендопротеза під час санації, що знайшло відображення у наступних доповідях професорів Лоскутова О. Є. та Грицяца М. П.

Широке обговорення виконання первинного цементного ендопротезування в септичних умовах із використанням кісткового цементу з антибіотиком ініціював професор Вирва О. Є. доповіддю «Можливості використання цементних спейсерів з антибіотиками у двохетапному септичному ревісійному ендопротезуванні кульшового суглоба».

Досвідом ревісійного ендопротезування кульшового суглоба у своїх країнах поділились професор Ян Блах (Польща), професор Евальд Герінг (Німеччина), професор Павло Ваврік (Чехія), доктор медичних наук Олдріх Васт (Чехія), професор Євген Клейн (Німеччина), доцент Ейсмонт О. Л. (Білорусь), професор Бецішор А. В. (Молдова).

Особливу зацікавленість викликали доповіді німецьких фахівців — професора Евальда Герінга «Ускладнення після ендопротезування кульшового суглоба» та професора Євгена Клейна «Власний досвід ревісійного протезування кульшового суглоба модульними системами в разі кісткових дефектів кульшової западини і проксимального відділу стегна».

На третьому пленарному засіданні (2-й день конференції) розглянуто ревісійне ендопротезування колінного суглоба та мегаендопротезування великих кістково-суглобових дефектів.

Доктор медичних наук, професор Аркадіус Білецькі (Польща) відкрив засідання доповіддю про особливості планування ревісійного ендопротезування колінного суглоба та проведення передопераційної діагностики.

З великою зацікавленістю учасники прослухали та обговорили доповідь колеги з Білорусі, доцента Бенька О. Н., у якій він проаналізував диференційований підхід до хірургічного лікування гонартрозу.

Професор Коструб О. О. відзначив змістовну доповідь професора Лоскутова О. Є. щодо підходів до ревісійного ендопротезування колінного суглоба та предикторів можливих ускладнень.

Про власний досвід мегаендопротезування для заміщення великих кістково-суглобових дефектів різного генезу, а також про тактику двохетапного ендопротезування колінного суглоба в умовах септичного артриту розповів професор Вирва О. Є. Високу зацікавленість до представлених доповідачем результатів виявили як іноземні, так і вітчизняні спеціалісти.

Важливі теоретичні аспекти ендопротезування колінного суглоба представив учасникам професор Зазірний І. М. Доповіді доктора медичних наук Ейсмонта О. Л. (Білорусь) та кандидата медичних наук Колова Г. Б. були присвячені особливостям ревісійного ендопротезування колінного суглоба в умовах септичної нестабільності. Про особливості застосування керамічних компонентів у ендопротезах розповів представник компанії «СeramTec» доктор Фолькер Атцродт (Німеччина).

Кожна доповідь викликала в учасників жваву полеміку, вони обмінювались думками та обговорювали нагальні питання. Активну участь у дискусії брали професор Калашніков А. В., професор Радомський О. А., кандидат медичних наук Бабко А. М., ортопед-травматолог вищої категорії Жупанін Ю. С., представники Киргизії та Азербайджану професор Анаркулов Б. та кандидат медичних наук Насиров У. І.

У завершальному виступі професор Корж М. О. висловив щире подяку всім доповідачам та учасникам конференції, відзначив високу актуальність розглянутих питань і важливість обміну науковим досвідом між іноземними та українськими фахівцями як у первинному, так і в ревізійному ендопротезуванні великих суглобів, підкреслив необхідність проведення заходів такого рівня, а також важливість постійних дискусій між фахівцями, що неодмінно позитивно впливатиме на стан та рівень ендопротезування в Україні.

За підсумками конференції учасники одногослосно прийняли резолюцію, положення якої наводимо нижче.

Актуальність проблеми ендопротезування кульшового та колінного суглобів в Україні збільшується з кожним роком. Така ситуація пояснюється, з одного боку, старінням населення, збільшенням кількості хворих із тяжкими дегенеративно-дистрофічними ураженнями суглобів, а з іншого — високою вартістю імплантаційних систем іноземного виробництва та недостатньою кількістю і якістю сучасних вітчизняних ендопротезів, що значно обмежує їх застосування.

Для забезпечення громадян України висококваліфікованою медичною допомогою в галузі ревізійного ендопротезування та з метою поширення впровадження цих технологій у різних регіонах України учасники конференції ухвалили резолюцію:

1. Вирішення організаційно-методичних та науково-практичних завдань з ревізійного ендопротезування покласти на провідні центри України (Київ, Харків, Дніпропетровськ).

2. Звернути увагу всіх хірургів-ендопротезистів на діагностику нестабільності компонентів ендопротеза, особливо на початкових етапах її формування, з метою своєчасного надання допомоги цій категорії хворих з мінімальними витратами.

3. Ретельно виконувати диференційну діагностику між септичною та асептичною нестабільністю компонентів ендопротеза з використанням лабораторних мікробіологічних та серологічних методів.

4. Під час виконання ревізії з приводу асептичної нестабільності за можливості віддавати перевагу використанню безцементних конструкцій. За наявності дефектів рекомендувати виконувати пластику кістковими авто- або алотрансплантатами, використовуючи чашки з покриттям із трабекулярного металу або ацетабулярні безцементні чашки великих розмірів «jumbo cup» із отворами для гвинтів та антипротрузійні конструкції (Мюллера, Бурш-Шнайдера тощо). Операцію виконувати в один етап.

5. У разі проведення ревізії з приводу септичної нестабільності під час планування реендопротезування доцільно виконувати двохетапну операцію, а саме:

І етап — видалення нестабільної конструкції з обов'язковим ретельним дебридментом, використанням цементних антибіотиковмісних спейсерів та проведенням антибіотикотерапії (впродовж 4–6 тижнів) для досягнення повної ремісії.

ІІ етап — реендопротезування з використанням адекватної до анатомічних особливостей та наявних дефектів конструкції (під час проведення передопераційних лабораторних мікробіологічних та серологічних методів, які свідчать про відсутність інфекції в місці хірургічного втручання).

6. У випадку проведення ревізії з приводу ранньої глибокої перипротезної інфекції (до 4 тижнів від моменту втручання) намагатися виконати операцію в один етап із ретельним дебридментом прилеглих тканин, промиванням, обов'язковою заміною вкладиша й головки кульшового суглоба або вкладиша колінного суглоба та збереженням ендопротеза.

7. Оскільки в Україні близько 10 % операцій припадає на ревізійне ендопротезування, а вартість його в 3–4 рази перевищує первинне ендопротезування (в основному за рахунок вартості ревізійної конструкції) доручити Головному позаштатному спеціалісту ортопеду-травматологу МОЗ України професорові Страфуну С. С. звернутися в профільне міністерство з пропозицією включити в тендерні закупівлі ревізійні конструкції з витратою до 30 % бюджету на їх придбання у зв'язку з високою вартістю і неможливістю більшості пацієнтам придбати ендопротези за власні кошти.

8. Обласним спеціалістам і керівникам закладів післядипломної освіти звернути увагу лікарів-хірургів на необхідність проведення профілактики нестабільності ендопротезів шляхом суворого дотримання технології первинного ендопротезування та безперервного удосконалення хірургічної техніки.

9. Надавати медичну допомогу всім хворим із важкими клінічними випадками в провідних центрах ендопротезування або спеціалізованих закладах за участю фахівців провідних центрів.

10. За наявності великих кістково-суглобових дефектів, які утворюються після видалення нестабільних ендопротезів або кісткових пухлин, використовувати за індивідуальними показаннями модульні системи ревізійних або пухлинних ендопротезів як безцементної, так і цементної фіксації. У разі заміщення кістково-суглобових дефектів на фоні інфекційних ускладнень проводити етапні операційні втручання з використанням спейсерів з двома антибіотиками для стійкого досягнення ремісії запального процесу.

11. Доручити головному позаштатному спеціалісту МОЗ України професорові Страфуну С. С. довести до відома обласних фахівців інформацію про необхідність дотримання рекомендованого клінічного протоколу первинного ендопротезування кульшового суглоба.

*О. О. Коструб (м. Київ)*

## Рекомендований клінічний протокол первинного ендопротезування кульшового суглоба\*

Тотальне ендопротезування є одним з найефективніших методів лікування ушкоджень та захворювань кульшового суглоба. Цей метод почав розвиватись у середині минулого сторіччя і сьогодні широко застосовується в економічно розвинутих країнах. Це пояснюється високою ефективністю хірургічних втручань — хворі водночас позбавляються болю, кульгавості, хибних установок та вкорочення кінцівки, відновлюються втрачені рухи в суглобі та працездатність.

У світі з різних матеріалів для безцементного та цементного кріплення виготовляють велику кількість різноманітних конструкцій тотальних ендопротезів кульшового суглоба. Існують конструкції ніжки та чашки ендопротезів зі сплавів титану, головки — зі сплаву кобальт-хрому чи кобальт-хром-молібдену або з кераміки, втулки — із поліетилену або кераміки. Рідше використовують імплантати з великою металеву головою та металеву чашею. Пара тертя «метал – поліетилен» або «кераміка – поліетилен» є найпоширенішою. Конструкції ендопротезів постійно вдосконалюють.

Ендопротезування кульшового суглоба належить до планових складних хірургічних втручань, які потребують достатньої кваліфікації і досвіду хірурга, а також необхідного медичного обладнання, декількох типів конструкцій ендопротезів та інструментарію.

### *Показання до тотального ендопротезування кульшового суглоба*

- деформівний коксартроз III–IV стадії (за класифікацією J. H. Kellgren та J. S. Lawrence);
- диспластичний коксартроз III–IV стадії;
- асептичний некроз головки стегнової кістки III–IV стадії;
- фіброзний або кістковий анкілоз кульшового суглоба в хибній установці або зі стійким больовим синдромом;
- тяжке ураження кульшових суглобів за умов ревматоїдного поліартриту та інших системних захворювань сполучної тканини (за класифікацією Склярєнка – Стецули, 1971);
- коксартроз III–IV стадій за хвороби Бехтерева;
- несправжні суглоби та застарілі переломи шийки стегнової кістки;
- переломи головки стегнової кістки;
- переломи шийки стегнової кістки в осіб старших за 60 років або з вираженим системним остеопорозом;
- субкапітальні переломи шийки стегнової кістки у хворих молодого віку;
- застарілі переломовивихи в кульшовому суглобі;
- застарілі переломи кульшової западини;
- післятравматичні коксартрози III–IV стадії зі стійким больовим синдромом;
- онкологічні ураження кульшового суглоба;
- наслідки вилікуваних інфекційних та інших запальних захворювань суглоба.

### *Противопоказання до тотального ендопротезування кульшового суглоба*

- специфічні інфекційні ураження кульшового суглоба;
- гострі інфекційні запальні захворювання;
- хронічні запальні процеси кульшового суглоба в стадії загострення;
- остеомієліт у ділянці стегнової або тазової кісток;

- прогресована гетеротопічна осифікація в ділянці ураженого суглоба;
- нейрогенні артропатії;
- спастичні паразези нижніх кінцівок;
- гострі захворювання судин нижніх кінцівок;
- тяжка супутня соматична патологія, через яку неможливо виконати операцію і яка не піддається корекції;
- психічні захворювання, які не підлягають корекції.

### *Відносні протипоказання до тотального ендопротезування кульшового суглоба*

- хронічні запальні процеси та вогнища інфекції в організмі;
  - ожиріння III ступеня;
  - онкологічні захворювання в стадії декомпенсації;
  - незрілість скелета.
- Підготовка хворого до операції ендопротезування кульшового суглоба:

- клініко-рентгенологічне обстеження з метою виявлення гострих запальних процесів в організмі та визначення функціонального стану серцево-судинної та легеневої систем, за показаннями проведення ендоскопічних досліджень кишкового тракту та обстеження урогенітальної системи;
- виконання телерентгенометричних досліджень для визначення розмірів та анатомічних особливостей кульшового суглоба;
- визначення ступеня остеопенії та остеопорозу (рентгенометричні, біохімічні, денситометричні дослідження);
- у разі виявлення негативних факторів ризику хворому до операції ендопротезування необхідно надати додаткові консультації та лікувати за участю профільних спеціалістів.

### *Вибір конструкції та типу фіксації ендопротеза*

Вибір конструкції та типу фіксації ендопротеза для первинного ендопротезування кульшового суглоба залежить від:

- стану кісткової тканини (наявності остеопенії та остеопорозу, що може вплинути на стабільність фіксації чашки ендопротеза в кульшовій западині та ніжки ендопротеза в каналі стегнової кістки);
- анатомії кульшової западини;
- форми каналу стегнової кістки;
- наявності змін та дефектів стінок кульшової западини та проксимального відділу стегнової кістки.

### *Вибір способу фіксації компонентів ендопротеза*

Вік не має вирішального значення під час вибору типу фіксації ендопротеза. У молодих пацієнтів може бути остеопороз, а в пацієнтів віком понад 70 років — нормальний стан кісткової тканини.

Перевагу надавати безцементній фіксації. Цементну фіксацію ендопротеза застосовувати у разі остеопорозу та в пацієнтів віком понад 70 років. Можливий вибір гібридного ендопротезування — прямого (цементна чашка ендопротеза та безцементна ніжка) або зворотного (безцементна чашка ендопротеза та цементна ніжка). Гібридні конструкції використовувати у випадках хорошого стану стегнової кістки та незадовільного кульшової западини або навпаки, коли неможливо застосувати ніжку

\* Клінічний протокол, затверджений на науково-практичній конференції «Ревізієне ендопротезування великих суглобів: сучасний стан та перспективи вирішення проблем» 12 березня 2015 р.

безцементної фіксації через деформацію та дефекти стегнової кістки на фоні нормальної щільності кісткової тканини кульшової западини. Однополюсні біполярні ендопротези кульшового суглоба з подвійною сферою рекомендувати для лікування хворих із переломами шийки стегнової кістки віком понад 75 років.

Уніполярні конструкції ендопротезів можна застосовувати тільки в пацієнтів після 80 років із значними обмеженнями в пересуванні, не пов'язаними з ураженням суглобом.

#### *Стегновий компонент ендопротеза*

Для визначення необхідності використання кісткового цементу для фіксації стегового компонента використовувати денситометрію, за неможливості — тест, який розробили Л. Споторно та С. Романьолі (1993). Тест складається з декількох критеріїв: стать, вік, індекс Сингха (1970), морфологічно-корковий індекс (МКІ), показники оцінюють у балах. Залежно від суми балів визначати вид ендопротезування (таблиця).

Індекс Сингха відтворює сім стадій остеопорозу проксимального відділу: VII (норма) — густа дрібна сітка трабекул по всій головці, шийці та вертлюговій ділянці стегнової кістки, без зон просвітлення; VI — зниження щільності трикутника Варда (нижній трикутник шийки, обмежений дугою Адамса, головкою стегнової кістки та великим вертлюгом), у трикутнику є окремі трабекули; V — трикутник Варда без будь-яких включень, структура додаткових трабекул неповна або зникла зовсім; IV — структура додаткових трабекул повністю зникає; III — часткове зникнення дугоподібних трабекул; II — майже повне зникнення дугоподібних трабекул; I — у головці, шийці та вертлюговій ділянці відсутня трабекулярна структура.

Морфологічний корковий індекс (МКІ) стегнової кістки складається з двох розмірів, які визначають за стандартними рентгенограмами і розраховують за формулою:

$$\text{МКІ} = \text{СД/АВ}, \quad (1)$$

де СД — відстань між зовнішнім краєм латерального та медіального коркового шару на рівні найбільшого виступу малого вертлюга; АВ — діаметр кістковомозкового каналу на відстані 7 см дистальніше СД.

Якщо сума балів від 0 до 4, рекомендувати безцементне ендопротезування; 5 балів — можливе цементне або безцементне ендопротезування; перевищує або дорівнює 6 — цементне ендопротезування.

#### *Ацетабулярний компонент ендопротеза*

Вибір конструкції та способу фіксації ацетабулярного компонента ендопротеза залежить в основному від стану кісткової тканини (ступінь остеопорозу) та наявності дефектів кульшової западини.

Дефекти кульшової западини за типом поділяють на сегментарні, порожнинні, комбіновані та з порушенням безперервності тазового кільця; за локалізацією — периферичні (передня, верхня, задня стінки) та центральні (медіальна стінка) (за класифікацією J. A. D'Antonio і співавт., 1989).

Дефекти стегнової кістки можуть бути:

- диспластичного генезу;
- післятравматичні;

- у результаті розвитку захворювання (запальні захворювання кульшового суглоба — хронічні реактивні артрити, ревматоїдний артрит, анкілозивний спондилоартрит тощо);
- ятрогенні, обумовлені різноманітними попередніми втручаннями на кульшовому суглобі.

У разі збереження анатомії та нормальної мінеральної щільності кісткової тканини кульшової западини у хворих різних вікових груп рекомендовано використання чашки безцементної фіксації («press-fit» або гвинтової).

За умов збереження анатомії кульшової западини на фоні остеопорозу треба використовувати чашки цементної фіксації.

У випадку порушення анатомії кульшової западини та наявності дефектів стінок у хворих молодого та середнього віку рекомендовано застосовувати чашки безцементної фіксації («press-fit» або гвинтової) та кісткову пластику дефектів кульшової западини.

За умов порушення анатомії кульшової западини та наявності дефектів стінок у хворих похилого віку з остеопорозом перевагу надавати чашкам цементної фіксації, кістковій пластичі, пластичі за допомогою армування кісткового цементу гвинтами, використанню антипротрузійних кілець (типу Мюллера) та кісткової пластичі.

У разі вираженого остеопорозу кульшової западини зі збереженням її анатомії доцільно використовувати антипротрузійні кільця (типу Мюллера) та кісткову або іншу пластику. У деяких випадках у разі значних дефектів стінок кульшової западини, наприклад за наслідків перелома-вивихів кульшового суглоба, виникає необхідність використання антипротрузійного кільця Бурш-Шнайдера. У разі значної втрати кісткової тканини, коли контакт із западиною менший ніж 60–70 %, рекомендувати використовувати конструкції з трабекулярною поверхнею та кістковою пластикою або аугментами для заміщення дефектів. У деяких випадках у хворих молодого віку можна застосовувати цементну западину, однак це потрібно чітко обґрунтувати.

#### *Вибір оптимальної моделі стегового компонента безцементної та цементної фіксації ендопротеза кульшового суглоба*

Вибір конструкції стегового компонента ендопротеза кульшового суглоба залежить від форми кістковомозкового каналу, стану кісткової тканини (ступінь остеопорозу) та наявних дефектів проксимального відділу стегнової кістки.

Під час планування безцементного ендопротезування кульшового суглоба необхідно обирати стеговий компонент, який забезпечує первинну та відстрочену стабільність фіксації ендопротеза.

Залежно від рівня фіксації розрізняють стегові компоненти проксимального, проміжного та дистального типів. З метою покращення стабільності ніжки існують спеціальні особливості дизайну — борозенки, жолобки, щілинні отвори тощо. Застосування кожного типу фіксації необхідно обґрунтувати. Найкращим ендопротезом вважати такий, після імплантації якого створюються умови для оптимального розподілу навантажень. Одним із головних моментів є адекватний підбір типу фіксації та дизайну ніжки ендопротеза відповідно до форми каналу.

Таблиця

Показники для визначення виду ендопротезування за Л. Споторно та С. Романьолі

Стать	Бали	Вік		Індекс Сингха		МКІ	
		роки	бали	стадія	бали	індекс	бали
Жінки	1	50	0	7	0	понад 3	0
		51–60	1	6–5	1	3–2,7	1
Чоловіки	0	61–70	2	4–3	2	2,6–2,3	2
		70 та більше	4	2–1	4	менше за 2,3	4

Форму кістковомозкового каналу проксимального відділу стегнової кістки визначати за допомогою індексу Noble (1990) та класифікацією каналів Dogt.

Індекс Noble визначається відношенням поперечного розміру кістковомозкового каналу в ділянці над верхнім краєм малого вертлюга до аналогічного розміру, розташованого на 10 см дистальніше верхівки малого вертлюга (ділянка перешийку) стегнової кістки (рис. 1).

Якщо індекс Noble стегнової кістки перевищує 4,7; а кістковомозковий канал має лійкоподібну форму або нагадує келих шампанського — це за класифікацією каналів за Dogt відповідає типу А. Коли індекс Noble стегнової кістки від 3,0 до 4,7; а кістковомозковий канал вважають нормальним — це відповідає типу В. Якщо індекс Noble стегнової кістки менший ніж 3,0; а кістковомозковий канал має форму димохідної труби, тобто циліндричну, — це за класифікацією Dogt відповідає типу С (рис. 2).

Обираючи форму стегнового компонента безцементного ендопротеза кульшового суглоба, необхідно враховувати результати визначення типу кістковомозкового каналу стегнової кістки за Dogt і кількісного показника звуження каналу Noble.

Залежно від форми кістковомозкового каналу стегнової кістки рекомендується застосовувати різні типи ніжок ендопротезів.

За умов нормального каналу стегнової кістки (CFI 3,0–4,7) використовувати ніжки:

- проксимального типу фіксації;
- метафізарного типу фіксації (типу Мюллера);
- можливе використання короткої ніжки, яку можна встановлювати тільки в разі нормальної анатомії проксимального відділу стегнової кістки.

Якщо канал стегнової кістки має форму димоходу (CFI менше ніж 3,0), віддавати перевагу ніжкам дистального типу фіксації (тип Цваймюллера та ін.); а також використовувати ніжки метафізарного типу фіксації.

За наявності каналу у формі келиха шампанського (CFI 4,7 і більше) рекомендовано використання ніжки:

- проксимального типу фіксації;
- метафізарного типу фіксації;
- можливий розгляд використання короткої ніжки, яку можна встановлювати тільки в разі нормальної анатомії проксимального відділу стегнової кістки.

Неприпустимою помилкою є застосування стегнового компонента з діафізарним типом фіксації у хворих з лійкоподібною формою кістковомозкового каналу стегнової кістки та клиноподібних стегнових компонентів у пацієнтів з циліндричним типом кістковомозкового каналу стегнової кістки.

У випадку дефектів проксимального відділу стегнової кістки показано використання ніжок дистального типу фіксації.

Принцип вибору стегнового компонента ендопротеза цементної фіксації також залежить від форми кістковомозкового каналу стегнової кістки:

- за умов нормального каналу стегнової кістки рекомендовано використовувати ніжки будь-якої форми;
- канал у формі келиха шампанського обумовлює використання ніжок типу Мюллера клиноподібної форми;
- канал у формі димоходу передбачає застосування ніжки типу Мюллера циліндричної форми.

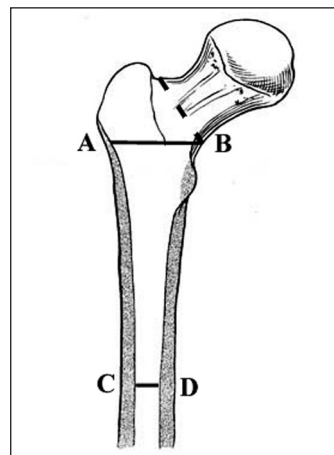


Рис. 1. Розрахунок індексу звуження кістковомозкового каналу за Noble (пунктиром вказано рівень типової остеотомії шийки стегнової кістки)

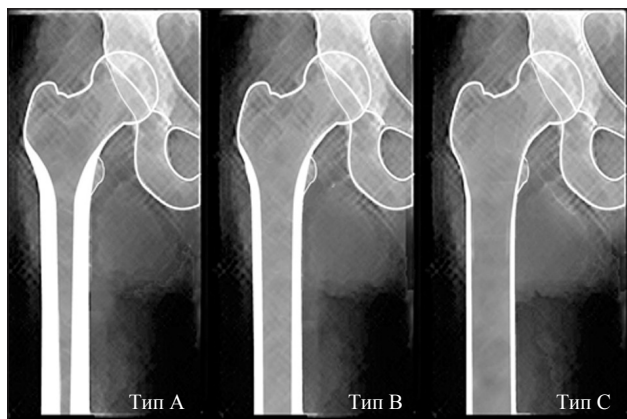


Рис. 2. Форми каналу стегнової кістки за класифікацією Noble та Dogt

Використання кісткового цементу дає змогу мінімізувати різницю між формою стегнового компонента ендопротеза та формою каналу проксимального відділу стегнової кістки. У випадку застосування цементного способу фіксації необхідно виконувати ретельне відмивання кісткового ложа для видалення вільних фрагментів, обтюратори кісткового каналу, попередню компресію цементу.

Для вибору пари тертя ендопротеза рекомендується враховувати вік, стать та масу тіла пацієнта. Слід зазначити, що поява стійких до витирання пар тертя (керамічно-поліетиленової, керамічно-керамічної) значною мірою покращила можливості ендопротезування взагалі, у тому числі безцементного. Метал-поліетиленова пара тертя також останнім часом удосконалена завдяки появі високомолекулярного надміцного поліетилену з додатковими С-С зв'язками (cross-linked polyethylene).

У пацієнтів віком до 60–65 років дуже важливим є використання пари тертя ендопротеза з довшим прогнозованим терміном функціонування.