

УДК 616.711-018.3-002:617.559-009.7]-073.432.19(045)

Роль ультразвукового дослідження в диференційній діагностиці остеохондрозу поперекового відділу хребта

С. О. Пономаренко

Харківська медична академія післядипломної освіти МОЗ України

Objective: To improve the diagnostics of lumbar degenerative disc disease through the development and implementation of complex of ultrasound criteria into the clinical practice. Methods: There were examined 128 patients aged from 20 to 60 years with degenerative diseases of the lumbar spine, as well as 21 healthy subjects between the ages from 20 and 40 as a comparative group. Results: We investigated diagnostic capabilities of ultrasonography in patients with degenerative processes in the intervertebral discs (IVD) of different severity. There were defined ultrasound criteria for protrusions, IVD herniations, epiduritis, scar-adhesions in the epidural space, and the yellow ligament hypertrophy. The main feature that distinguishes the protrusion from other pathological conditions on the border of IVD and the spinal canal is an absence of the fibrous ring ruptures in the area of protrusions. When rendering ruptures of the disk we diagnosed IVD herniation. To determine the type of herniation using ultrasonography there has been proposed and patented a method of ultrasound diagnostics of the lumbar spine IVD herniation which clearly defined the localization of posterior herniation. There were evaluated and compared the efficiency and informativeness of ultrasonography in different types of IVD protrusions and herniations. Conclusions: An initial stage of the degenerative process in IVD is characterized by increased echogenicity, heterogeneity in echostructure of the nucleus pulposus, expansion of the boundaries between it and the fibrous ring. Expressed stages of degenerative disk disease characterize with compromising of the integrity of the fibrous ring and the formation of IVD herniations, development of reactive epiduritis and adhesions in epidural space. It was demonstrated a high information content of the ultrasonic method for visualization of localization, direction and size of herniations: sensitivity — 89.2%; specificity — 66.6%; accuracy — 87.1%. Key words: ultrasound diagnostics, lumbar spine, degenerative changes, intervertebral disc.

Цель: улучшить диагностику поясничного остеохондроза путем разработки и внедрения комплекса ультразвуковых критериев в клиническую практику. Методы: обследовано 128 больных в возрасте от 20 до 60 лет с дегенеративными заболеваниями поясничного отдела позвоночника, а также 21 практически здоровый человек в возрасте от 20 до 40 лет группы сравнения. Результаты: изучены диагностические возможности УЗИ у больных с дегенеративными процессами в межпозвонковых дисках (МПД) разной степени выраженности. Определены ультразвуковые критерии протрузий, грыж МПД, эпидурита, рубцово-спаечного процесса в эпидуральном пространстве, гипертрофии желтой связки. Основным признаком, отличающим протрузию от других патологических состояний на границе между МПД и позвоночным каналом, определено отсутствие разрывов хрящевой ткани фиброзного кольца в зоне выпячивания. При визуализации разрыва хрящевой ткани диска диагностировали грыжу МПД. Для определения вида грыжи с помощью УЗИ был предложен и запатентован способ ультразвуковой диагностики грыж МПД поясничного отдела позвоночника, в котором дано четкое определение локализации задней грыжи. Оценена и сравнена эффективность и информативность УЗИ при разных видах протрузий и межпозвонковых грыж. Выводы: начальная стадия дегенеративного процесса в МПД характеризуется повышением эхогенности, неоднородностью эхоструктуры пульпозного ядра, расширением границы между ним и фиброзным кольцом. Выраженным стадиям остеохондроза свойственны нарушения целостности фиброзного кольца и образование грыж МПД, развитие реактивного эпидурита и спаек в эпидуральном пространстве. Продемонстрирована высокая информативность ультразвукового метода для визуализации локализации, направления и размеров грыж: чувствительность — 89,2%; специфичность — 66,6%; точность — 87,1%. Ключевые слова: ультразвуковая диагностика, поясничный отдел позвоночника, дегенеративные изменения, межпозвонковый диск.

Ключові слова: ультразвукова діагностика, поперековий відділ хребта, дегенеративні зміни, міжхребцевий диск

Вступ

В Україні вертеброгенна патологія в загальній структурі захворюваності з тимчасовою втратою працездатності становить 20–30 % і стоїть на другому місці після респіраторних інфекцій [1]. У структурі неврологічної захворюваності «попереково-крижові» радикуліти на першому місці за поширеністю (понад 50 %), що зумовлює соціально-економічну значущість цих захворювань [2]. Об'єктивно виявити причину болю в спині — завдання нелегке. Рентгенологічно і навіть із використанням можливостей комп'ютерної (КТ) та магнітно-резонансної томографії (МРТ) далеко не завжди визначаються структурні зміни в хребті, оскільки спазм судин або застійні явища в ділянці хребта можуть давати гостру клінічну та незначну вогнищеву візуальну картину патології [3]. Фібротизація окремих зв'язок у місцях проходження нервових корінців і судин може призводити до звуження каналу, в якому вони розташовані, обумовлюючи його стеноз і відповідні симптоми. У таких випадках необхідна точна топічна діагностика (визначення рівня ураження), зіставлення результатів, отриманих за допомогою різних методів променевої діагностики. Нерідко види дегенеративних змін й уражень хребта комбінуються між собою (остеохондроз, спондиліоз, спондилоартроз) на одному або різних рівнях і потребують точної діагностики та розмежування на окремі нозологічні форми.

На практиці лікарю іноді доводиться стикатися з поєднаною проблемою — дегенеративно-дистрофічними змінами хребта з вазоспастичним синдромом і супутнім облітеруючим ендартеріотом судин нижніх кінцівок. Певні патології викликають схожі клінічні симптоми (біль у нижніх кінцівках, оніміння, відчуття повзання мурашок, зниження чутливості в пальцях ніг, мерзлякуватість тощо). У цьому випадку діагностично необхідно провести ультразвукову доплерографію (УЗДГ) судин нижніх кінцівок [4–5].

За науковою інформацією ультразвукове дослідження (УЗД) рідко використовують для діагностики патологічних станів хребтового рухового сегмента, але, на наш погляд, воно є досить перспективним [6–7]. Тому необхідно надалі вивчати можливості застосування УЗД у діагностиці дегенеративних захворювань поперекового відділу хребта.

Мета дослідження: покращити діагностику поперекового остеохондрозу шляхом розробки і впровадження комплексу ультразвукових критеріїв у клінічну практику.

Матеріал та методи

Обстежено 128 хворих віком від 20 до 60 років, які перебували на амбулаторному і стаціонарному

лікуванні в ортопедичному відділенні Харківської обласної клінічної травматологічної лікарні. У всіх випадках дегенеративні захворювання поперекового відділу хребта були провідним діагнозом.

Для вивчення нормальної ультразвукової картини міжхребцевих дисків (МХД) і хребтового каналу (ХК) обстежено групу порівняння з 21 практично здоровою особи віком від 20 до 40 років. У комплексному дослідженні всім пацієнтам проведено клінічне обстеження з оцінюванням неврологічного і ортопедичного статусу, рентгенологічне та ультразвукове дослідження поперекового відділу хребта з використанням режимів кольорового і енергетичного доплера, МРТ (83 особи). Для верифікації результатів УЗД виконували патоморфологічне дослідження видалених частин міжхребцевого диска, гіалінових пластинок.

Для систематизації ультразвукових критеріїв дегенеративного процесу хворих розподілили на групи за локалізацією патологічного процесу в МХД і детально вивчили ультразвукову картину кожної з груп.

1-у групу з дегенеративними змінами в драглистому ядрі склали 23 особи (115 МХД) — 11 чоловіків і 12 жінок.

У 2-й групі з дегенеративними змінами в драглистому ядрі та волокнистому кільці без порушення цілісності останнього було 53 особи (265 МХД) — 25 чоловіків і 28 жінок.

До 3-ї групи з дегенеративними змінами в МХД, порушенням цілісності волокнистого кільця та залученням до патологічного процесу елементів ХК увійшло 52 особи (260 МХД) — 25 чоловіків і 27 жінок.

Усім пацієнтам виконували УЗД поперекового відділу хребта. Дослідження проводили на апаратах Aloka SSD-630, SONO-ASE 8000 фірми Medison. Застосовано конвексні електронні датчики з частотою 3 Мгц з використанням кольорового та енергетичного доплерівського картування в реальному масштабі часу.

Методика дослідження. УЗД проводили транс-абдомінальним доступом шляхом покрового сканування всіх МХД у поперечній і поздовжній площинах у режимі сірої шкали й доповнювали методикою кольорового та енергетичного доплерівського картування. Критерієм якісної візуалізації було чітке зображення ХК у горизонтальній площині. У процесі УЗД поперекового відділу хребта оцінювали висоту МХД, товщину волокнистого кільця у задній частині диска, розміри ХК і дурального мішка (передньо-задній розмір обчислювали між переднім і заднім листком твердої мозкової

оболонки по медіанній осі ХК, площу — планіметричним способом), ширину корінцевих каналів (вимірювали в симетричних ділянках правого і лівого каналу), товщину жовтої зв'язки (між заднім листком мозкової оболонки та контуром дужки хребця) [8].

Результати та їх обговорення

У нормі в сагітальній площині тіла хребців визначають як лінійні гіперехогенні структури з інтенсивною ехо-тінню позаду. Між ними розташовані міжхребцеві диски — гіпоехогенні щілиноподібні простори. По передній поверхні хребців і МХД проходить передня поздовжня зв'язка (лінійна структура середньої чи підвищеної ехогенності), позаду диска — ХК з розташованим усередині дуральним мішком (ДМ). Зверху і знизу МХД обмежений замкальними пластинками — рівними гіперехогенними лінійними структурами. У процесі сагітального сканування визначали форму і взаємовідношення тіл хребців — за рівністю дугоподібної лінії, яка з'єднує їх передні поверхні, та висоту МКД.

У горизонтальній площині в нормі волокнисте кільце візуалізується у вигляді фібрилярної структури середньої ехогенності, розташованої по периферії МХД. У центрі МХД міститься драглисте ядро, яке в осіб віком до 30 років було гіпоехогенним, однорідної ехоструктури, межа між волокнистим кільцем і драглистим ядром нечітка, в осіб після 30 років ехогенність останнього підвищена, ехоструктура однорідна, а межа в задньому відділі чіткіша, ниткоподібна. На рівні L_V-S_1 у нормі задній контур диска незначно випнутий дозаду, на рівні $L_{IV}-L_V$ має горизонтальну форму, а на розташованих вище рівнях визначається чіткою, дещо увігнутою лінією. За диском візуалізується ХК з розташованим у центрі анехогенним круглястим дуральним мішком, запов-

неним ліквором. Передній контур ХК утворений гіперехогенними лінійними сигналами від МХД, задньої поздовжньої зв'язки і твердої мозкової оболонки. З обох боків ХК проходять корінцеві канали, у центрі яких розміщені корінці спинномозкових нервів, останні візуалізуються як дві гіперехогенні лінії у кожному каналі. У задньому відділі ХК позаду дурального мішка візуалізуються прилеглі до дужок жовті зв'язки — гіперехогенні лінійні структури. За жовтими зв'язками визначається високоінтенсивний гіперехогенний контур дужки хребця.

У пацієнтів групи порівняння вивчено параметри ультразвукової норми поперекового відділу хребта (табл. 1).

В осіб 1-ї групи дегенеративні зміни виявлено в 47 МХД (41 %), які ультрасонографічно характеризувалися підвищенням ехогенності, неоднорідністю драглистого ядра й розширенням межі між ним та волокнистим кільцем. Підвищення ехогенності драглистого ядра було зумовлене його дегідратацією та ущільненням. Цю ознаку виявлено в 36,5 % МХД. Помірне підвищення ехогенності було в 73,8 % і значне у 26,2 % випадків. Неоднорідність драглистого ядра спостерігали на УЗД як чергування ділянок підвищеної та зниженої ехогенності з наявністю гіперехогенних включень у структурі, її виявлено у 22 % МХД.

За наявності дегенеративно-дистрофічних змін стає видимою межа між драглистим ядром і волокнистим кільцем спочатку в задньому відділі диска, а в подальшому по всьому його колу. Межа між драглистим ядром і волокнистим кільцем у змінених дисках розширюється до 2 мм, а ехогенність драглистого ядра значно підвищується. Розширення межі між драглистим ядром і волокнистим кільцем діагностовано в 11,3 %. Описані зміни в драглистому ядрі на одному рівні були виявлені у 21,7 %, на двох

Таблиця 1

Параметри МХД і ХК у нормі за результатами УЗД

Показник	Рівень міжхребцевого диска				
	L_I-L_{II}	$L_{II}-L_{III}$	$L_{III}-L_{IV}$	$L_{IV}-L_V$	L_V-S_1
Висота МХД, мм	$7,9 \pm 0,76$	$8,3 \pm 0,69$	$9,4 \pm 0,81$	$10,5 \pm 0,84$	$10,7 \pm 0,98$
Товщина волокнистого кільця, мм	$9,1 \pm 0,56$	$8,7 \pm 0,54$	$8,6 \pm 0,71$	$8,4 \pm 0,89$	$8,1 \pm 0,78$
Ширина корінцевих каналів, мм	$9,7 \pm 0,52$	$9,1 \pm 0,21$	$8,7 \pm 0,59$	$8,3 \pm 0,61$	$8,4 \pm 0,77$
Товщина жовтої зв'язки, мм	$3,4 \pm 0,22$	$3,4 \pm 0,21$	$3,8 \pm 0,46$	$3,6 \pm 0,39$	$3,9 \pm 0,18$
Фронтальний розмір ХК, мм	$21,5 \pm 1,61$	$19,6 \pm 0,81$	$18,9 \pm 0,73$	$17,9 \pm 0,76$	$17,8 \pm 0,91$
Сагітальний розмір ХК, мм	$18,5 \pm 0,84$	$17,9 \pm 0,69$	$17,1 \pm 0,92$	$16,8 \pm 0,61$	$16,7 \pm 0,9$
Сагітальний розмір дурального мішка, мм	$17,1 \pm 0,88$	$16,7 \pm 0,61$	$15,4 \pm 0,76$	$14,9 \pm 0,82$	$14,9 \pm 0,93$
Площа ХК, $см^2$	$2,3 \pm 0,36$	$2,2 \pm 0,29$	$2,1 \pm 0,25$	$2,0 \pm 0,22$	$1,9 \pm 0,37$

— у 52,2 %, на трьох і більше — у 26,1 %. Переважання ураження двох МХД над одним вірогідне ($p < 0,05$). Найчастіше уражався диск $L_{IV}-L_V$ (45 %), L_V-S_1 (32 %), $L_{III}-L_{IV}$ (13 %), $L_{II}-L_{III}$ (6 %), L_I-L_{II} (4 %).

В осіб 2-ї групи дегенеративні зміни у волокнистому кільці діагностовано в 198 (74,7 %) МХД. У драглистому ядрі підвищення ехогенності виявили в 70,9 %, неоднорідність ехоструктури у 64,5 %, розширення межі між драглистим ядром і волокнистим кільцем у 54,3 %. Але в цій групі на відміну від 1-ї визначено зміщення драглистого ядра (дозаду чи вбік) у 57,7 % випадків через його внутрішньодискове пересування. Оцінюючи товщину волокнистого кільця, ми виявили дифузне або локальне його стоншення (52 %), а також деформацію на фоні збереженої структури. Товщина волокнистого кільця зменшувалася в середньому на 2–3 мм порівняно з незміненими (суміжними) дисками. Локальне стоншення волокнистого кільця полягає в асиметрії його товщини в задньобічних відділах МХД понад 2 мм. Локальне стоншення практично у всіх випадках поєднувалося з неоднорідністю ехоструктури у цій зоні. Дифузне стоншення волокнистого кільця стало наслідком зміщення змінених елементів драглистого ядра дозаду або в задньобічні відділи МХД із формуванням випинання — протрузії.

Основною ознакою, яка відрізняла протрузію від інших патологічних станів на межі між МХД і ХК, була відсутність розривів хрящової тканини волокнистого кільця у зоні випинання. У разі симетричного випинання волокнистого кільця утворюються циркулярні протрузії, за яких вибухання поширюється на всі боки. УЗД протрузій ґрунтується на виявленні симетричного звуження дурального мішка і корінцевих каналів. Величину такої протрузії оцінювали зіставленням розмірів дурального мішка на ураженому рівні з прилеглими сегментами без дегенеративних змін. У разі центрального розташування випинання відносно сагітальної лінії ХК діагностували медіанну протрузію, у парамедіанному відділі заднього контуру волокнистого кільця — парамедіанну, а випинання волокнистого кільця, переважно в бічних відділах (зоні корінцевого каналу), розцінювали як задньобічну протрузію.

Під час УЗД оцінювали величину протрузії шляхом вимірювання відстані від заднього контуру випнутого диска до умовної лінії, яка позначає положення цього контуру в нормі.

На підставі отриманих даних встановили переважання парамедіанних (41,7 %) і задньобічних (27,3 %) протрузій ($p < 0,001$) (рис. 1). Медіанні протрузії діагностовано в 16,5 % МХД внаслідок

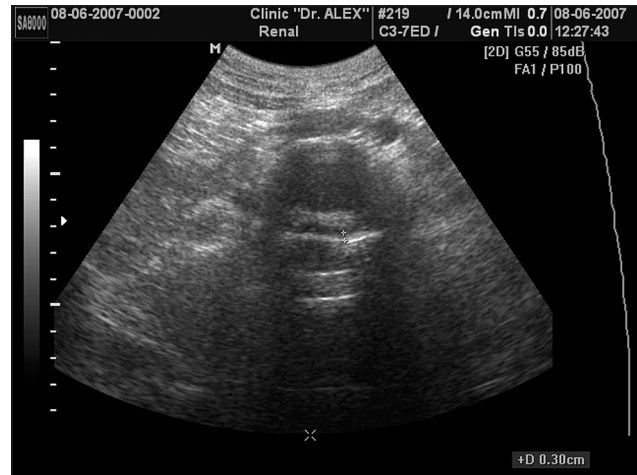

Рис. 1 Ультрасонограма МХД $L_{IV}-L_V$ в аксіальній площині. Підвищення ехогенності, неоднорідність ехоструктури драглистого ядра, розширення межі між ним і волокнистим кільцем. Зменшення товщини волокнистого кільця 4 мм (стрілки), його деформація з утворенням лівобічної парамедіанної протрузії 2,5 мм (+)

зміцнення цієї частини диска задньою поздовжньою зв'язкою. Кількість циркулярних протрузій була найменшою — 14,5 % дисків. Частота ураження МХД на рівні $L_{IV}-L_V$ становила 39,8 %, L_V-S_1 — 34,4 %. Вірогідність відмінностей ураження двох нижніх МХД від трьох верхніх — $p < 0,001$. Порівняно з МРТ чутливість УЗД у діагностиці протрузій становить 91,9 %, специфічність — 94,7 %, точність — 93,5 %, позитивна передбачувана цінність (ППЦ) — 92,7 %, негативна передбачувана цінність (НПЦ) — 94,1 %.

У пацієнтів 3-ї групи діагностовано різні стадії ураження дисків дегенеративним процесом, тому поряд зі змінами, притаманними для хворих 1-ї та 2-ї груп, виявляли хоча б в одному диску зміни з порушенням цілісності волокнистого кільця і залученням до патологічного процесу елементів ХК. Усього уражено 232 МХД (89,2 %).

Підвищення ехогенності драглистого ядра виявлено в 24 % МХД, неоднорідність ехоструктури — в 68 %. Гіперехогенним включенням морфологічно відповідали ділянки фіброзної тканини, яка заміщувала осередки драглистого ядра.

Зміщення драглистого ядра зафіксовано в 69 % випадків, протрузія МХД — у 28 %, стоншення волокнистого кільця — у 55 %, неоднорідність його ехоструктури — у 26 % МХД, гіперехогенність — у 24 %.

Реактивний епідурит діагностовано в 14,6 % МХД. Він проявлявся розщепленням та нерівністю заднього контуру диска, неоднорідністю ехоструктури через гіпоехогенні ділянки, розширенням переднього епідурального простору.

Таблиця 2

Характеристика задніх ГМХД за результатами УЗД

Вид грижі	Ультразвукова характеристика
Медіанна	Грижа відповідає правій і лівій внутрішній третині заднього контуру диска. Зменшується передньо-задній розмір ХК, симетричність і розміри корінцевих каналів не змінені
Парамедіанна	Грижа відповідає правій і лівій середній третині заднього контуру диска. Дуральний мішок деформується, розміри ХК зменшуються, асиметрично звужуються корінцеві канали (розміри на боці ураження зменшені не більше ніж на 3 мм)
Задньобічна	Грижа відповідає правій і лівій зовнішній третині заднього контуру диска. Визначають значне асиметричне звуження корінцевих каналів (понад 3 мм), але розміри і форма ХК і дурального мішка не змінюються

У разі повного розриву волокнистого кільця визначали грижу міжхребцевого диска (ГМХД) — 23,4 % випадків. За умов гострої грижі ГМХД на ультрасонограмі в аксіальній площині можна було виявити «грижові ворота» — лінію розриву волокнистого кільця — і грижовий фокус, утворений елементами драглистого ядра. У гострій фазі такий фокус мав знижену ехогенність, яка у фазі розсмоктування підвищувалася.

Для визначення виду грижі за допомогою УЗД запропонований і запатентований спосіб ультразвукової діагностики ГМХД поперекового відділу хребта з чітким визначенням локалізації задньої грижі [9]. Для цього в аксіальній площині задній контур МХД умовно поділяли навпіл, а потім кожну з половин ділили ще на три частини, залежно від розташування випинання розрізняли медіанні, парамедіанні та задньобічні грижі (табл. 2).

Візуалізація гриж, які випинаються в міжхребцеві отвори (форамінальні), під час УЗД ускладнена через неможливе оцінювання випинання на фоні ліквору, оскільки вони розміщуються за межами дурального мішка. У діагностиці таких гриж допомагала візуалізація розриву волокнистого кільця та латеральне зміщення драглистого ядра за умов незміненого ХК. У представленому дослідженні вірогідно частіше визначали грижі задньобічної (40,9 %) і парамедіанної (37,7 %) локалізації на рівнях $L_{IV}-L_V$ (44,3 %), L_V-S_1 (49,2 %). Медіанні грижі виявлено в 6,5 % випадків, форамінальні — в 14,9 % (рис. 2, 3).

Проаналізувавши і зіставивши результати МРТ і УЗД 415 МХД (в осіб 2 і 3-ї груп), ми з'ясували, що дані УЗД у визначенні локалізації ГМХД у 88,2 % випадків співпадали з показниками МРТ. Порівнюючи методи, ми встановили, що чутливість УЗД становила 88,2 %, специфічність — 98,2 %, точність — 96,6 %, ППЦ — 88,2 %, НПЦ — 97,7 %. Порівнюючи результати УЗД і МРТ з операційними даними, ми виявили такі параметри діагностичної цінності УЗД в діагностиці ГМХД: чутливість — 89,2 %, специфічність — 66,6 %, точність — 87,1 %, ППЦ — 96,1 %, НПЦ — 40,0 %.

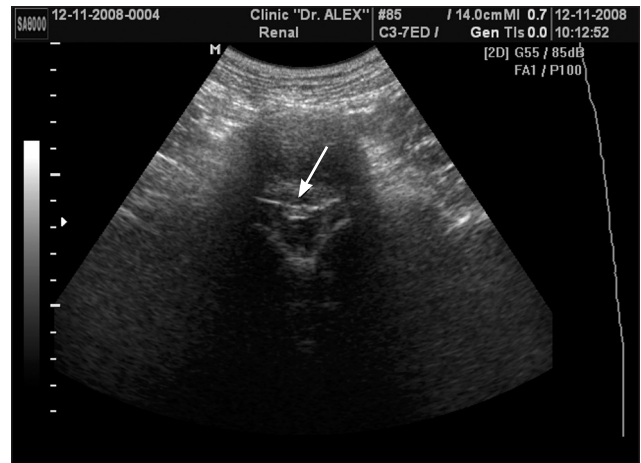


Рис. 2. Ультрасонограма МХД L_V-S_1 в аксіальній площині. Медіанна грижа, грижовий фокус низької ехогенності (стрілка)

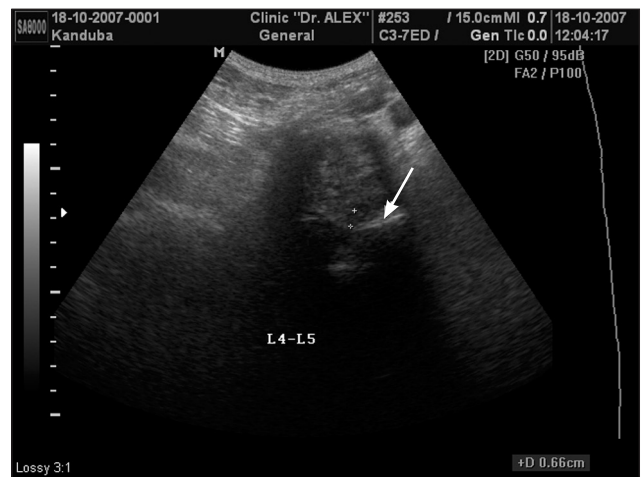


Рис. 3. Ультрасонограма МХД $L_{IV}-L_V$ в аксіальній площині. Велика парамедіанна грижа зліва на тлі значного фіброзу МХД (грижове випинання підвищеної ехогенності позначене стрілкою)

Збільшення епідуральної клітковини діагностували як розширення заднього контуру МХД з гомогенною гіпо- чи анехогенною внутрішньою структурою та зафіксували в разі розширення епідуральних вен усього в 13 МХД (5 %), зокрема в 9 з них (69,2 %) варикоз діагностовано за наявності великої грижі, а у 4 випадках (30,8 %) зв'язок з грижею не виявлено.

Під час аналізу ультразвукових ознак змін епідурального кровотоку в разі ГМХД з'ясовано, що за медіанних і парамедіанних гриж кровотоку на рівні ураження не змінювався або незначно зменшувався (74,1 %), у разі задньобічних гриж — не визначався на боці компресії (85,5 %), а також був ослабленим на рівні нижче ураженого диска (66,6 %). При цьому у всіх випадках встановлено збільшення швидкості кровотоку і діаметра епідуральних вен на рівні розміщеного вище диска на боці ураження. У разі тривалого існування гриж, рубцевих змін епідурального простору, а також за умов формування фіброзної трансформації диска за допомогою доплерографії виявляли судини, які вросли в диск крізь «грижові ворота» і розриви волокнистого кільця (22,7 %). Цей сонографічний критерій був ознакою фібротизації МХД і підтверджувався результатами гістологічного аналізу.

Рубцево-спайковий процес в епідуральному просторі (21 випадок; 8,1 %) характеризувався розщепленням елементів, які утворювали задній контур диска, значним підвищенням ехогенності заднього контуру волокнистого кільця і переднього епідурального простору. Ознаки рубцевого процесу характерні для тривалого існування грижі диска. Порівнюючи результати УЗД з інтраопераційними даними в діагностиці рубцево-спайкового процесу в епідуральному просторі, ми встановили, що чутливість УЗД становила 90,1 %, специфічність — 85 %, точність — 87,1 %, ППЦ — 76,9 %, НПЦ — 94,4 %.

Висновки

Початкова стадія дегенеративного процесу в МХД характеризується підвищенням ехогенності, неоднорідністю ехоструктури драглистого ядра, розширенням межі між останнім і волокнистим кільцем. Для II стадії притаманне збереження цілісності волокнистого кільця, зменшення товщини і гіперехогенності волокнистого кільця, його неоднорідність, а також зміщення драглистого ядра

з утворенням протрузій МХД. Для III стадії властиві порушення цілісності волокнистого кільця і утворення ГМХД (задньобічних або парамедіанних), розвиток реактивного епідуриту і спайок в епідуральному просторі.

Результати вивчення діагностичної спроможності ультрасонографії в разі дегенеративних змін поперекового відділу хребта переконливо свідчать про доцільність застосування методу в алгоритмі обстеження хворих на всіх етапах діагностики.

Список літератури

1. Хірургічне лікування дискогенних мієлорадикулярних синдромів: точка зору нейрохірурга / Є. Г. Педаченко, С. В. Кушаєв, М. В. Хижняк, С. О. Яворська // Ортопедія, травматологія і протезування. — 2004. — № 4. — С. 11–15.
2. Инвалидность вследствие остеохондроза позвоночника и неиспользованные резервы в ее профилактике / Д. А. Яременко, Е. Г. Шевченко, И. В. Голубева [и др.] // Ортопедія, травматологія і протезування. — 2006. — № 4. — С. 63–67.
3. Труфанов Г. Е. МРТ- и КТ-анатомия головного мозга и позвоночника. Атлас изображений / Г. Е. Труфанов. — М.: Фолиант, 2006. — 192 с.
4. Цвигун Г. В. Возможности радиологической диагностики в распознавании боли в спине / Г. В. Цвигун // Променева діагностика, променева терапія. — 2006. — № 3. — С. 69–72.
5. Руководство для врачей, которые направляют пациентов на радиологическое исследование. Критерии выбора метода изображения / под ред. проф. Я. С. Бабия; пер. Л. Л. Теряевой. — Киев, 2002. — 104 с.
6. Юдж Мак Нелли. Ультразвуковые исследования костно-мышечной системы : Практическое руководство / Мак Нелли Юдж; под ред. Г. И. Назаренко, И. Б. Героевой; пер. с англ. А. Н. Хитровой. — М.: Изд. дом Видар, 2007. — 400 с.
7. Ультразвукова діагностика при поперековому остеохондрозі. Навчальний посібник / [Р. Я. Абдуллаєв, О. М. Хвилюк, Л. А. Дзяк та ін.]. — Харків: Нове слово, 2008. — 48 с.
8. Пономаренко С. О. Ультразвукова діагностика дегенеративних змін міжхребцевих дисків поперекового відділу хребта: автореф. дис. ... канд. мед. наук: 14.01.23 / С. О. Пономаренко. — Харків, 2010. — 23 с.
9. Пат. 18552 Україна, МПК А61 В8/08. Спосіб ультразвукової діагностики гриж міжхребцевих дисків поперекового відділу хребта / Абдуллаєв Р. Я., Пономаренко С. О., Гапченко В. В.; заявник і патентовласник Харківська медична академія післядипломної освіти. — № u200604991; заявл. 05.05.2006; опубл. 15.11.2006, Бюл. № 11.

THE ROLE OF ULTRASONOGRAPHY IN DIFFERENTIAL DIAGNOSIS OF DEGENERATIVE DISK DISEASE OF THE LUMBAR SPINE

S. O. Ponomarenko

Kharkiv Medical Academy of Postgraduate Education of the Ministry of Health of Ukraine