

УДК 616.728.3-089.843-76:615.463](045)

## Эндопротезирование коленного сустава тотальным цементным эндопротезом «Мотор Сич ЭПК-2»

**В. Н. Черный**

Запорожский государственный медицинский университет, Украина

*Arthroplasty is one of the main methods in surgical treatment of osteoarthritis in the later stages when there was already significant joint destruction happend. Motor Sich JSC produces medical products for over 20 years. In 2002 there was created, and in 2005 was started serial production of the first and the sole domestic knee endoprosthesis. Objective: To study the first results of knee replacement by means of implants «Motor Sich EPK-2». Methods: The work is based on the results of treatment of 96 patients (69 women and 27 men aged 35 to 80 years) with gonarthrosis in stages III–IV. In all patients we performed primary knee replacement with preservation of the posterior crucial ligament using implants «Motor Sich EPK-2». All patients received intraoperative antibiotic therapy with cephalosporins. Outcomes were assessed in the period from 1 to 6 years with the help of clinical, radiological methods, and a scale «Knee Society Score» (KSS). Results: according to subjective assessment of treatment there were revealed 50.0 % excellent results; Good 43.3 %, and 6.7 % of patients noticed improvement. After a year or more after surgery in the operated joint flexion was 90° or more, and 89 % of the patients could walk without additional support. Complications that led to substitution of the endoprosthesis have took place in 4 cases — deep infection (1), instability of tibial (2) and femoral (1) components. Survival of endoprostheses in terms up to 6 years was about 96 %. Conclusion: as a result of using of the knee joint endoprosthesis «Motor Sich EPK-2» there were obtained positive results in 96 % of patients up to 6 years after surgery which indicates that the high efficiency of this construct in the treatment of patients with knee joint osteoarthritis in stage III–IV. Key words: knee joint, arthroplasty, osteoarthritis.*

*Эндопротезування сьогодні є одним з головних методів хірургічного лікування хворих на остеоартроз на пізніх стадіях, коли вже відбулося суттєве руйнування суглоба. АТ «Мотор Січ» понад 20 років розробляє вироби медичного призначення. У 2002 р. створено, а у 2005 р. розпочато серійне виробництво першого та єдиного вітчизняного ендопротеза колінного суглоба. Мета: вивчити перші результати ендопротезування колінного суглоба імплантатами «Мотор Січ ЕПК-2». Методи: робота заснована на аналізі результатів лікування 96 пацієнтів (69 жінок та 27 чоловіків віком від 35 до 80 років) з гонартрозом III–IV стадії. Усім хворим виконано первинне ендопротезування колінного суглоба зі збереженням задньої схрещеної зв'язки з використанням імплантатів «Мотор Січ ЕПК-2». Усі хворі отримували інтраопераційну антибіотикотерапію цефалоспорином. Результати лікування оцінено в період від 1 до 6 років за допомогою клінічних, рентгенологічних методів та шкали «Knee Society Score» (KSS). Результати: за суб'єктивною оцінкою лікування виявлено 50,0 % відмінних результатів; 43,3 % хороших, а 6,7 % хворих відзначали поліпшення. Через рік та більше після операції згинання в прооперованому суглобі становило 90° та більше, 89 % пацієнтів могли пересуватися без додаткової опори. Ускладнення, які спричинили заміну ендопротеза, виникли в 4 випадках — глибока інфекція (1), нестабільність великогомілкового (2) та стегнового (1) компонентів. Збереження функції ендопротезів у термін до 6 років становило близько 96 %. Висновок: у результаті застосування ендопротеза колінного суглоба «Мотор Січ ЕПК-2» отримано позитивні результати в 96 % пацієнтів у термін до 6 років після операції, що свідчить про високу ефективність цієї конструкції у лікуванні хворих на гонартроз III–IV стадії. Ключові слова: колінний суглоб, ендопротезування, артроз.*

**Ключевые слова:** коленный сустав, эндопротезирование, артроз

### Введение

«Остеоартроз» — термин, объединяющий в себе заболевания разной этиологии, но с одинаковыми биологическими, морфологическими и клиническими признаками. По данным ВОЗ, дегенеративно-

дистрофические заболевания суставов относятся к наиболее распространенным поражениям опорно-двигательной системы. При этом доля остеоартроза достигает почти 80 % в общей структуре заболеваний суставов [2, 3].

Эндопротезирование сегодня является одним из основных методов хирургического лечения пациентов с остеоартрозом на поздних стадиях, когда уже произошло существенное разрушение сустава [2, 5]. История эндопротезирования ведет свой отсчет с 1890 г., когда немецкий хирург Gluck имплантировал три шарнирных эндопротеза тазобедренного сустава, изготовленных из слоновой кости [3, 5]. Автором прообраза современного эндопротеза тазобедренного сустава считают Джона Чанли, который в 1979 г. предложил оригинальную конструкцию имплантата и костный цемент для его фиксации.

АО «Мотор Сич» более 20 лет создает изделия медицинского назначения. В 2002 г. была начата разработка, а в 2005 освоено в серийном производстве эндопротез коленного сустава, который является первым и единственным, производимым в Украине (рис. 1).

Бедренный компонент изготовлен из кобальт-хром-молибденового сплава и имеет шесть типоразмеров. Большеберцовый компонент изготовлен из титанового сплава ВТ6 с применением термоводородной обработки поверхности и имеет восемь типоразмеров. Поскольку при функционировании эндопротеза наибольшие силовые напряжения возникают на поверхности имплантата, на границе «кость — цемент» и «цемент — поверхность эндопротеза», существует необходимость максимально приблизить прочность поверхности титанового большеберцового компонента к прочности материала бедренного. Термоводородная обработка представляет собой сочетание обратимого легирования водородом с термическим воздействием на насыщенный водородом материал. Сплав ВТ6 после термоводородной обработки имеет высокую жесткость (1 200 МПа) и невысокую пластичность (3,5 %), что обеспечивает стабильность большеберцового компонента при цементной фиксации в кости. Вставки большеберцового плато изготавливаются из высокомолекулярного полиэтилена с усилением межмолекулярных связей гамма-облучением — Chirulen 1020, To ISO 5834, ENMEX Ltd.

Учитывая новизну конструкции, которую только начали применять в клинической практике, мы изучили первые результаты эндопротезирования коленного сустава имплантатом «Мотор Сич ЭПК-2», что и стало целью представленной работы.

## Материал и методы

За период с 2008 по 2014 г. в отделении травматологии и ортопедии ООО «Клиника Мотор Сич» выполнено 96 эндопротезирований коленного



Рис. 1. Тотальный, эндопротез коленного сустава «Мотор Сич ЭПК-2»

сустава системой «Мотор Сич ЭПК-2». У всех пациентов проведено первичное эндопротезирование с сохранением задней крестообразной связки. Преобладали больные с остеоартрозом III–VI стадии (91 пациент; 94,7 %). Пять пациентов прооперированы по поводу ревматоидного артрита (6,3 %), женщин 69 (71,9 %), мужчин 27 (28,1 %). Средний возраст больных составил 62 года (от 35 до 80).

Особое значение в предоперационной подготовке уделяли санации очагов хронической инфекции — мочеполовой системы, ЛОР-органов, полости рта. Это играет важную роль в профилактике гнойных осложнений после эндопротезирования.

У 7 пациентов (7,3 %) необходима была костная пластика дефектов мыщелков большеберцовой кости, в 5 случаях трансплантаты дополнительно фиксировали кортикальным винтом. Одной пациентке с выраженной варусной деформацией (около 30°) первым этапом провели корригирующую остеотомию, а после ее консолидации большеберцовой кости выносили тотальное эндопротезирование. В 70 случаях использовали костный цемент Palacos, в 36 — Simplex. Пересадку имплантата надколенника не применяли.

## Результаты и их обсуждение

У всех пациентов в ближайшем послеоперационном периоде удалось восстановить опорную функцию конечности с достаточным объемом движений в коленном суставе. Сроки наблюдения составили: до года — 9 пациентов, от 1 до 3 лет — 17,

Таблица  
Оценка результатов тотального эндопротезирования коленного сустава по шкале «Knee Society Score» (KSS)

Период обследования	Оценка	
	клиническая	функциональная
До операции	42	48
Через 2 мес. после операции	68	59
Через 1–3 года	88	91
Через 4–6 лет	83	88

от 3 до 4 — 31, от 4 до 5 — 20, более 5 — 19. Проанализированы результаты восстановления функции у 30 пациентов при помощи шкалы «Knee Society Score» (KSS) [2] (таблица).

При субъективной оценке результатов лечения, основанной на анализе болевых ощущений, к моменту осмотра 50,0 % пациентов обозначили результаты как отличные; 43,3 % — хорошие; а 6,7 % отметили улучшение.

Функциональные результаты к моменту обследования были очень хорошими. Все пациенты могли сгибать ногу в коленном суставе (90° и более). Дефицит разгибания более 5° отмечен только в одном случае.

Анализ походки через 1 год и более после операции показал, что 89 % пациентов могли передвигаться без трости и хромоты. При ходьбе на длинные расстояния 5 (11 %) больных использовали трость или костыль с опорой на предплечье. В сравнении с предоперационной ситуацией к моменту повторного обследования у всех пациентов достигнуто значительное улучшение походки. Более двух третей прооперированных могли совершать постоянные прогулки.

У всех пациентов нагрузку на оперированную конечность разрешали со вторых суток после операции.

Все пациенты получили интраоперационную антибиотикопрофилактику цефалоспоридами. Поверхностные нагноения наблюдались в трех случаях (около 3 %) и были успешно излечены. Глубокая инфекция зафиксирована у одной пациентки (около 1 %), что потребовало двухэтапной ревизии. Нестабильность большеберцового компонента развилась в двух случаях (2 %), бедренного компонента в одном (1 %), что стало причиной ревизионного эндопротезирования. Таким образом, удельный вес осложнений, которые привели к замене имплантатов, составил около 4 % (четыре случая). Сохранение функции эндопротезов в сроки до 6 лет составило около 96 %, что вполне соответствует данным, например, норвежского регистра 2012 г. (рис. 2).

У одного пациента сформировалась стойкая контрактура в суставе, что мы объясняем недоста-

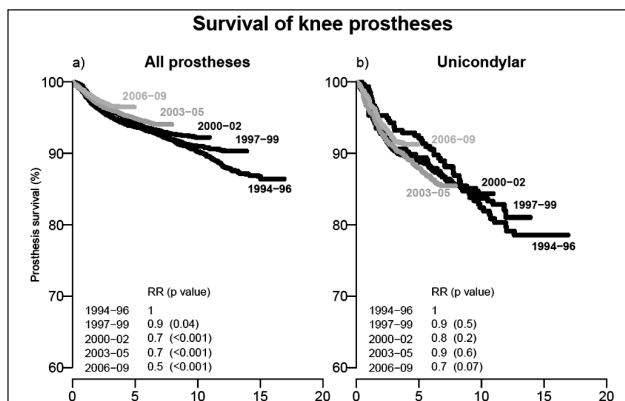


Рис. 2. График сохранения функции эндопротезов коленного сустава по данным норвежского регистра

точным проведением реабилитационных мероприятий, поскольку пациент не являлся на контрольные осмотры в течение года после операции.

## Выводы

Применение эндопротеза коленного сустава «Мотор Сич ЭПК-2» имело позитивные результаты у 96 % пациентов в сроки до 6 лет после операции, что свидетельствует о высокой эффективности этой конструкции при лечении пациентов с тяжелыми стадиями гонартроза.

## Список литературы

1. Дедух Н. В. Взаимосвязь между остеоартрозом и остеопорозом (экспериментально-клиническое исследование) / Н. В. Дедух, З. Н. Данищук, В. А. Филиппенко // Проблемы остеологии. — 2006. — Т. 9, додаток. — С. 40.
2. Зазірний І. М. Хірургічне лікування остеоартрозу колінного суглоба / І. М. Зазірний, М. К. Терновий. — Київ, 2005. — 192 с.
3. Лоскутов О. А. Жесткостные и прочностные характеристики различных марок костного цемента на основе полиметилметакрилата и их изменение со временем / О. А. Лоскутов, Е. В. Васильченко, М. Ю. Амбражей // Травма. — 2014. — Т. 15, № 3. — С. 114–117.
4. Остеоартроз: консервативная терапия: Монография / [Н. А. Корж, И. А. Зупанец, Н. В. Дедух и др.]. — Харьков: Золотые страницы, 2007. — 424 с.
5. Эндопротезы суставов человека: материалы и технологии: Монография / [Н. В. Новиков, О. А. Розенберг, Й. Гавлик и др.]. — К., 2011. — 527 с.
6. Rationale of the knee society clinical rating system / J. N. Insall, L. D. Dorr, R. Scott, W. N. Scott // Clin.Orthop. — 1989. — Vol. 248. — P. 13–14.

DOI: <http://dx.doi.org/10.15674/0030-59872015267-69>

Статья поступила в редакцию 19.12.2014

## TOTAL KNEE ARTHROPLASTY WITH THE CEMENT ENDOPROSTHESIS «MOTOR SICH EPK-2»

V. N. Chorny

Zaporizhzhia State Medical University. Ukraine