

УДК 616.758-007.274-085.84-028.77:636.92](045)

Профилактика посттравматического спаечного процесса вокруг ахилловых сухожилий кроликов

А. Н. Хвисюк¹, В. В. Пастух¹, Н. В. Дедух²

¹ Харьковская медицинская академия последипломного образования МЗ Украины

² ГУ «Институт патологии позвоночника и суставов им. проф. М. И. Ситенко НАМН Украины», Харьков

The problem of treatment of tendon injuries remains unresolved despite on the variety of ways for its restoration. Unsatisfactory outcomes after surgical treatment according to different authors range from 15 to 62 %. The most important problem of tendon surgery is restoration of its function of sliding. Objective: To study the structural organization of the injured tendon by implementation of medications around tendon suture. Methods: The experiments were performed on 12 mongrel rabbits aged 12–18 months, weight 1850–2000 g. Partial Achilles tendon injury was modeled after cutting it at 1/2 diameter. In the control group (1st series) stitches were not treated. In experimental animals we injected around the tendon suture in the 2nd series — 1 ml 1 % hyaluronic acid (Syngial™), 3rd series — 1 ml of 4.5 % three-dimensional polyacrylamide polymer (Noltrex™), 4th series — 1 ml 64 IU hyaluronidase/ml (Lidasa-Biolik™). The study was conducted by means of light and polarization microscopy. Results: after 60 days in the area of traumatic injury tendon-like tissue that contained diverse bundles of collagen fibers made of collagen types I and III formed. Maximum accumulation of collagen type III was detected in regenerates of the animals in 1 and 4 series. Destructive tendon disorders in the areas located above or below of the injury zone found in all series of experiments: the most pronounced in the 4 (II stage), less pronounced — in 2 and 3 (I stage). The growth of connective tissue that violates sliding of bundles of collagen fibers was the most pronounced in the 1st and 4th series of experiments. Conclusion: For restoration of sliding function of the tendon and for prevention of tendon adhesions can be recommended medications Syngial™ and Noltrex™. Key words: Achilles tendon, experiment, traumatic injury, rehabilitation, medications, adhesions.

Проблема лікування хворих з ушкодженнями сухожиль залишається невирішеною, незважаючи на різноманітність способів його відновлення. Незадовільні результати після хірургічного лікування, за інформацією різних авторів, становлять від 15 до 62 %. Найважливішою проблемою хірургії сухожиль є відновлення їх функції ковзання. Мета: вивчити структурну організацію травмованого сухожилля шляхом введення навколо сухожильного шва медикаментозних препаратів. Методи: експерименти виконані на 12 безпородних кролях віком 12–18 міс., масою 1850–2000 г. Часткове ушкодження ахіллового сухожилля моделювали, перетинаючи його на 1/2 діаметру. У контрольній групі (1-а серія) шви не обробляли. У дослідних тварин навколо сухожильного шва вводили: 2-а серія — 1 мл 1 % гіалуронової кислоти (Сингіал™), 3-я серія — 1 мл 4,5 % тривимірного поліакриламідного полімеру (Нолтрекс™), 4-а серія — 1 мл 64 ОД гіалуронідази/мл (Лідаза-Біолік™). Дослідження проведено за допомогою світлової та поляризаційної мікроскопії. Результати: через 60 днів в ділянці травматичного ушкодження формувалася сухожилкоподібна тканина, яка містила різноспрямовані пучки колагенових волокон, виконаних колагеном I і III типів. Максимум накопичення колагену III типу виявлений у регенератах тварин 1 та 4-ї серії. Деструктивні порушення в ділянках сухожилля, розташованих вище або нижче зони травми, встановлені в усіх серіях експерименту: найбільш виражені в 4-й (II стадія), менш виражені — у 2 і 3-й (I стадія). Розростання сполучної тканини, що порушує ковзання пучків колагенових волокон, виявилось найбільш вираженим у 1 і 4-й серіях експерименту. Висновок: для відновлення ковзної функції сухожилля і профілактики спайок можна рекомендувати препарати Сингіал™ і Нолтрекс™. Ключові слова: ахіллове сухожилля, експеримент, травматичне ушкодження, відновлення, медикаментозні препарати, спайки.

Ключевые слова: ахиллово сухожилие, эксперимент, травматическое повреждение, восстановление, медикаментозные препараты, спайки

Введение

Проблема лечения больных с повреждениями сухожилий остается нерешенной, несмотря на

разнообразии способов его восстановления [1, 2]. Неудовлетворительные результаты после хирургического лечения, по данным разных авторов,

составляют от 15 до 62 % [3, 4]. Функциональный результат после хирургического восстановления поврежденных сухожилий трудно прогнозировать из-за высокого риска образования рубцового блока, препятствующего их свободному скольжению [5, 6]. В связи с этим важнейшей проблемой хирургии сухожилий является восстановление его функции скольжения [7].

Появление спаек в процессе регенерации поврежденного сухожилия — процесс естественный. Соединяя сухожильные концы с окружающими их тканями, спайки с хорошо развитой сосудистой сетью способствуют восстановлению в поврежденном сухожилии кровоснабжения и сращиванию его концов. Но, сыграв в начале регенерации положительную роль, спайки в дальнейшем становятся препятствием и нарушают функцию скольжения сухожилия [4].

В современной литературе недостаточно данных, отражающих экспериментально-морфологические исследования по репаративной регенерации сухожилий в условиях применения биоматериалов, препятствующих формированию рубцово-спаечного процесса.

Цель исследования: изучить структурную организацию травмированного сухожилия путем введения вокруг сухожильного шва медикаментозных препаратов.

Материал и методы

Эксперименты выполнены на 12 беспородных кроликах возрастом 12–18 мес., массой 1850–2000 г. Прооперировано 12 ахилловых сухожилий.

Была создана модель частичного повреждения ахиллова сухожилия путем пересечения его на 1/2 диаметра. Затем травмированное сухожилие ушивали (швом **modified locking Kessler** и обвивным швом). Использовали шовный материал **monofilament polyamide 3/0, 6/0**.

После травматического повреждения животных разделили на четыре группы: одну контрольную и три опытные по три кролика в каждой:

1-я серия — контрольная группа. После выполнения сухожильного шва раны ушивали;

2-я серия — опытная группа. Животным вокруг сухожильного шва вводили 1 мл 1% гиалуроновой кислоты (**Сингиал™**);

3-я серия — опытная группа. Животным вокруг сухожильного шва вводили 1 мл 4,5 % трехмерного полиакриламидного полимера (**Нолтрек™**);

4-я серия — опытная группа. Животным вокруг сухожильного шва вводили — 1 мл 64 ЕД гиалуронидазы/мл (**Лидаза-Биолек™**).

После введения препаратов раны ушивали. Животных выводили из эксперимента через 60 суток после операции. Работу с животными проводили в соответствии с требованиями «Европейской конвенции защиты позвоночных животных, которые используются в экспериментальных и других научных целях», а также законодательства Украины [8].

Исследование проведено с использованием методов световой и поляризационной микроскопии.

Сухожилия фиксировали в 10 % растворе нейтрального формалина, обезжовивали в спиртах возрастающей концентрации и заключали в целлоидин. Изготавливали продольные гистологические срезы, которые окрашивали гематоксилином и эозином, а также пикрофуксином по Ван-Гизону [9] и анализировали с помощью микроскопа «**Axiostar Plus**» («**Carl Zeiss**»). Для оценки гликозаминогликанов срезы окрашивали толуидиновым синим при pH 2,5; а для оценки коллагена — пикросириусом красным [10]. Анализ типов коллагена проводили в поляризованном свете (микроскоп «**Polmu-A**»). Фотографировали препараты с помощью цифровой фотокамеры **Canon EOS-300D**.

Изучено влияние препаратов (при сравнении с контрольными животными) на следующие показатели травмированного сухожилия: посттравматическую регенерацию; состояние сухожилия в участках, расположенных выше и ниже области травматического повреждения; скользящую функцию пучков коллагеновых волокон в сухожилии и отношение сухожилия к окружающим тканям.

Для оценки структурной организации сухожилия вне травмированной области анализировали продольные срезы участков сухожилия, расположенных выше зоны экспериментально воспроизведенной травмы (на 2 поля зрения микроскопа, ув. 80), с использованием полуколичественной оценочной шкалы **Movin** и **Bonar** [11] в нашей модификации (таблица). Показатели оценивали в баллах — от 1 до 4, анализировали в каждой серии по 9 срезов.

Результаты полуколичественной оценки представлены по шкале в следующих пределах: от 1 до 8 баллов — норма, от 9 до 16 — слабовыраженные нарушения (I стадия), от 17 до 24 — средневыраженные нарушения (II стадия), выраженные от 25 до 32 баллов (III стадия).

Результаты и их обсуждение

Послеоперационный период у животных протекал без осложнений, раны зажили первичным натяжением. Средний срок заживления послеоперационной раны в контрольной и экспериментальных группах не отличался и составил 7 дней.

Таблица

Гистологическая оценка организации сухожилия в участках, расположенных выше области травматического повреждения

Объект исследования	Степень выраженности нарушений, стадия			
	0	I	II	III
	оценка (баллы)			
	1	2	3	4
Теноциты	Длинное узкое ядро со слабоконтурированной цитоплазмой	Изменение формы ядер: увеличение округлости. Цитоплазма слабо окрашена	Изменение формы ядер: увеличение количества клеток с округлыми ядрами. Цитоплазма клеток в виде узкого ободка	Ядра клеток крупные округлые. Цитоплазма обильная. Появление лакун с хондроцитами
Плотность клеток	Относительно равномерное распределение теноцитов	Очаговая пролиферация клеток, небольшие бесклеточные участки	Поля пролиферации клеток среди обширных бесклеточных участков	Кластеры клеток, обширные территории без клеток
Коллагеновые волокна с коллагеном I типа	Плотно упакованные пучки. Равномерная окраска	Разделение пучков на отдельные волокна с демаркацией пучков. Изменение окраски в пределах волокна	Сепарация волокон с потерей демаркации, нарушение окраски пучков волокон	Разрыхление пучков волокон с полной утратой архитектоники, нарушение окраски коллагеновых волокон на значительной территории
Рефракция коллагена I типа в коллагеновых волокнах	Равномерная	Снижена на небольших участках	Потеря рефракции (до 50 % поля зрения микроскопа)	Потеря рефракции (более 50 % поля зрения микроскопа)
Рефракция коллагена III типа в коллагеновых волокнах	В единичных волокнах перитендиния и эпитенония	В единичных пучках волокон, расположенных между коллагеновыми волокнами с коллагеном I типа	В пучках волокон, расположенных между волокнами с коллагеном I типа, на небольших территориях сухожилия	Поля рефракции коллагена III типа (около 30 % поля зрения микроскопа)
Гликозаминогликаны (суммарные)	В основном в эпитенонии	В эпитенонии, эндотенонии и перитенонии	Между пучками коллагеновых волокон	Обширные поля в структуре сухожилия
Эндотендиний	Узкие бесклеточные пространства, отделяющие пучки коллагеновых волокон	Присутствуют единичные фибробласты	Плотность фибробластов повышена, единичные пучки коллагеновых волокон	Плотность фибробластов высокая, пучки коллагеновых волокон спаяны
Эпитеноний, перитендиний	Соединительно-тканная оболочка характерного строения	Разрыхление пучков коллагеновых волокон, повышение плотности фибробластов	Разрыхление пучков коллагеновых волокон, разрывы, повышение плотности фибробластов, расширение полей и рефракции коллагена III типа	Разрывы пучков коллагеновых волокон, нарушение их расположения, неравномерная плотность фибробластов — формирование кластеров. Обширные поля коллагеновых волокон с коллагеном III типа

Регенерация сухожилия в условиях моделирования травматического повреждения, контрольная группа

Макроскопическое исследование. Сухожилие в области травматического повреждения и прилежащих участках спаяно с окружающей тканью.

Микроскопическое исследование. В области травматического повреждения сформировалась сухожилиеподобная ткань, представленная плотными пучками коллагеновых волокон, выполненными коллагеном I типа (рис. 1). Пучки волокон располагались как перпендикулярно оси сухожилия, так

и под углом (рис. 2). Рефракция коллагена I типа (красное свечение) в регенерате была высокой, что характерно для сухожилиеподобной ткани. В регенерате среди коллагеновых волокон I типа обнаружены очаги рыхлых хаотично расположенных тонких коллагеновых волокон с коллагеном III типа (зеленое свечение).

Распределение теноцитов среди коллагеновых волокон было нарушено за счет появления областей с повышенной пролиферацией клеток (кластероподобные структуры), а также бесклеточных участков. Теноциты в основном имели овальные крупные ядра и слегка удлинённую цитоплазму.

Кровеносные сосуды в регенерате были единичны.

В участках сухожилия, расположенных выше и ниже области травматического повреждения, пучки коллагеновых волокон имели извитый вид, были разволокнены и отделены друг от друга эндотендинием с различной плотностью фибробластов на участках (рис. 3). Коллагеновые волокна окрашивались неравномерно. Перитендиний отличался по ширине, зафиксировано разрастание рыхлой соединительной ткани с повышенной плотностью фибробластов и единичными узкими кровеносными сосудами. Коллагеновые волокна с коллагеном I типа имели слабую рефракцию, неравномерную по ходу волокон, перемежались с единичными тонкими волокнами с коллагеном III типа. Проллифераты клеток, обнаруженные в этих областях, были представлены теноцитами различной степени дифференцировки — включающие теноциты с округлыми и овальными ядрами, зрелые клетки с длинными узкими ядрами.

В соответствии с полуколичественной шкалой оценки состояния сухожилия Movin и Bonag [11] в нашей модификации (таблица) выраженность нарушений в отделах сухожилия, расположенных выше области травматического повреждения, оценена в 18,6 балла, что соответствует средневыраженным нарушениям (II стадия).

В области сформированного регенерата выявлена повышенная плотность миобластов и фибробластов. Обнаружены кровеносные сосуды капиллярного типа. Из-за спаек сухожилия с окружающей соединительной тканью четкой границы перитендиния и эпитединия не зафиксировано.

Таким образом, регенерация сухожилия через 60 суток после операции у животных завершается формированием сухожилиеподобной ткани в области травматического повреждения. В отделах сухожилия, расположенных выше зоны травматического повреждения, отмечены нарушения межклеточного

вещества сухожилия и клеток. Зафиксировано формирование соединительнотканых спаек сухожилия с окружающими тканями.

Регенерация сухожилия с использованием препарата Сингнал™

Макроскопическое исследование. В области травматического повреждения сухожилия и прилежащих участках спаек с окружающей тканью не обнаружено.

Микроскопическое исследование. В зоне травматического повреждения сформирована сухожилиеподобная ткань с плотными пучками коллагеновых волокон (рис. 4) с коллагеном I типа (рис. 5), которые имели в основном продольную и лишь на участках нехарактерную для сухожилия ориентацию. Окраска и рефракция коллагена I типа были однородными по длине волокна, что свидетельствует о его ориентационной упорядоченности в структуре новообразованных коллагеновых волокнах регенерата.

Коллагеновые волокна с коллагеном III типа определялись в виде небольших коротких пучков среди коллагеновых волокон I типа (рис. 5).

В травмированной области формировалась структура, подобная эпитединию, состоящая из коллагеновых волокон, представленных коллагеном I и III типов, с неравномерной плотностью фибробластов. Однако сращения сухожилия с окружающими тканями не выявлено.

В участках сухожилия, расположенных выше и ниже области травматического повреждения, перитендиний имел характерное строение. Спаек с окружающими тканями не выявлено (рис. 6).

Теноциты относительно равномерно располагались среди коллагеновых волокон, плотность их была низкой. Обнаружены лишь небольшие лентовидные пролифераты клеток (3–4) на участках. Теноциты в основном имели узкое длинное ядро и вытянутую цитоплазму, что характерно для зрелых клеток.

В участках сухожилия, расположенных выше и ниже области травматического повреждения, пучки коллагеновых волокон сохраняли характерную ориентацию — вдоль оси сухожилия. Большинство волокон содержало коллаген I типа, а единичные тонкие — коллаген III типа.

В отличие от контрольной серии пролифератов клеток, формирующих кластероподобные структуры, в этих областях не обнаружено. Кровеносные сосуды располагались в эндотендинии, плотность их была низкой.

Таким образом, введение в область сухожильного шва гиалуроновой кислоты приводило к разобщению раневых поверхностей сухожилия

и окружающей ткани, что служит профилактикой развития рубцово-спаечных изменений. Репаративный процесс в области травматического повреждения на 60-е сутки завершился формированием сухожилиеподобной ткани с высокой плотностью коллагеновых волокон I типа, характерных для сухожильной ткани, частичному восстановлению структуры перитендиния. Восстановление скользящей функции сухожилия способствовало снижению проявлений посттравматического повреждения в участках, расположенных выше и ниже области травмы. При использовании полуколичественной шкалы оценки структурной организации сухожилия, расположенного выше области травматического повреждения, нарушения были оценены как слабовыраженные в 14,8 балла (I стадия).

Регенерация сухожилия с использованием препарата Нолтрекс™

Макроскопическое исследование. Сухожилие не спаяно с окружающей тканью.

Микроскопическое исследование. Коллагеновые волокна в области травматического повреждения сухожилия формировали плотные продольно расположенные пучки, перемежающиеся с пучками с нарушенной осевой организацией. Характерной для сухожилия структурной организации не обнаружено (рис. 7). При поляризационно-оптическом исследовании выявлено, что в состав пучков коллагеновых волокон регенерата входит коллаген I типа (рис. 8). Коллаген III типа определялся только в тонких волокнах. Рефракция коллагена была относительно равномерной, яркой и обнаруживалась по всей длине пучков коллагеновых волокон. Лишь небольшие участки коллагеновых волокон окрашивались неравномерно. Между коллагеновыми волокнами отмечена высокая плотность теноцитов. Большинство клеток имело длинные узкие ядра, характерные для клеток нормального сухожилия, однако выявлены и единичные клетки с округлыми ядрами.

Ткань в области регенерата охарактеризована как сухожилиеподобная.

При исследовании участков сухожилия, расположенных выше и ниже области травматического повреждения, отличительных особенностей от предыдущей серии эксперимента не выявлено. Коллагеновые волокна, содержащие коллаген I типа, образовывали плотные пучки, ориентированные вдоль оси сухожилия (рис. 9). Коллаген III типа определяли на небольших участках сухожилия.

Теноциты относительно равномерно располагались между коллагеновыми волокнами, имели характерное строение для зрелой сухожильной ткани. Небольшие пролифераты клеток обнаружены лишь

возле очага поражения в области расширенного эндотендиния (рис. 10).

Единичные кровеносные сосуды с узкими просветами в сухожилии располагались по ходу коллагеновых волокон.

Полного восстановления перитендиния в зоне травматического повреждения не выявлено. Коллагеновые волокна в области эпитендиния были ориентированы в различных направлениях, плотность фибробластов между ними была повышена, однако развития рубцово-спаечного процесса не обнаружено. При гистологической оценке ткани сухожилия по методу Movin и Bonag [11] изменения в вышерасположенных областях сухожилия были оценены в 15,4 балла, что соответствует слабовыраженным нарушениям (I стадия).

Отличительной особенностью тканевого ответа околосухожильных тканей на препарат была повышенная макрофагальная реакция, направленная на утилизацию синтетического полимера Нолтрекс™, основной составляющей которого является полиакриламид с ионами серебра.

Таким образом, использование препарата Нолтрекс™ препятствует формированию спаек между тканью травмированного сухожилия и окружающей тканью. Препарат не нарушает течение репаративного процесса в области травматического повреждения и снижает развитие деструктивных нарушений в участках сухожилия, расположенных выше и ниже зоны травмы.

Регенерация сухожилия с использованием препарата Лидаз-Биолек™

Макроскопическое исследование. Обнаружены небольшие очаги соединения регенерата с окружающей тканью, а в выше и ниже расположенных областях спаяк с окружающей тканью не выявлено.

Микроскопическое исследование. Коллагеновые волокна, заполняющие область травматического повреждения сухожилия, формировали разнонаправленные пучки (рис. 11). При исследовании в поляризованном свете среди новообразованных пучков, ориентированных характерно для сухожильной ткани, обнаружены широкие пучки коллагеновых волокон, содержащих коллаген I и III типов (рис. 12). На участках и по длине рефракция коллагеновых волокон была неравномерной. Между коллагеновыми волокнами отмечены скопления клеток фибробластического дифферона.

В участках, расположенных выше и ниже зоны травматического повреждения, сохранялись обширные очаги деструкции пучков коллагеновых волокон, не имеющих четких демаркационных линий. В таких участках отмечены единичные

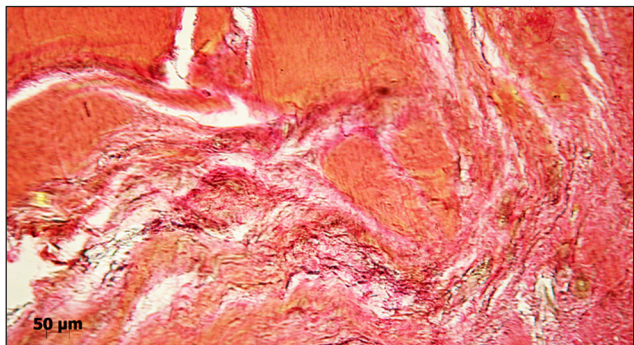


Рис. 1. Область травматического повреждения. Разнонаправленные по отношению к оси сухожилия пучки коллагеновых волокон. Контрольная серия. Пикрофуксин по Ван-Гизону. Ув. 100

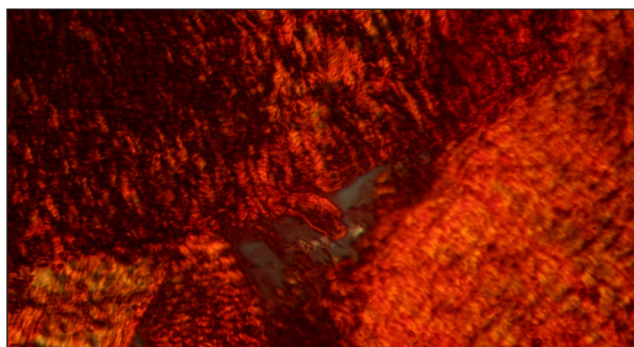


Рис. 2. Область травматического повреждения. Пучки коллагеновых волокон в сухожилиеподобной ткани. Контрольная серия. Поляризованный свет. Пикросириус красный. Ув. 80

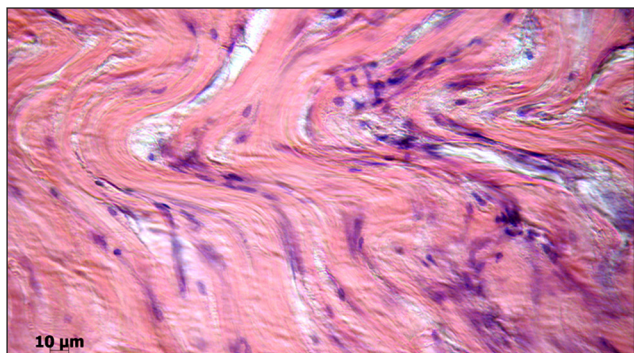


Рис. 3. Участок сухожилия, расположенный выше области травматического повреждения. Пучки коллагеновых волокон имеют извитый вид, разволокнены и разобщены. Контрольная серия. Гематоксилин и эозин. Ув. 100

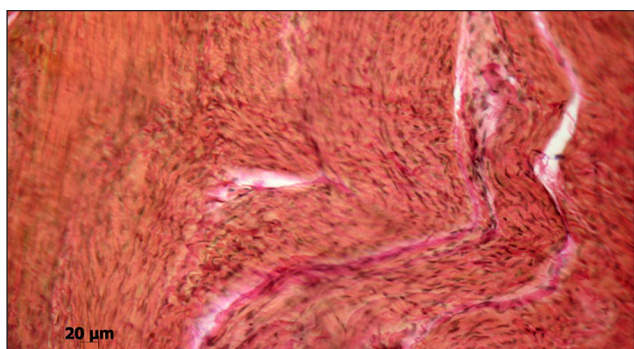


Рис. 4. Область травматического повреждения. Новообразованные пучки коллагеновых волокон. Сингиал™. Пикрофуксин по Ван-Гизону. Ув. 200

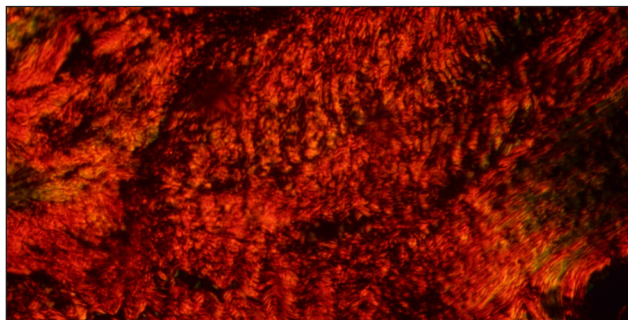


Рис. 5. Область травматического повреждения. Сухожилиеподобная ткань. Преобладают пучки коллагеновых волокон с коллагеном I типа. Сингиал™. Поляризованный свет. Пикросириус красный. Ув. 200

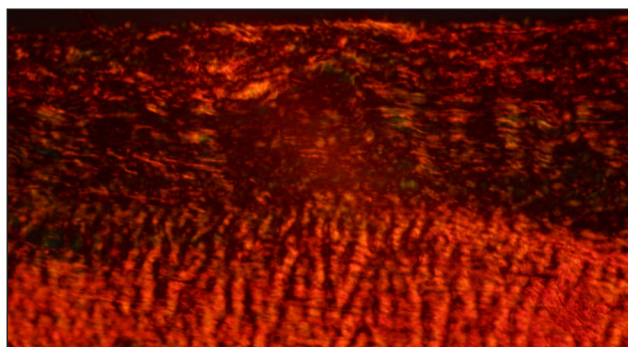


Рис. 6. Перитендиний утолщен, не имеет характерного строения. Сращение с окружающими тканями отсутствует. Сингиал™. Поляризованный свет. Пикросириус красный. Ув. 200

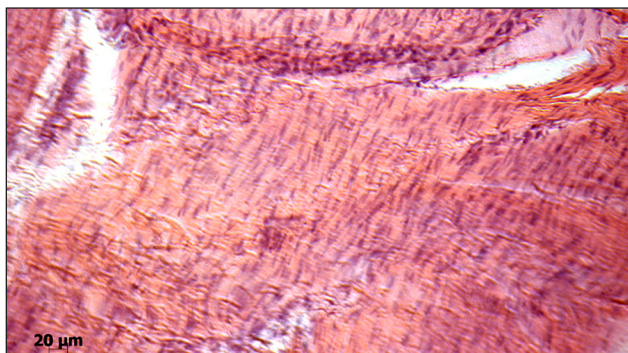


Рис. 7. Плотные, в основном продольно расположенные пучки коллагеновых волокон в области травматического повреждения сухожилия. Повышенная плотность теноцитов. Нолтрекс™. Гематоксилин и эозин. Ув. 200

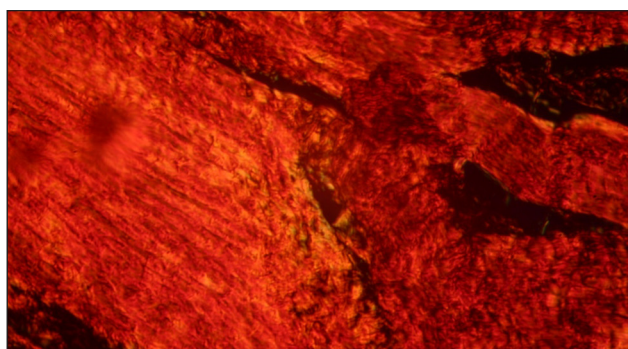


Рис. 8. Сухожилиеподобная ткань в области травматического повреждения представлена коллагеном I типа. Нолтрекс™. Поляризованный свет. Пикросириус красный. Ув. 200

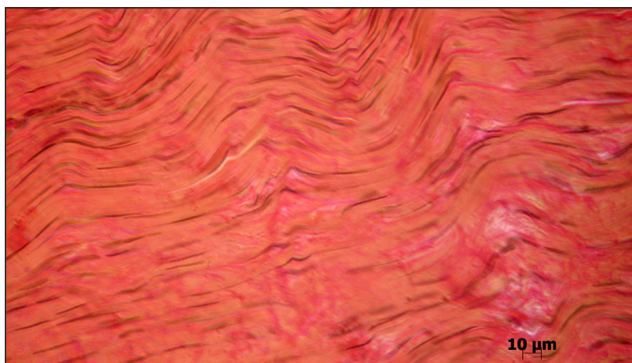


Рис. 9. Плотные пучки коллагеновых волокон, расположенные параллельно оси сухожилия, переплетаются на участках с тонкими волокнами. Нолтрекс™. Пикрофуксин по Ван-Гизону. Ув. 400




Рис. 12. Фрагмент области регенерации. Высокая плотность пучков коллагеновых волокон с коллагеном III типа. Лидаза-Биолек™. Поляризованный свет. Пикросириус красный. Ув. 200

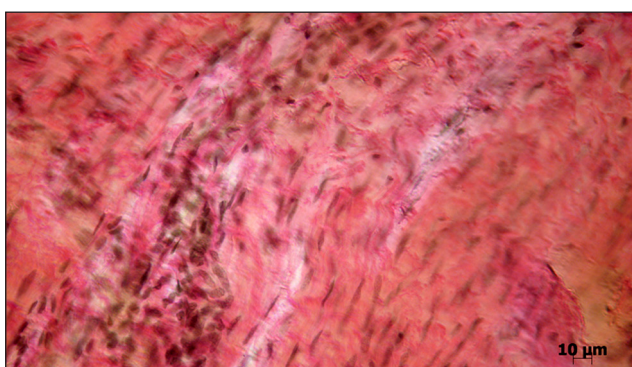


Рис. 10. Проплиферация клеток фибробластического дифферона в эндотендии. Нолтрекс™. Пикрофуксин по Ван-Гизону. Ув. 400

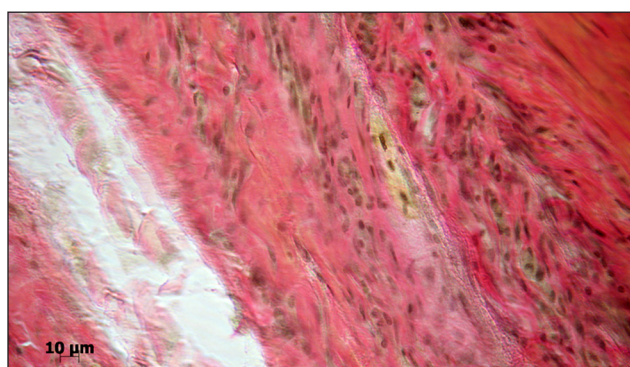


Рис. 13. Нарушение структурной организации сухожилия. Эндотендий расширен, заполнен отежной жидкостью и лизированными клетками. Лидаза-Биолек™. Гематоксилин и эозин. Ув. 100

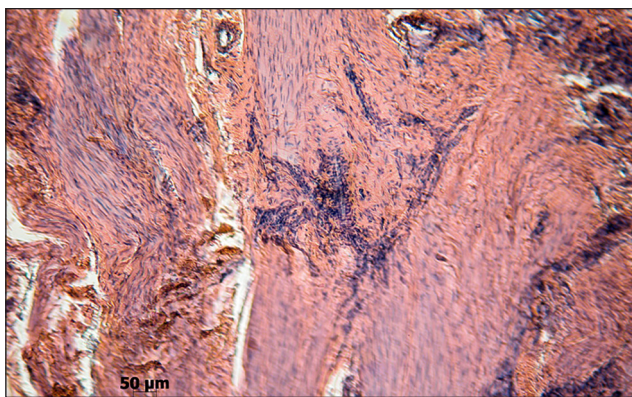


Рис. 11. Коллагеновые волокна, заполняющие область травматического повреждения сухожилия. Ориентация пучков отличается от нормального сухожилия. Плотность теноцитов высокая. Скопления клеток между пучками коллагеновых волокон. Лидаза-Биолек™. Гематоксилин и эозин. Ув. 100

теноциты, большинство из которых имело крупные округлые или овальные ядра, окруженные обильной цитоплазмой. Волокна с коллагеном III типа определяли не только в области регенерата, но и в выше и ниже расположенных участках. Эндотендий на участках имел неравномерные просветы. В области его расширения обнаружены лизированные клетки и отежная жидкость (рис. 13). Также

в эндотендии локализовались единичные кровеносные сосуды, иногда они формировали кластеры.

При гистологической оценке ткани сухожилия (таблица) изменения в вышерасположенных областях были оценены в 18,7 балла, что соответствует средневыраженным нарушениям (II стадия).

В области сформированного регенерата и на небольших участках сухожилия, расположенных выше и ниже от травматического повреждения, формировались спайки, которые приводят к нарушению его скользящей функции.

Итак, использование Лидазы-Биолек™ не нарушает процесс регенерации сухожилия. В травмированной области формируются сухожилиеподобная ткань. При исследовании участков, расположенных выше и ниже зоны травмы, обнаружено увеличение территорий с деструктивными нарушениями по сравнению с другими опытными сериями (Нолтрекс™ и гиалуроновая кислота). Скользящая функция коллагеновых волокон внутри сухожилия и скользящая функция сухожилия по отношению к окружающим его тканям нарушена.

Таким образом, в экспериментальном исследовании, проведенном на 12 кроликах, изучено влияние

препаратов Сингиал™, Нолтрекс™ и Лидаза-Биолек™ (по сравнению с контрольными животными) на следующие показатели травмированного сухожилия: посттравматическую регенерацию, состояние сухожилия в участках, прилежащих к области травматического повреждения, скользящую функцию пучков коллагеновых волокон в сухожилии и отношение сухожилия к окружающим тканям.

Направленность репаративного процесса была практически однотипна во всех сериях эксперимента и на конечном сроке исследования (60-е сутки), в области травматического повреждения регенерат был представлен сухожилиеподобной тканью. В регенерате обнаруживались разнонаправленные пучки коллагеновых волокон с коллагеном I и III типов. Волокна, образованные коллагеном I типа, — это основной компонент, обеспечивающий прочностные качества межклеточного вещества при растяжении сухожилия. В связи с этим, коллагеновые фибриллы с коллагеном I типа являются главной составляющей плотной соединительной ткани сухожилия. Во всех проведенных сериях эксперимента на конечном сроке исследования регенерат был выполнен сухожилиеподобной тканью, содержащей коллагеновые волокна с коллагеном I типа. Однако в процессе регенерации сухожилия формируются и коллагеновые волокна с коллагеном III типа. Исследование этого типа коллагена дает возможность оценить особенности регенерации сухожилия и косвенно охарактеризовать его прочностные качества, т. к. известно, что коллаген III типа имеет меньшую прочность на разрыв и, таким образом, его высокое содержание в сухожилии является predisposing фактором нарушения прочностных качеств [12]. В нормальном сухожилии коллаген III типа находится в основном в области эпитендиния. Кроме того, располагаясь в небольшом количестве между пучками коллагеновых волокон, он принимает участие в ограничении роста пучков в ширину. Коллагены I и III типов синтезируются фибробластами в процессе регенерации сухожилия. В результате исследования выявлено, что в регенератах сухожилий во всех сериях присутствует коллаген III типа с максимумом его накопления в регенератах контрольной серии, а также в сухожилиях, обработанных препаратом Лидаза™.

При исследовании участков сухожилия, расположенных выше или ниже области травмы, у животных всех серий эксперимента выявлены деструктивные нарушения. В сухожилиях контрольной серии и сухожилиях, обработанных препаратом Лидаза™, зафиксированы (по шкале Movin и Vonar в нашей модификации) средневыраженные нару-

шения (II стадия). Менее выраженные нарушения в структуре сухожилия выявлены в серии экспериментов с препаратом Сингиал™ и Нолтрекс™ (слабовыраженные нарушения, I стадия).

Анализ скользящей функции пучков коллагеновых волокон в структуре сухожилия проведен при оценке перитендиния. Установлено, что разрастание соединительной ткани, нарушающей скольжение пучков коллагеновых волокон, наиболее выражено в контрольной серии эксперимента и в серии с использованием препарата Лидаза™. Выявлено, что применение препаратов Сингиал™ и Нолтрекс™ способствовало разобщению раневых поверхностей сухожилия и окружающей ткани, и это стало профилактикой развития рубцово-спаечного процесса.

В результате проведенного экспериментального исследования выявлено, что для восстановления скользящей функции сухожилия и профилактики спаек могут быть рекомендованы препараты Сингиал™ и Нолтрекс™.

Выводы

В процессе посттравматического восстановления сухожилия в условиях профилактики спаечного процесса во всех сериях эксперимента обнаружены деструктивные нарушения с максимальным проявлением в сухожилиях контрольной серии и обработанных гиалуронидазой. Использование гиалуроновой кислоты и трехмерного водосодержащего полиакриламидного полимера с ионами серебра привело к разобщению раневых поверхностей сухожилия и окружающей ткани, что служило профилактикой возникновения посттравматического рубцово-спаечного процесса. При использовании всех медикаментозных препаратов в травмированной области формируется сухожилиеподобная ткань.

Список литературы

1. Волкова А. М. Хирургия кисти. Т. 1 / А. М. Волкова. — Екатеринбург: Уральское книжное издательство, 1991. — 302 с.
2. Науменко Л. Ю. Відновлення сухожилків згиначів пальців кисті при пошкодженнях у «критичній зоні в умовах раннього функціонального навантаження» / Л. Ю. Науменко, Р. І. Дараган // Вісник ортопедії, травматології та протезування. — 2004. — № 3. — С. 40–44.
3. Ломая М. П. Спорные вопросы функциональной оценки результатов шва сухожилий сгибателей пальцев кисти / М. П. Ломая: тез. докл. обл. науч.-практ. конф. [«Заболевания и повреждения опорно-двигательного аппарата у взрослых»]. — СПб., 1996. — С. 39–40.
4. Голобородько С. А. Сравнительная оценка эффективности методик послеоперационного лечения после тенотомии сгибателей пальцев / С. А. Голобородько // Ортопедия, травматология и протезирование. — 2003. — № 4. — С. 121–123.

5. Ozgenel G. Y. The effects of a combination of hyaluronic acid and amniotic membrane on the formation of peritendinous adhesions after flexor tendon surgery in chickens / G. Y. Ozgenel // *J. Bone Joint Surg.* — 2004. — Vol. 86-B. — P. 301–307.
6. Страфун С. С. Экспериментальне обґрунтування елементів методики динамічного ультразвукового дослідження сухожиль згиначів пальців кисті / С. С. Страфун, А. А. Безуглий, Г. Я. Вовченко // *Вісник ортопедії, травматології та протезування.* — 2006. — № 3. — С. 24–28.
7. Лаврищева Г. И. Предотвращение образования спаек при регенерации сухожилий в зоне синовиальных влагалищ / Г. И. Лаврищева, О. К. Болотцев // *Ортопедия, травматология и протезирование.* — 1985. — № 11. — С. 29–31.
8. Европейская конвенция о защите позвоночных животных, используемых для экспериментов или в иных научных целях. Страсбург, 18 марта 1986 года. — [Электронный ресурс] — Режим доступа. — URL: <http://conventions.coe.int/Treaty/rus/Treaties/Html/123.htm> (дата обращения 07.06.2014).
9. Саркисов Д. С. Микроскопическая техника / Д. С. Саркисов, Ю. Л. Перов. — М.: Медицина, 1996. — С. 542.
10. Junqueira L. C. Differential staining of collagens type I, II and III by Sirius Red and polarization microscopy / L. C. Junqueira, W. Cossermelli, R. Brentani // *Arch. Histol. Jpn.* — 1978. — Vol. 41. — P. 267–274.
11. Movin and Bonar scores assess the same characteristics of tendon histology / N. Maffulli, U. G. Longo, C. Rabitti [et al.] // *Clin. Orthop. Relat. Res.* — 2008. — Vol. 466. — P. 1605–1611, doi: 10.1007/s11999-008-0261-0.
12. Immunolocalization of collagens (I and III) and cartilage oligomeric matrix protein in the normal and injured equine superficial digital flexor tendon / F. Södersten, K. Hultenby, D. Heinegård [et al.] // *Connect. Tissue Res.* — 2013. — Vol. 54, № 1 — P. 62–69, doi: 10.3109/03008207.2012.734879.

DOI: <http://dx.doi.org/10.15674/0030-59872014456-64>

Статья поступила в редакцию 09.09.2014

PREVENTION OF POSTTRAUMATIC ADHESIONS AROUND THE ACHILLES TENDONS IN RABBITS

O. N. Khvysyuk¹, V. V. Pastukh¹, N. V. Diedukh²¹ Kharkiv Medical Academy of Postgraduate Education. Ukraine² SI «Sytenko Institute of Spine and Joint Pathology National Academy of Medical Science of Ukraine», Kharkiv