

УДК 616.748-053.2:616.831-009.11-053.2](045)

DOI: <http://dx.doi.org/10.15674/0030-59872024341-48>

## Причини больового синдрому в м'язах нижніх кінцівок у дітей, хворих на ДЦП

О. А. Данилов<sup>1</sup>, О. В. Шульга<sup>2</sup>, О. Л. Кучерук<sup>3</sup>, К. В. Бандріна<sup>4</sup>

<sup>1</sup> ДУ «Інститут педіатрії, акушерства і гінекології імені академіка О. М. Лук'янової НАМН України», Київ

<sup>2</sup> Національний університет охорони здоров'я України ім. П. Л. Шупика, Київ, Україна

<sup>3</sup> КНП КОР «Київська обласна дитяча лікарня № 2», Україна

<sup>4</sup> ТОВ «Добробут», Україна

*A high level of muscle spasticity in children with cerebral palsy is one of the causes of degenerative and dystrophic changes in tissues. Against the background of high spasticity, there is a violation of blood flow in the vessels of the lower extremities, which leads to changes in subfascial pressure and the formation of primary pain syndromes. The analysis of the literature shows the need to study the issues related to the mechanism of formation of changes in the muscles and determine the primary causes of pain. Objective. To study the mechanism of changes in the muscles of the lower extremities, as well as the primary causes of pain syndrome. Methods. The analysed indicators were obtained during the treatment of 40 patients with cerebral palsy, who were divided into 3 groups depending on the muscle tone disorder. Clinical and instrumental methods were used to examine patients. The data obtained were statistically processed with the determination of  $M \pm m$ , the coefficient of reliability according to Student's criteria. Results. According to the results of the study, high spasticity leads to impaired blood flow and increased subfascial pressure in the musculofascial sheaths. There is an inverse correlation between the increase in subfascial pressure, the diameter of the vessel lumen and blood flow velocity. This is one of the causes of degenerative and denervation changes in muscles and fascia. It was proved that the occurrence of primary pain in the lower extremities is caused by various etiological causes: tissue ischemia; increased subfascial pressure; narrowing of pathologically significant anatomical areas in which nerves lie; degenerative and dystrophic changes in the joints. Conclusions. The study found that the cause of changes in the muscles and fascia is a violation of blood flow, a change in subfascial pressure in the musculofascial cases of the lower extremities. The occurrence of pain in the lower extremities in children with cerebral palsy is multifactorial in nature and consists of myofascial, articular, and tunnel syndromes. Keywords. Children, cerebral palsy, subfascial pressure, pain syndrome.*

*Високий рівень спастичності м'язів у дітей, хворих на ДЦП, є однією з причин виникнення дегенеративно-дистрофічних змін у тканинах. На фоні значної спастики спостерігається порушення кровотоку судин нижніх кінцівок, що призводить до зміни субфасціального тиску та формування первинних больових синдромів. Аналіз літератури свідчить про необхідність дослідження питань, які стосуються механізму формування змін у м'язах і визначення первинних причин болю. Мета. Вивчити механізм виникнення змін у м'язах і фасціях нижніх кінцівок, а також первинні причини больового синдрому. Методи. Проаналізовані показники отримані під час лікування 40 пацієнтів, хворих на ДЦП, які були розподілені на 3 групи залежно від порушення м'язового тону. Для обстеження використовували клінічні й інструментальні методики. Отримані дані оброблені статистично з визначенням  $M \pm m$ , коефіцієнта достовірності за критеріями Стьюдента. Результати. Виявлено, що висока спастичність призводить до порушення кровотоку та зростання субфасціального тиску в м'язово-фасціальних футлярах. Відзначено обернену кореляцію між підвищенням субфасціального тиску, діаметром просвіту судин і показниками швидкості кровотоку. Це є однією з причин виникнення дегенеративних і денерваційних змін у м'язах та фасціях. Доведено, що виникнення первинного болю в нижніх кінцівках викликане різними етіологічними причинами: ішемією тканин; підвищенням субфасціального тиску; звуженням патологічно значимих анатомічних ділянок, у яких залягають нерви; дегенеративно-дистрофічними змінами в суглобах. Висновки. Встановлено, причини змін у м'язах і фасціях — порушення кровотоку, коливання субфасціального тиску в м'язово-фасціальних футлярах нижніх кінцівок. Виникнення болю в дітей, хворих на ДЦП, має мультифакторний характер і складається з міофасціального, суглобового, тунельного синдромів.*

**Ключові слова.** Діти, церебральний параліч, субфасціальний тиск, больовий синдром

## Вступ

Однією з причин рухової недостатності в дітей із ДЦП є контрактури суглобів, обумовлені спастичністю та наступним дегенеративним переродженням м'язів [15, 17]. Надмірна активність нижньостолових відділів мозку є пусковим механізмом порушення моторики в дітей, хворих на ДЦП [9, 18]. Патологічна локомоція характеризується втратою вибіркового м'язового контролю, дисбалансом між агоністами й антагоністами, аномальним м'язовим тонусом, виникненням болювого синдрому [2, 3].

Найбільше страждають м'язи, які забезпечують рухи в кульшових, колінних суглобах і стопах [6, 8, 12]. За результатами досліджень Н. М. Ненько, С. В. Власенко, доведено, що в умовах постійної спастичності в м'язах відбуваються складні дегенеративні та денерваційні процеси [19]. Морфологічний склад тканин свідчить про ознаки переродження м'язів: розволокнення, наявність фіброзної тканини. Також відзначається зменшення кількості судин, навколо яких кільцеподібно формуються сполучнотканинні елементи [16]. У той же час автори не проводять аналіз системного кровотоку нижніх кінцівок, який впливає на зміни в м'язовій та сполучній тканинах.

Одним із негативних чинників, які впливають на трофіку м'язів, є зміни субфасціального тиску [5, 23]. Проте цей показник у разі спастики м'язів на сьогодні не вивчений.

Дослідження останніх років показали, що хворі на ДЦП страждають хронічними болями, які є наслідком перенапруги м'язів, формування патологічних синергій, зростання контактних напружень у пателofеморальних і кульшових суглобах [7, 8, 10, 14]. Poirot зі співавт. вважають, що в пацієнтів із ДЦП біль пов'язаний з контрактурами суглобів і деформаціями стоп [20]. На думку деяких авторів, причиною появи болю є міофасціальний синдром [4, 26]. Разом із тим, визначення первинних причин болю є недостатньо вивченим.

Появи болювого синдрому в нижніх кінцівках пов'язують із тунельними нейропатіями [11, 21, 25]. Але питання етіопатогенезу, клініки та діагностики компресійних вражень периферичних нервів нижніх кінцівок у дітей, хворих на ДЦП, залишаються відкритими.

Таким чином, аналіз літературних джерел свідчить про необхідність подальшого вивчення питань, які стосуються механізму формування змін у м'язах і фасціях, визначення первинних причин болю в дітей, хворих на ДЦП.

*Мета:* вивчити механізм виникнення змін у м'язах і фасціях нижніх кінцівок, первинні причини болювого синдрому.

## Матеріали і методи

Дослідження проводилося відповідно до принципів Гельсінської декларації. Протокол дослідження № 9 від 06.11.2017 р. схвалено локальною етичною комісією Національного університету охорони здоров'я України ім. П. Л. Шупика. На проведення досліджень отримано інформовану згоду пацієнтів.

Проаналізовані показники отримані під час лікування 40 осіб, хворих на ДЦП, із спастичною диплегією та тетрапарезом. У всіх випадках відзначались контрактури кульшових, колінних суглобів та деформації стоп.

Пацієнти були розподілені на три групи залежно від порушення м'язового тонусу (за авторською класифікацією) [5]. До першої групи увійшло 14 дітей із рефлекторним тонічним напруженням, у другу — 13 осіб зі спастичністю, у третю — 13 хворих із ригідністю.

Для визначення референтних значень набрано групу з 14 дітей без неврологічної патології віком 12–14 років.

У дослідження включені пацієнти, хворі на ДЦП, із порушенням м'язового тонусу, а виключені діти з травмами нижніх кінцівок, нейрогенними захворюваннями іншої етіології.

Аналіз болювого синдрому в динаміці проводився за цифровою оцінювальною шкалою (NRS), за її результатами біль класифікують (у балах):

– 0–3 — відсутній або слабкий, який мало турбує;

– 4–6 — помірний або середнього ступеня інтенсивності;

– 7–10 — сильної інтенсивності [5, 13].

Для оцінювання спастики в пацієнтів застосовувалася модифікована шкала Ашворса (Modified Ashworth Scale). Вона спрямована на вивчення сили супротиву м'язів пасивному руху в суглобі зі змінною швидкістю [19].

Аналіз рухової моторики здійснювався за системою класифікації великих моторних функцій (Gross Motor Classification System for Cerebral Palsy (GMFCS)) [19].

На апараті ультразвукової діагностики (УЗД) ALOCA лінійним датчиком частотою 5 МГц визначали ступінь змін у м'язах, а також площу поперечного перетину м'язів нижніх кінцівок. Із метою об'єктивізації дослідження рахували відношення величини поперечного

перетину м'яза до його довжини (*m. biceps femoris*, *m. gastrocnemius*, *m. tibialis anterior*, *m. tibialis posterior*, *m. peroneus brevis*). Вивчення кровотоку в нижніх кінцівках проводили шляхом ультразвукової доплерографії.

Здійснювали вимірювання підфасціального тиску за класичною інвазивною методикою зі застосуванням серійного приладу «Stryker Intra-Compartmenta Pressure Monitor». На гомілці ця процедура виконувалася з урахуванням чотирьох кістково-фасціальних футлярів. У передній фасціальній футляр голка вводиться в середній третині гомілки на 2 см латеральніше гребня великогомілкової кістки. У латеральний футляр — у середній третині гомілки, у проекції малоомілкової кістки. У задній глибокий футляр голка вводиться на тому ж рівні з відступом 1 см від медіального краю великогомілкової кістки. У задній поверхневий футляр — посередині задньої поверхні гомілки, на тому ж рівні [22, 23]. Визначення субфасціального тиску проводилося під місцевою анестезією: 2–3 мл 2 % розчином лідокаїну.

Субфасціальний тиск залежно від виду деформації стопи вимірювався: у міофасціальному футлярі передньому — у разі п'яткової; у латеральному — за пронаційної; у поверхнево-задньому — за умов еквіно-варусної.

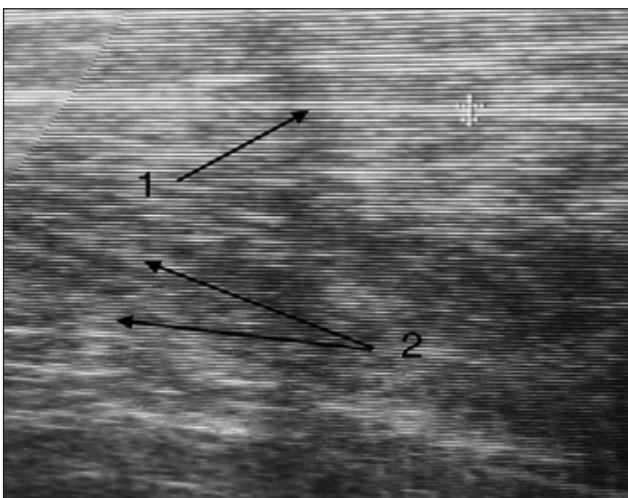
## Результати

Під час ультразвукового дослідження Hamstring групи та м'язів гомілки встановлено помірне збільшення показників площі поперечного перетину в пацієнтів із рефлекторним тонічним напруженням м'язів за результатами

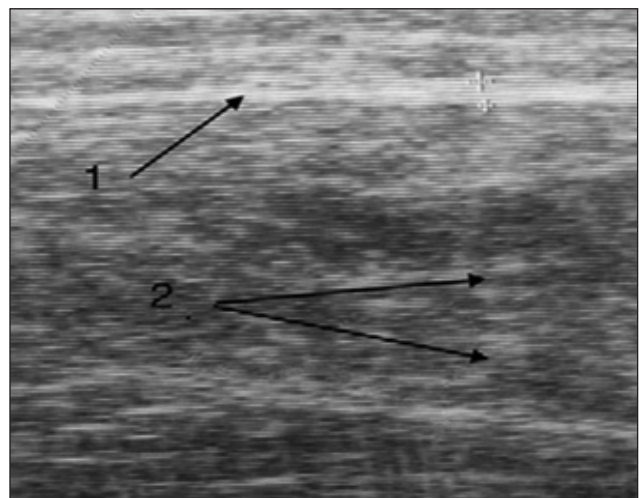
УЗД. М'язи мали однорідну структуру, знижену ехогенність, видовжений або косо-повздожний напрямок волокон. За зростання ступеня активності певного міофасціального ланцюга фасції, як адаптивні ланки опорно-рухової системи, реагували ущільненням їхніх структур. Так, у процесі ультразвукового дослідження середній показник товщини фасції гомілки (передньої, латеральної або поверхневої задньої) залежно від деформації стопи зростає до 0,5 мм ( $\pm 0,1$ ) за референтного значення 0,3 мм ( $\pm 0,1$ ). Відзначається помірний синовіт колінних і надп'яtkово-гомілкових суглобів (рис. 1).

У пацієнтів, в яких порушення м'язового тону проявлялось у вигляді спастичності, м'язи мали неоднорідну структуру за рахунок ділянок зниженої ехогенності, виразну посмугованість, напрямок волокон мав косо-поперечну спрямованість. Товщина м'язових волокон значно збільшена в об'ємі. Середній показник товщини фасції гомілки зростає до 0,7 мм ( $\pm 0,2$ ). Під час дослідження колінного суглоба відзначали підвищену ехогенність задніх рогів медіальних і латеральних менісків, укорочення й ущільнення задньої схрещеної зв'язки, ознаки вираженого синовіту (рис. 2).

У хворих із ригідністю м'язів унаслідок їхньої повільної трансформації та виникнення дегенеративно-дистрофічних змін, показники УЗД відображали зменшення площі поперечного перетину (табл. 1). М'яз мав неоднорідну структуру за рахунок ділянок зниженої ехогенності, які поєднуються з ділянками гіперехогенності, що характерно для фіброзної тканини.



**Рис. 1.** Пацієнт К., 14 років, діагноз: ДЦП із рефлекторним тонічним напруженням м'язів. Сонографія литкового м'яза: 1 — фасція, діаметр — 0,5; 2 — м'язові волокна косо-повздожнього напрямку



**Рис. 2.** Пацієнт В., 13 років, діагноз: ДЦП із порушенням м'язового тону у вигляді спастичності. Сонографія литкового м'яза: 1 — фасція, діаметр — 0,7; 2 — деструктуровані м'язові волокна, збільшені в об'ємі

Посилення акустичної тіні в м'язах свідчить про утворення рубцевої тканини, яка містить множинні кальценати. Середній показник товщини фасцій зростає до 1,3 мм (± 0,2). Відзначаються виражені дегенеративно-дистрофічні зміни в суглобах: фрагментація задніх рогів медіальних і латеральних менісків, неоднорідність структури колатеральної, схрещеної зв'язок (рис. 3). Для оцінювання змін м'язової маси в дітей, хворих на ДЦП, нами розроблений її індекс:

$$IMM = DM : (ППМ + ППФ),$$

де ДМ — довжина м'яза; ППМ — площа перетину м'яза; ППФ — площа перетину фасції; IMM — індекс м'язової маси.

За результатами дослідження, цей індекс змінюється залежно від ступеня порушення м'язового тону (табл. 1).

Збільшення площі поперечного перетину м'язів, утворення осередків фіброзу свідчать про довготривалий субгострий запальний процес у м'язовій тканині, який призводить не лише до погіршення скорочувально-відновних властивостей, ущільнення фасцій, а й до зміни субфасціального тиску (табл. 2).

Збільшення субфасціального тиску в м'язово-фасціальних футлярах (більше 20 мм рт. ст.) є однією з причин формування хронічного компартмент-синдрому. Зафіксовано залежність між підвищенням субфасціального тиску й індексом м'язової маси (рис. 4).

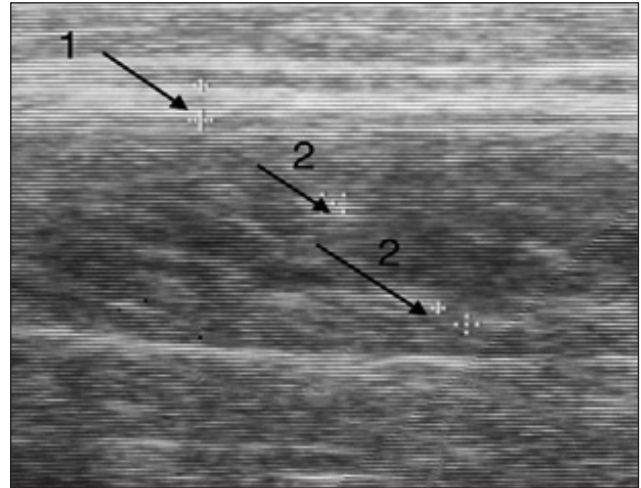


Рис. 3. Пацієнт С., 15 років, діагноз: ДЦП із порушенням м'язового тону у вигляді ригідності. Сонографія литкового м'яза: 1 — фасція, діаметр — 1,2; 2 — фіброзна тканина в товщі м'язових волокон

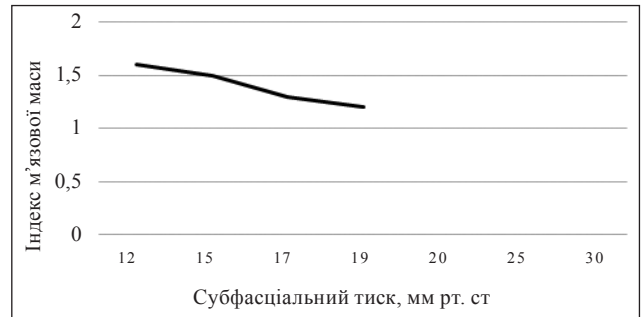


Рис. 4. Залежність індексу м'язової маси від субфасціального тиску

Таблиця 1

Показники індексу м'язової маси в дітей, хворих на ДЦП

М'яз	1 група, n = 14 (M ± m)		2 група, n = 13 (M ± m)		3 група, n = 13 (M ± m)	
	Індекс м'язової маси					
	референт. значення	патологія	референт. значення	патологія	референт. значення	патологія
<i>m. biceps femoris</i>	1,7 ± 0,2	1,4 ± 0,1	1,7 ± 0,2	1,3 ± 0,5	1,7 ± 0,2	2,4 ± 0,4
<i>m. gastrocnemius</i>	2,9 ± 0,5	2,5 ± 0,4	2,9 ± 0,4	2,2 ± 0,7	2,9 ± 0,7	4,2 ± 0,7
<i>m. tibialis anterior</i>	3,9 ± 0,7	2,7 ± 0,6	3,9 ± 0,6	2,5 ± 0,4	3,9 ± 0,6	7,2 ± 1,1
<i>m. tibialis posterior</i>	3,2 ± 0,4	2,4 ± 0,5	3,2 ± 0,5	2,2 ± 0,3	3,2 ± 0,4	5,4 ± 0,8
<i>m. peroneus brevis</i>	4,2 ± 0,6	3,5 ± 0,3	4,2 ± 0,7	3,0 ± 0,6	4,2 ± 0,5	5,5 ± 0,6

Таблиця 2

Показники субфасціального тиску

М'яз	1 група, n = 14 (M ± m)		2 група, n = 13 (M ± m)		3 група, n = 13 (M ± m)	
	Індекс м'язової маси					
	референт. значення	патологія	референт. значення	патологія	референт. значення	патологія
Передній	8,2 ± 1,2	17,3 ± 1,1	8,2 ± 1,2	18,5 ± 1,4	8,2 ± 1,2	6,2 ± 1,1
Латеральний	10,4 ± 1,1	19,3 ± 1,3	10,4 ± 1,1	21,5 ± 1,2	10,4 ± 1,1	8,4 ± 1,5
Поверхнево-задній	7,3 ± 1,4	16,1 ± 1,2	7,3 ± 1,4	17,4 ± 1,6	7,3 ± 1,4	5,3 ± 1,4
Середній показник	8,6 ± 1,2	17,6 ± 1,2	8,6 ± 1,2	19,1 ± 1,4	8,6 ± 1,2	6,6 ± 1,3



Для визначення компенсаторно-відновних властивостей м'яза та діагностичних критеріїв хронічного компартмент-синдрому нами розроблено *subfascial pressure coefficient*. Визначення коефіцієнта полягає в діленні показника субфасціального тиску, який фіксували до навантаження, на показник, який визначали через 5 хв після навантаження триголового м'яза гомілки протягом 30 с. Так, субфасціальний тиск у передньому м'язово-фасціальному футлярі гомілки до навантаження дорівнював 17,0 мм рт. ст. через 5 хв після навантаження — 28,0 мм рт. ст., тоді *subfascial pressure coefficient* буде дорівнювати 0,6 (за референтного значення 0,8), що свідчить про порушення скорочувально-відновних властивостей м'яза та формування хронічного компартмент-синдрому.

За результатами дуплексного сканування артерій нижніх кінцівок у хворих із порушенням м'язового тону (стегова, підколінна, передня та задні великогомілкові артерії) швидкісні та

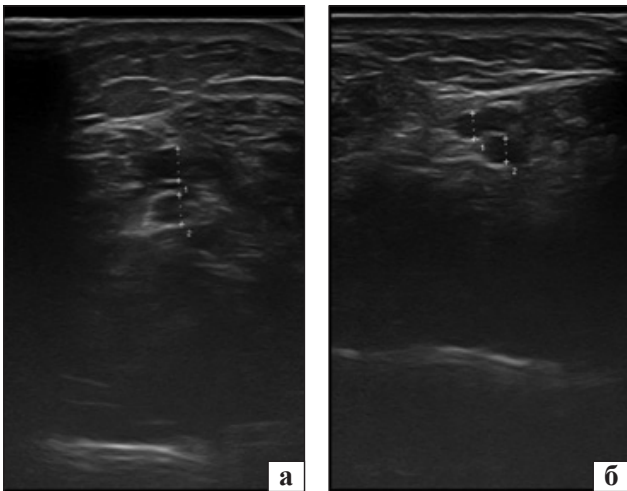
спектральні характеристики кровотоку в стандартних точках локацій артерій нижніх кінцівок залишаються практично незмінними.

Триплексне сканування глибоких вен нижніх кінцівок, (підколінна, задня великогомілкова) показало зменшення діаметра венозного просвіту в глибоких венах у пацієнтів, в яких відзначали підвищення субфасціального тиску (рис. 5).

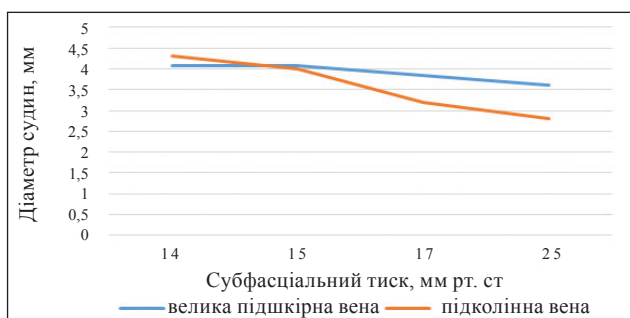
Показники діаметра венозного просвіту поверхневих вен (велика й мала підшкірна) залишалися практично незмінними. Відзначена обернена кореляція між підвищенням субфасціального тиску і діаметром просвіту глибоких вен (рис. 6).

Референтне значення тиску у венозних капілярах у дітей становить від 15 до 25 мм рт. ст. у горизонтальному положенні тіла. Субфасціальний тиск, який зростає до 20 мм рт. ст., призводить до виникнення хронічного компартмент-синдрому: порушення венозного кровотоку та розвитку ішемії м'яких тканин. Клінічно це проявляється болями, порушенням рухової моторики, підвищеним тонусом м'язів враженого сегмента кінцівки та парастезіями (табл. 3). Інтенсивність болю залежить від первинних етіологічних причин виникнення та ступеня порушення м'язового тону (рис. 7).

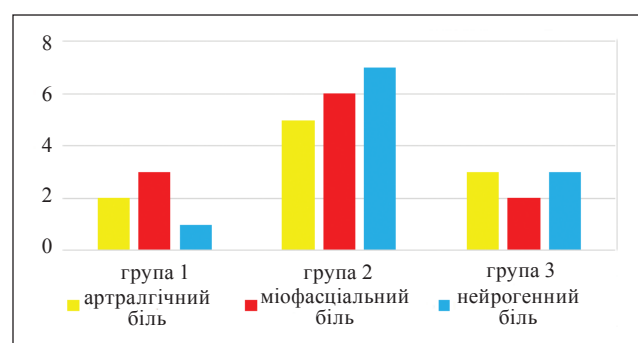
За умов рефлекторного тонічного напруження м'язів у пацієнтів першої групи за результатами УЗД спостерігаються ознаки синовііту великих суглобів, збільшення площі поперечного перетину м'язів, порушення кровотоку, набряк м'яких тканин, що призводить до збільшення субфасціального тиску і як наслідок — появи артралгічного та міофасціального болю. У хворих другої групи, в яких порушення м'язового тону проявлялось у вигляді спастичності, окрім збільшення інтенсивності артралгічного і міофасціального болю, з'являється нейрогенний біль, причиною якого є ущільнення структури фасцій, звуження патологічно значимих анатомічних ділянок, виникнення тунельного синдрому та формування компресійно-ішемічної невропатії.



**Рис. 5.** Пацієнт В., 16 років, діагноз: ДЦП, геміпаретична форма з рефлекторним тонічним напруженням м'язів правої нижньої кінцівки. Доплерографія задньої великогомілкової вени: а — ліва нижня кінцівка (1D — 0,34; 2D — 0,31); б — права нижня кінцівка (1D — 0,26; 2D — 0,24)



**Рис. 6.** Залежність діаметра венозних судин від субфасціального тиску



**Рис. 7.** Інтенсивність болювого синдрому

Таблиця 3

## Показники клінічних методів обстеження

Показник (у балах)	1 група, n=14 (M ± m)	2 група, n=13 (M ± m)	3 група, n=13 (M ± m)
Оцінювання спастики Ashworth Scale	2,50 ± 0,20	3,00 ± 0,15	3,80 ± 0,17
Артралгічний біль	2,00 ± 0,10	5,20 ± 0,21	3,10 ± 0,21
Міофасціальний біль	3,10 ± 0,30	6,10 ± 0,23	2,00 ± 0,10
Нейрогенний біль	1,00 ± 0,07	7,10 ± 0,19	3,00 ± 0,20

У третьої групи спостерігали зменшення інтенсивності болю внаслідок денерваційних і дегенеративних процесів у м'язах і суглобах.

Результати оцінювання рухової моторики, яке здійснювалося в групах за системою класифікації великих моторних функцій (GMFCS), були такими: 1 група — 10 пацієнтів — порушення I рівня, 4 — II рівня; 2 група — 10 осіб — II рівня, 3 випадки — III рівня; 3 група — 5 хворих — III рівня, 8 дітей — IV рівня.

Нами досліджено причини виникнення больового синдрому. Підвищення субфасціального тиску, ішемія м'яких тканин, ущільнення фасцій призводять до звуження патологічно значимих ділянок і формування компресійно-ішемічних невропатій периферичних нервів. Перший тунель виникає внаслідок компресії *nervus ischiadicus*, який проходить між *m. iliopsoas* та *m. gemellus superior*. У подальшому компресія *nervus tibialis* можлива в ділянці групи Hamstring у середній третині стегна, що спричинює напруження капсули суглоба та фасцій підколінного простору. У верхній частині камбаловидного м'яза знаходяться *arcus tendineus musculi solei*, де проходять *arteria et venae poplitea* та *nervus tibialis*. Гіпертонус *m. soleus* та *m. popliteus* за еквінусної деформації стопи призводить до компресії нерва в підколінній ділянці та в тунелі Gruber. Колапс медіального склепіння за пронаційної деформації стопи веде до зміщення човноподібної кістки в медіа-плантарному напрямку, що викликає компресію *nervus plantaris medialis*. У разі вальгусного відхилення п'яtkової кістки натягнення *retinaculum musculorum flexorum* призводить до компресії *nervus tibialis* у тарзальному тунелі. Під час формування п'яtkової стопи ослаблення *musculus tibialis posterior* спричинює гіпертонус пронаторів: *musculus fibularis brevis* та *musculus fibularis longus*. Створюються умови для компресії *nervus fibularis communis* під головкою мало-гомілкової кістки. Таким чином, незалежно від місця виникнення тунельного синдрому, порушується інервація всієї тібіальної групи (м'язи, які інервуються великогомілковим нервом), по-

силення больового синдрому, збільшення контрактур суглобів (рис. 9).

Патологічний ланцюг у дітей, хворих на ДЦП, має такий вигляд: патологічна інервація — надмірна спастичність — порушення кровотоку — хронічний компартмент-синдром — больовий синдром — дегенеративно-дистрофічні зміни в м'язах і суглобах — контрактури кульшових і колінних суглобів, деформації стоп.

## Обговорення

На думку деяких авторів, причиною морфологічних змін у м'язах є їхня спастичність із формуванням патологічних синергій [12, 19]. Власні дослідження доводять, що головною причиною змін у м'язах і фасціях є порушення мікроциркуляції та субгострий запальний процес із набряком у м'яких тканинах. Це обумовлює підвищення субфасціального тиску в м'язово-фасціальних футлярах гомілки, структурні зміни в тканинах. Ущільнення структури фасцій призводить до звуження патологічно значимих анатомічних ділянок, виникнення тунельного синдрому та формування компресійно-ішемічної невропатії. Аналогічної думки дотримується R. Schleip, який під час дослідження грудо-поперекової фасції спостерігав ущільнення структурних елементів на фоні хронічного запального процесу в хребцево-руховому сегменті, що спричинювало больовий синдром [24].

I. Poirot зі співавт. вважають, що в більшості хворих на ДЦП, біль пов'язаний із виникненням контрактур і деформаціями стоп і має комбінований характер [20]. На наш погляд, згинальні контрактури кульшових і колінних суглобів навпаки приводять до зменшення рефлексу натягнення нервів і послаблення больового синдрому. Також на підставі дослідження з'ясовано, що контрактури спричинюють розвиток реактивного синовіту та виникнення артралгії, які найбільш виражені в пацієнтів із високим ступенем спастичності.

За дослідженнями С. Страфуна, підвищення субфасціального тиску в дітей з контрактурою

Фолькмана призводить до ішемічно-компресійної невротії і морфо-функціональних змін у м'язях [23]. Власні спостереження доводять, що спастичність є причиною порушення венозного кровотоку, набряку, збільшення об'єму м'язів і зміни субфасціального тиску. Так, середній показник цього тиску в міофасціальних футлярах гомілки в дітей з ДЦП із порушенням м'язового тону у вигляді спастики сягав 19,1 мм рт. ст., що вдвічі перевищує фізіологічні показники.

Ю. Безсмертний стверджує, що значення субфасціального тиску зростають із погіршенням функціонального стану кінцівки [1]. Проте за власним дослідженням, зменшення показника subfascial pressure coefficient ( $< 0,8$ ) свідчить про зниження скорочувально-відновних властивостей м'язів та їхнє фіброзне переродження. Він може бути одним із предикторів незворотних змін у м'язях.

У дітей, хворих на ДЦП, збільшується сумарна маса м'язів-згиначів по відношенню до м'язів-розгиначів [5]. За результатами нашого дослідження, простежується обернена кореляція між показниками площі поперечного перетину м'язів-згиначів та субфасціальним тиском. Так, індекс м'язової маси зменшується зі збільшенням субфасціального тиску.

Більшість авторів виявили морфологічні зміни в м'язях, фасціях і судинах на основі гістологічного аналізу тканин [19]. Власні спостереження доводять можливість оцінки наявності дегенеративно-дистрофічних змін у тканинах за результатами УЗД.

Під час вивчення гістологічного матеріалу м'язів нижніх кінцівок у дітей, хворих на ДЦП із порушенням м'язового тону, В. Л. Лонтковським доведено зменшення кількості судин, навколо яких по мірі зростання спастичності кільцеподібно формувалися сполучнотканинні елементи [16]. Це підтверджується власними результатами дуплексного сканування. Встановлено, що показники кровотоку та діаметра судин знаходяться в обернено кореляційному зв'язку зі значеннями субфасціального тиску. Відзначалося уповільнення кровотоку в підколінній артерії в пацієнтів 1 групи на 7,2 % ( $\pm 2,4$ ); у хворих 2 групи — на 12,6 % ( $\pm 1,8$ ); у дітей 3 групи — на 10,5 % ( $\pm 2,1$ ).

Триплексне сканування підколінної вени свідчило про зменшення її діаметра: у 1 групі — на 10,3 % ( $\pm 1,4$ ); 2 групі — на 29,3 % ( $\pm 1,7$ ); 3 групі — на 25,9 % ( $\pm 2,8$ ).

Ці процеси ведуть до облітерації судин, виникнення фіброзно-змінених ділянок м'язової тканини та формування міофасціального болювого синдрому.

## Висновки

У процесі дослідження встановлено, що причиною змін у м'язях і фасціях є порушення кровотоку, зміна субфасціального тиску в м'язово-фасціальних футлярах нижніх кінцівок. Виникнення болю в нижніх кінцівках у дітей, хворих на ДЦП, має мультифакторний характер та складається з міофасціального, суглобового, тунельного синдромів.

**Конфлікт інтересів.** Автори декларують відсутність конфлікту інтересів.

## Список літератури

1. Bezsmertnyi, Y., Shevchuk, V., Jiang, Y., Bezsmertna, H., & Bezsmertnyi, O. (2021). Impact of post-amputation pain syndrome on the results of bone stump formation. *Morphologia*, 15(3), 50–56. doi:10.26641/1997-9665.2021.3.50-56
2. Bordoni, B., & Varacallo, M. (2021). Bony pelvis and lower limb, thigh quadriceps muscle. *StatPearls. Anatomy*
3. Cheverda, A. I., Huk, Y. M., Zyma, A. M., Kincha-Polishchuk, T. M., Syvak, M. F., & Zotia, A. V. (2019). Diagnosis and treatment of contractures of the hip and knee joints in patients with the consequences of open forms of spinal Dysraphism. *Visnyk ortopedii travmatologii protezuvannia*, 103(4), 61–72. doi:10.37647/0132-2486-2019-103-4-61-72
4. Simons, D. G., Travell, J. G., & Simons, L. S. (1999). Travell & Simons' Myofascial pain and dysfunction: Upper half of body. Lippincott Williams & Wilkins.
5. Danilov O., Balitskaya Y., & Motsya M. (2013) Mechanism of formation and clinical course of flexion contractures of knee joints in children with cerebral palsy. *Surgery of paediatric age*, 4, 8–15.
6. Danylov, O., & Shulha, O. (2023). Optimisation of methods of diagnosis and correction of heel foot in children with cerebral palsy. *Paediatric surgery Ukraine*, 4(81), 49–58. doi:10.15574/ps.2023.81.49
7. McDowell, B. C., Duffy, C., & Lundy, C. (2017). Pain report and musculoskeletal impairment in young people with severe forms of cerebral palsy: A population-based series. *Research in developmental disabilities*, 60, 277–284. doi:10.1016/j. ridd.2016.10.006
8. Fishchenko, V., & Obeidat, K. J. (2022). Lower limb muscles functioning in the condition of flexion contracture of the knee joint. *Trauma*, 23(2), 17–24. doi:10.22141/1608-1706.2.23.2022.886
9. Graham, H. K., Rosenbaum, P., Paneth, N., Dan, B., Lin, J., Damiano, D. L., ... Lieber, R. L. (2016). Erratum: Cerebral palsy. *Nature reviews disease primers*, 2(1). doi:10.1038/nrdp.2016.5
10. Hauer, J., Houtrow, A. J., Feudtner, C., Klein, S., Klick, J., & Murphy, N. A. (2017). Pain assessment and treatment in children with significant impairment of the central nervous system. *Pediatrics*, 139(6). doi:10.1542/peds.2017-1002
11. de Bruijn, J. A., Wijns, K. C., van Kuijk, S. M., Hoogeveen, A. R., Teijink, J. A., & Scheltinga, M. R. (2021). Chronic exertional compartment syndrome in the differential diagnosis of peripheral artery disease in older patients with exercise-induced lower limb pain. *Journal of vascular*

- surgery*, 73(6), 2114–2121. doi:10.1016/j.jvs.2020.11.027
12. Klochkova, O. A., Kurenkov, A. L., & Kenis, V. M. (2018). Development of contractures in spastic forms of cerebral palsy: Pathogenesis and prevention. *Pediatric traumatology, orthopaedics and reconstructive surgery*, 6(1), 58–66. doi:10.17816/ptors6158-66
  13. Komshina, K. (2020). Pain syndrome and comorbidity in adult patients with cerebral palsy. *Saratov journal of medical scientific research*, 16 (1).
  14. Komshina, K., & Antipenko, E (2020). Evaluation of the features of pain syndrome in adult patients with infantile cerebral palsy. *MA*, 1(62), 7.
  15. Lontkovsky, Y. (2016). Treatment of adults and children with organic localised spasticity of the lower extremity muscles. *International neurological journal*, 6, 51–57. doi:10.22141/2224-0713.6.842016.83.
  16. Lontkovskiy, Y., Pichkur, L., Vaslovych, V., & Shmeleva G. (2016). Morphological changes of the adductor muscles of the thigh in local spasticity in patients with cerebral palsy. *Ukrainian neurosurgical journal*, 2, 28–32
  17. Mathewson, M., & Lieber R. (2015). Pathophysiology of muscle contractures in cerebral palsy. *Physical medicine and rehabilitation clinics of North America*, 26(1), 57–67. doi: 10.1016/j.pmr.2014.09.005
  18. Martyniuk, V., & Nazar, O. (2016). Unified clinical protocol «Cerebral palsy and other organic brain lesions in children, accompanied by movement disorders». Part I. *Sovremennaya pediatriya*, 75(3), 100–105. doi:10.15574/sp.2016.75.100
  19. Nenko A., Vlasenko S. (2009). *Diagnosics and treatment neuroorthopedic syndromes at patients by snfantile cerebral palsy. Algorithms choice and tactic of therapy*. Evpatoria: Managements for doctors., 1–152
  20. Poirot, I., Laudy, V., Rabilloud, M., Roche, S., Ginhoux, T., Kassaï, B., & Vuillerot, C. (2017). Prevalence of pain in 240 non-ambulatory children with severe cerebral palsy. *Annals of physical and rehabilitation medicine*, 60(6), 371–375. doi:10.1016/j.rehab.2017.03.011
  21. Tondiy, O., Zavalna, O., & Korenev, S. (2016). Tunnel mononeuropathies: Etiology, pathogenesis, clinical manifestations, diagnosis, treatment. *Shidnoevropejskij zurnal vnutrisnoi ta simejnoi medicini*, 2016(1), 68–74. doi:10.15407/internalmed2016.01.068
  22. Semkovych, Y., & Dmytriiev, D. (2022). Visual analogue scale as a tool for assessing quality of life (PEDSQL™) and emotional stress in children after anterior abdominal wall surgery. *Pain, anaesthesia & intensive care*, 2(99), 41–48. doi:10.25284/2519-2078.2(99).2022.265838.
  23. Strafun, S., Tkach, A., Strafun, A., & Saliy, A. (2014). Risk of local hypertensive ischaemic syndrome in trauma. *Trauma*, 15(3), 5–10. doi:10.22141/1608-1706.3.15.2014.81418.
  24. Willard, F. H., Vleeming, A., Schuenke, M. D., Danneels, L., & Schleip, R. (2012). The thoracolumbar fascia: Anatomy, function and clinical considerations. *Journal of anatomy*, 221(6), 507–536. doi:10.1111/j.1469-7580.2012.01511.x
  25. Zharikova, A., Krivoshey, O., & Tsukanova, S. (2020). *Tunnel neuropathies of the pelvic girdle and lower extremities*. Gomel: GU «RNPC RMEH», 1–50.
  26. Zozulya, I., & Bredikhin, A. (2011). Myofascial pain syndrome: Diagnosis, treatment. *Ukrainian medical magazine*, 3(83)

Стаття надійшла до редакції 01.05.2024

## CAUSES OF PAIN IN THE MUSCLES OF THE LOWER EXTREMITIES IN CHILDREN WITH CEREBRAL PALSY

O. A. Danilov<sup>1</sup>, O. V. Shulga<sup>2</sup>, O. L. Kucheruk<sup>3</sup>, K. V. Bandrina<sup>4</sup>

<sup>1</sup> SI «Institute of Pediatrics, Obstetrics and Gynecology named after Academician O.M. Lukyanova of the NAMS of Ukraine», Kyiv

<sup>2</sup> Shupyk National University of Health Care of Ukraine, Kyiv

<sup>3</sup> KNP KOR «Kyiv Regional Children's Hospital No. 2». Ukraine

<sup>4</sup> Dobrobut Clinic, Kyiv. Ukraine

✉ Oleksandr Danilov, MD, Prof. in Traumatology and Orthopaedics: danilov.olexandr45@gmail.com

✉ Oleksandr Shulga, MD, PhD in Traumatology and Orthopaedics: belka1205@gmail.com

✉ Oleksandr Kucheruk, MD: sanjabc@ukr.net

✉ Kateryna Bandrina, MD: bandrina6619@gmail.com