

## НА ДОПОМОГУ ЛІКАРЕВІ-ПРАКТИКУ. ЛЕКЦІЇ

УДК 617.57/.58-089:616.717/.718-001.45-001.47](045)

DOI: <http://dx.doi.org/10.15674/0030-59872023471-78>

### Досвід лікування сегментарних кісткових дефектів у пацієнтів з бойовою травмою з використанням методу distraкційного остеогенезу

С. В. Гаріян<sup>1</sup>, О. С. Цибульський<sup>1</sup>, В. П. Маховський<sup>1</sup>, З. В. Салій<sup>2</sup>

<sup>1</sup> КНП «Тернопільська обласна клінічна лікарня» ТОР, Україна

<sup>2</sup> Тернопільський національний медичний університет ім. І. Я. Горбачевського МОЗ України

*Upper and lower limb injuries resulting from battlefield trauma is a complex multidisciplinary problem. Efficacy of the treatment of segmental bone defects in patients with combat trauma is a subject of analysis for improving its results. Purpose. An analysis of the modern treatment strategies of the segmental bone defects in patients with battlefield trauma under conditions of distraction osteogenesis (based on data available in the literature and own clinical experience). Methods. Analytical review of scientific works and analysis of treatment results of 39 patients with segmental bone defects associated with battlefield trauma and treated using distraction osteogenesis were conducted. Results. Patients with segmental limbs defects require special attention of a multidisciplinary team of specialists to identify reconstructive opportunities to save the limb. Distraction osteogenesis — is an effective method of treating of segmental fractures and shortening of the limbs, infectious complications that led to bone defect formation. Bone transport with ring external fixator (ExFix) is considered as a classical method. Authors analyzed and illustrated with three clinical cases their own results of application of different distraction osteogenesis technique. Conclusions. Different types of ExFix can be applied independently or in combination with internal fixators. The use of an intramedullar nail along which distraction osteogenesis is carried out allows to provide better control of the axis of the limb and transported fragment, reduce the residence time in the ExFix, and, moreover, external fixation devices with a simpler configuration can be used. Transport along the plate allows to maintain proper axial relationships in the presence of short periarticular fragments and improve the quality of fixation but it also increases the risks of FRI and re-operations. Keywords. Segmental bone defect, combat trauma, distraction osteogenesis.*

*Травми верхніх і нижніх кінцівок, отримані в результаті бойових дій, є складною мультидисциплінарною проблемою. Ефективність методик лікування сегментарних кісткових дефектів у пацієнтів із бойовою травмою — предмет аналізу з метою покращення їхніх результатів. Мета. Проаналізовано сучасні стратегії лікування сегментарних кісткових дефектів у пацієнтів із бойовою травмою за умов використання методики distraкційного остеогенезу. Методи. Проведено аналітичний огляд 165 наукових праць і проаналізовано 39 власних клінічних випадків лікування сегментарних кісткових дефектів у хворих із бойовою травмою з використанням методики distraкційного остеогенезу. Результати. Пацієнти зі сегментарними дефектами кінцівок потребують особливої уваги мультидисциплінарної команди спеціалістів для визначення реконструктивних можливостей порятунку кінцівки. Дистракційний остеогенез — дієвий метод лікування сегментарних переломів і вкорочень кінцівок, інфекційних ускладнень, які призвели до формування дефекту. Класичним методом вважається кістковий транспорт у кільцевому апараті зовнішнього фіксації (АЗФ). Наведено 3 клінічні випадки власних результатів застосування різних технік distraкційного остеогенезу. Висновки. Різні варіації АЗФ можна застосовувати або поєднати методи АЗФ із внутрішніми фіксаторами. Використання інтрамедулярного стрижня, вздовж якого проводиться distraкційний остеогенез, дозволяє краще контролювати вісь кінцівки й транспортного фрагмента, зменшити час перебування в АЗФ, а засоби фіксації можуть бути простішою конфігурації. Виконання транспорту вздовж пластини дозволяє утримати правильні осьові взаємини за наявності коротких навколосуглобових фрагментів і підвищити якість фіксації, проте збільшує ризики FRI та повторних операцій.*

**Ключові слова.** Сегментарний кістковий дефект, бойова травма, distraкційний остеогенез

## Вступ

Травми верхніх і нижніх кінцівок, отримані в результаті бойових дій, ставлять перед лікарем багато викликів: значно більше, ніж у разі високоенергетичних травм у цивільного населення. Велика кількість кінетичної енергії, яка передається від бойових снарядів, створює широку зону ушкодження м'яких тканин і кісток. Крім того, механізм вибуху «ззовні всередину» часто призводить до значного забруднення рани фрагментами одягу, взуття, ґрунту тощо [1]. Морфологія переломів кісток є також атиповою та нехарактерною для цивільної травми й не може класифікуватися стандартно. Ця унікальність ушкоджень значно ускладнює реалізацію плану порятунку кінцівки, вимагаючи ретельного передопераційного планування [2]. Рання, агресивна обробка рани й іригація є наріжним каменем в лікуванні важких відкритих переломів [3]. Бойова травма вимагає ретельного видалення всіх нежиттєздатних м'яких тканин. Аваскулярна, позасуглобова кісткова тканина, без м'якотканинного прикріплення також повинна бути видалена, незалежно від розміру. Необхідне детальне інтраопераційне експертне оцінювання травматологом із наступною консультацією пластичного та судинного хірургів стосовно порятунку й збереження функціональної, неінфікованої, безболісної кінцівки [4]. Розроблено численні системи підрахунку балів для прогнозування здатності врятувати понівечені кінцівки.

Через високий ризик ранньої або пізньої ампутації особливу увагу слід приділити кінцівкам із великим дефектом як м'яких тканин, так і кістки, асоційованих із травмою судинно-нервових пучків [5].

*Мета:* проаналізовано сучасні стратегії лікування сегментарних кісткових дефектів у пацієнтів із бойовою травмою за умов використання методики дистракційного остеогенезу.

## Матеріал і методи

Проведено пошук літературних джерел у базі даних PubMed глибиною в 12 років. Відібрано 165 публікацій, які наводять приклади лікування сегментарних кісткових дефектів у пацієнтів із бойовою травмою за умов використання методики дистракційного остеогенезу.

Ефективність методу оцінено на підставі аналізу результатів лікування 39 постраждалих, первинне ушкодження яких було наслідком мінно-вибухової травми, їх лікували в стаціонарі ортопедичного відділення КНП «Тернопільська

обласна лікарня» ТОР. Дослідження обговорено та схвалено на засіданні комітету з біоетики при Тернопільській національній медичній університет ім. І. Я. Горбачевського МОЗ України (протокол № 75 від 01.11.2023 р).

## Результати та їх обговорення

Найпоширенішим під час лікування пацієнтів із бойовою травмою є етапний підхід. Так, згідно з концепцією служби військової медицини Франції, у разі бойової травми нижньої кінцівки необхідно дотримуватися принципу збереження («три З») — життя, кінцівка, функції [2]. Доктрина реконструкції базується на правилі 6/7/8/9, відповідно до якого розроблені стратегії відновлення м'яких тканин і втраченої кістки: санація вогнища впродовж 6 год., відновлення м'яких тканин та/або покриття кістки протягом 7 днів, остеосинтез та/або реконструкція пустот у кістці через 8 тижнів, задля досягнення функціонального відновлення через 9 міс. [6].

У більшості госпіталів, які надають допомогу військовим, ранній дебрідмент і його наступне повторення через 48 год. вважаються стандартним протоколом лікування за бойової травми [7].

У великі кісткові дефекти імплантують цементні спейсери, які імпрегновані антибіотиками [8], для заповнення «мертвого простору» й отримання локальної дії антимікробного препарату у високій концентрації. Авторам [8] вдалося досягти достовірного зменшення терміну очищення рани, скорочення кількості повторних хірургічних обробок до закриття рани і тривалості антибіотикотерапії.

Здебільшого необхідно застосувати терапію рани від'ємним тиском (VAC-терапія) [9].

Щойно рана стає стабільною і немає ознак ранньої інфекції її закривають. Для цього використовують різні методики: пластику розщепленим шкірним трансплантантом або повношаровим шкірно-фасціальним чи м'язовим клаптом [10]. Часто техніка закриття дефекту васкуляризованим клаптом застосовується в ранні терміни задля боротьби з інфекційними ускладненнями. Допускається відстрочена пластика рани — кілька днів чи тижнів, якщо є прояви важкої ранової інфекції.

Перехід від тимчасового монопланарного апарату зовнішньої фіксації (АЗФ), встановленого на ранніх етапах надання допомоги, до більш стабільного кільцевого АЗФ, або на внутрішню фіксацію виконується за умови непотрібної подальшої обробки рани. Після успішного закриття

рани й уникнення інфекції можна розпочати лікування дефекту кістки.

Базуючись на класифікації переломів AO L. Solomin та T. Slongo [11] у 2016 році запропонували таку систематизацію кісткових дефектів: кавітарні (тип А): А1 — діафізарні, А2 — метафізарні, А3 — епіфізарна; клиноподібні, зі збереженням контактом основних фрагментів (тип В): В1 — повний контакт основних фрагментів, довжина кінцівки збережена, В2 — частковий контакт, довжина кінцівки збережена, В3 — частковий контакт, кінцівка вкорочена; тип С — сегментарні; тип D — із дефектом суглобової поверхні (рис. 1).

Варіантом лікування дефектів типів А та В є кісткова пластика ауто-, алотрансплантатами або кістковими замінниками.

Існує декілька стратегій кісткової трансплантації: васкуляризована та не васкуляризована аутогенна або алогенна [12]. Найпоширенішим варіантом лікування гострих і реконструктивних дефектів у травматології є кісткова ауто трансплантація [13]. Аутологічний кістковий імплантат може бути застосований у вигляді губчастої та кіркової кісток й аспірату кісткового мозку. Його забір проводиться з передніх відділів таза і задніх (за допомогою ацетабулярного римера), з інтрамедулярного каналу довгих кісток у разі потреби більшого обсягу кісткової маси, або з проксимального відділу великогомілкової кістки чи дистального відділу стегна, наприклад, у разі втручань на стопі або чи переломів пілона. Хороший остеогенетичний, остеоіндуктивний та остеоіндуктивний потенціал роблять цей варіант «золотим стандартом» для лікування парціальних кісткових дефектів (типи А і В за класифікацією L. Solomin та T. Slongo). Проте проблеми в ділянці забору трансплантата (біль, формування локальних гематом, тривале дренування рани, повторні операції) й обмежена його кількість призводять до складнощів під час лікування пев-

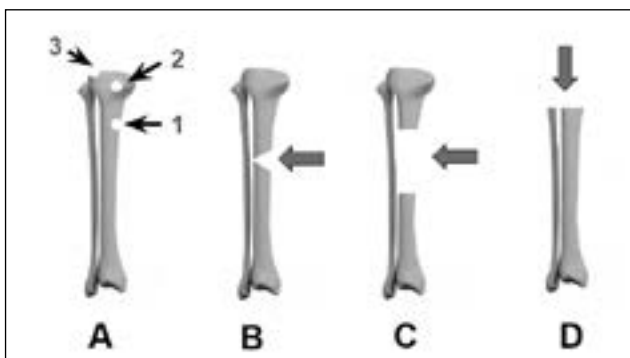


Рис. 1. Типи кісткових дефектів

ної групи пацієнтів. Наприклад, в осіб з важкою множинною травмою кінцівок і кістковими дефектами в декількох ділянках і в групі пацієнтів, у яких конституційно менший банк кісткової маси. Частота ускладнень після забору кісткового трансплантата становить 8,6 % [14].

Алотрансплантат є альтернативним засобом лікування складних кісткових дефектів. Відсутність хворобливості донорської ділянки, потенційно «необмежена» кількість і стан готовності до використання, роблять його бажаною альтернативою кістковому трансплантатові для хірургів і пацієнтів. Проте процес обробки та зберігання (замороження й сублімаційне сушіння) знижують його остеогенетичний та остеоіндуктивний потенціали [15].

У літературі [16] досить чітко проаналізовано перспективу застосування стратегій ін'єкційної інженерії кісткової тканини й остеогенного клітинного листа, указуючи на певні обмеження, через складність і неефективність цих методик у клінічній практиці, особливо для відновлення дефектів великої сегментарної кістки, на яку припадає навантаження. В експерименті продемонстровано хороший потенціал остеоіндуктивної біокераміки з фосфату кальцію під час регенеративного відновлення великих кісткових дефектів, які навантажуються [17]. Alkindi M. і співавт. [18] оцінили результативність керованої кісткової регенерації стегнової кістки щура з використанням остеоіндуктивних трансплантатів конячої кістки і бета-трикальційфосфату без тромбоцитарного фактора росту. У майбутньому це може бути потенційною клінічною альтернативою для реконструкції та регенерації дефектів сегментарної кістки. Yingkang Yu. [19] в експерименті на кролях довів перспективність поєднання матриці, отриманої з клітин-попередників, із гідрогелем.

Для лікування сегментарних кісткових дефектів використовують техніки індукованих мембран або дистракційного остеогенезу. Shen Z. і співавт. [20] в експериментальних моделях спробували дати відповідь на запитання про вплив величини сегментарного дефекту кістки на вибір методики лікування. Використання техніки індукованих мембран мало кращі результати за найбільших дефектів кістки, а дистракційного остеогенезу — у разі невеликих і середніх розмірів дефектів. Автори вказують на необхідності подальших досліджень і акцентують увагу на застереженні й обережності в екстраполяванні цих висновків на відповідні моделі в людей.

Уже клінічні результати лікування сегментарних дефектів кісток нижніх кінцівок після посттравматичного остеомієліту [21] продемонстрували кращі функціональний ефект від застосування техніки індукційних мембран у разі ураження стегнової кістки, а дистракційного остеогенезу — у випадках деформації кінцівок і навколосуглобових дефектів кісток. Проте, Akgun U. і співавт. [22] указують на обмеження цього дослідження, які можуть спотворити результати, а саме співвідношення між пацієнтами 1 : 4 та порівняння процесів у кістках із різною васкуляризацією.

Техніка індукованих мембран — це спосіб лікування кісткових дефектів за якого використовується стружка кісткового губчастого ауто-трансплантата. Ця методика найефективніша під час лікування сегментарних кісткових дефектів, або у випадку некротичної чи інфікованої кісткової тканини. Започаткував її Masquelet [23], вона включає два етапи. На першому проводиться радикальна обробка з видаленням нежиттєздатної, або інфікованої кістки, потім досягається стабільна фіксація і в ділянку дефекту поміщається блок цементного спейсера. Через 4–8 тижнів, коли сформується самоіндукована періостальна мембрана, цементний спейсер видаляється і проводиться заміщення дефекту губчастим кістковим трансплантатом [24]. Тобто знижується імовірність резорбції трансплантата й підвищується можливість його реваскуляризації та кіркілізації. Клінічні дослідження доводять ефективність цієї техніки без рецидиву інфекції за септичних й асептичних незрощень гомілки та діафізарних кісткових дефектів. Також підвищується результативність аутологічного кісткового трансплантата шляхом збільшення механічної стабільності через цементний спейсер. Остеогенність теж зростає через значну васкуляризацію періостальної мембрини зумовлену розташуванням цементного спейсера [23]. За використання цієї методики досягається зрощення 80–100 % у разі довготривалого спостереження за пацієнтами [25]. Найчастішим ускладнення є рецидивуюча інфекція, яка згідно з даними Morelli [26] становить близько половини (49,6 %) усіх ускладнень під час лікування відкритих переломів гомілки з сегментарними дефектами. Наступні за частотою — потреба в додатковій кістковій пластиці, повторні переломи кісткового регенерату та комбінація ускладнень: незрощення, резорбція регенерату, інфекція, яка призводить до ампутації кінцівки.

Зазначимо, що ураховуючи ризики інфекційних ускладнень, найпоширенішою методикою лікування сегментарних кісткових дефектів за бойової травми, особливо нижніх кінцівок, є техніка дистракційного остеогенезу [13]. Це біологічний процес утворення нової кістки між кістковими сегментами, які поступово роз'єднуються під дією зростаючого тяжіння. Одночасно відбуваються явища активного гістогенезу в навколишніх м'яких тканинах — шкіра, фасції, м'язи, судини і периферичні нервові волокна, які дають можливість здійснити значне переміщення кістки. Із біологічної точки зору, дистракційний остеогенез, розпочинаючи з порушення цілісності кістки та впродовж усього еволюційного процесу перетворення регенерату в повноцінну кісткову тканину, можна розділити на такі етапи [27]: остеотомія, індукція запалення, утворення м'якого чи твердого кісткового мозолу, ремоделювання.

Виокремлюють 3 періоди дистракційного остеогенезу: латентний, дистракції та консолідації [28].

Дистракційний остеогенез розпочинається з формування в місці остеотомії фіброзної тканини — м'якого кісткового мозолу вздовж осі дистракції [29]. За поступового розтягнення м'якого кісткового мозолу його волокна розташовуються паралельно до напрямку дистракції. Між 3-м і 7-м днями у фіброзну тканину врастають капіляри, розширюючи судинну сітку не лише в напрямку центра дистракційного проміжку, а й медулярних каналів обох кісткових фрагментів. Часто новоутворені судини в дистракційному регенераті мають спіральний хід і численні циркулярні складки, унаслідок чого швидкість їхнього росту значно перевищує перебіг дистракції, і в 10 разів процес проростання судин за звичайного загоєння перелому [30].

Упродовж 2-го тижня дистракції починають формуватися первинні остеони, процеси остеогенезу ініціюються на наявних кісткових стінках і прогресують у напрямку центра дистракційного проміжку. Наприкінці цього терміну остеїд починає мінералізуватись, дистракційний регенерат має специфічну зональну структуру. У центрі дистракційного проміжку, де вплив розтягувальних сил максимальний, розміщена слабко мінералізована рентгенопрозора фіброзна проміжна ділянка, яка являє собою центр фібробластичної проліферації й утворення фіброзної тканини. На її периферії є дві ділянки з поздовжньо орієнтованими циліндричними первинними остеонами, які вкриті шаром остеобластів і ростуть у напрямку один до одного. Такий ділянковий розподіл сформованої кісткової тканини зберігається

до завершення періоду дистракції. Формуються дві додаткові ділянки первинного ремоделювання остеонів, які локалізуються на межі регенерату та кісткових фрагментів. Після завершення періоду дистракції фіброзна проміжна зона поступово осифікується, а інша чітко помітна ділянка грубо-волоконистої кісткової тканини містком об'єднує кісткові фрагменти. У процесі дозрівання регенерату зона первинних остеонів значно зменшується і повністю резорбується. Наступні місяці новоутворена кістка зміцнюється паралельно до волокон і ламелярної кістки. Останнім етапом кіркової реконструкції є гаверсова перебудова.

Наприкінці періоду дистракції переважно виявляють перші рентгенологічні ознаки регенерації кісткової тканини: кістковий регенерат орієнтований вздовж напрямку дистракції та розділений на три частини: дві більшої щільності, які прилягають до залишкових кісткових сегментів, та центральну рентгенопрозору ділянку.

Тривалість періоду активної дистракції залежить від відстані, на яку транспортується сегмент, і вид переміщення кістки, який може бути уні-, бі- та трифокальним. Період консолідації (утримуюча фаза), упродовж якого відбувається активна мінералізація дистракційного регенерату, триває від закінчення тракції до моменту видалення цього апарату. Здебільшого, його тривалість повинна втричі перевищувати час періоду дистракції та коливається залежно від віку пацієнта. Дозрівання кістки з остаточним формуванням нормальної структури триває близько року або й більше [31].

Сьогодні можливості дистракційного остеогенезу в лікуванні бойової травми кінцівок включають транспорт: АЗФ (монолатеральним, білатеральним, циркулярним); АЗФ уздовж інтрамедулярного стрижня; АЗФ уздовж пластини; саморостучими інтрамедулярними стрижнями.

Ми провели аналіз власних клінічних випадків із сегментарними дефектами кісток і вкороченнями кінцівок за період 2019–2023 рр. На стаціонарному лікуванні в ортопедичному відділенні КНП «Тернопільська обласна лікарня» ГОР перебувало 39 пацієнтів (37 (94,87 %) чоловіків і 2 (5,13 %) жінок). Середній вік ( $37,36 \pm 2,11$ ) роки (найстарший пацієнт — 68 років, наймолодший — 19 років). Середній розмір дефекту — ( $115,28 \pm 6,78$ ) мм (найбільший — 195 мм, найменший — 50 мм). Патологію нижньої кінцівки діагностовано в 38 випадках (сегментарні дефекти стегна — 9, гомілки — 29), верхньої кінцівки — 1 особа (сегментарний дефект ліктьової кістки). За технікою виконання моно-, білатеральний дист-

ракційний остеогенез проведено 13 (33,34 %) пацієнтам, кільцевий — 11 (28,20 %), АЗФ уздовж стрижня — 10 (25,64 %), АЗФ уздовж пластини — 4 (10,26 %), АЗФ уздовж ТЕНа — 1 (2,56 %).

За типом кісткового транспорту хворі розподілилися так: ретроградний — 14, антеградний — 18, їхнє поєднання — 3, дистракція — 2, антеградний трифокальний — 1 випадок.

Пластику м'яких тканин виконано 25 (64,1 %) особам, не потребували — 14 (35,9 %). Наразі ми аналізуємо результати лікування хворих, які опублікуємо згодом.

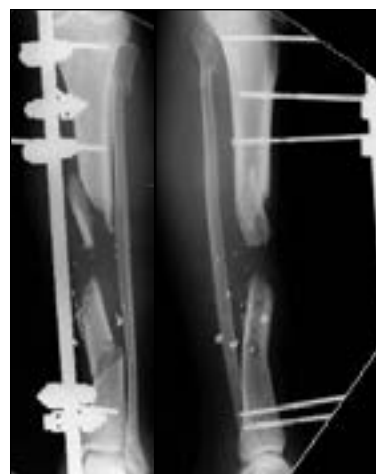Надаємо клінічні випадки, які ілюструють наведену методику лікування.

#### *Клінічний випадок № 1*

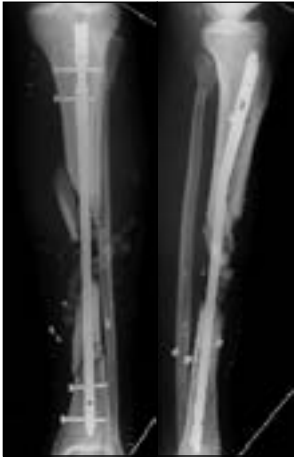*Лікування вогнепального ушкодження гомілки з кістковим дефектом методом дистракційного остеогенезу вздовж стрижня*

Пацієнт, 31 р., діагноз: вогнепальне наскрізне ушкодження гомілки з багатоуламковим переломом великогомілкової кістки з дефектом, перелом у субкапітальному відділі малогомілкової кістки. У лікарні за місцем проживання пацієнту виконано первинну хірургічну обробку рани і зовнішню стабілізацію перелому (рис. 2). На 7-му добу пацієнт переведений в Тернопільську обласну лікарню. На 8-му добу здійснено вторинну хірургічну обробку рани гомілки, АЗФ видалено, проведено фіксацію великогомілкової кістки інтрамедулярним стрижнем, дефект м'яких тканин заповнено цементними «намистинами» із гентаміцином (рис. 3).

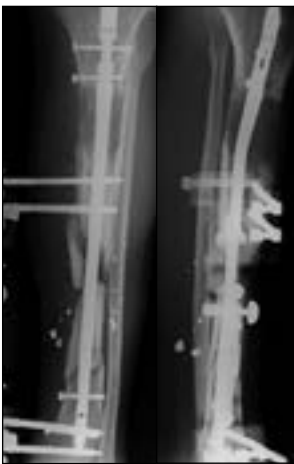Через 5 діб цементні «намистини» видалено, ушито. Рани загоїлись, виділень із них не було. Через 3 тижні проведено остеотомію верхньої 1/3 гомілки та встановлено дистракційний АЗФ по передньо-медіальній поверхні. Латентний період 10 днів. На 11-й день розпочато дистракцію зі швидкістю (0,25мм × 4 рази на добу).



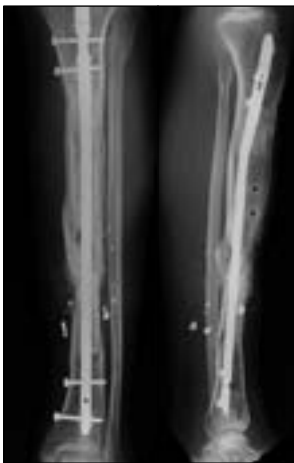
**Рис. 2.** Рентгенограма після встановлення АЗФ (пряма та бокова проекції)



**Рис. 3.** Рентгенограма (пряма та бокова проєкції). Фіксація великогомілкової кістки стрижнем. Цементні «намистини» в ділянці дефекту



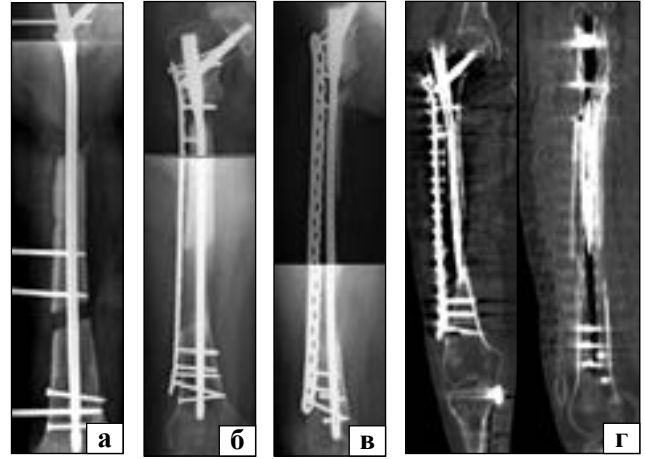
**Рис. 4.** Рентгенограми в прямій та боковій проєкціях. Проводиться дистракція вздовж ІМ стрижня. Сформовано кістковий регенерат (




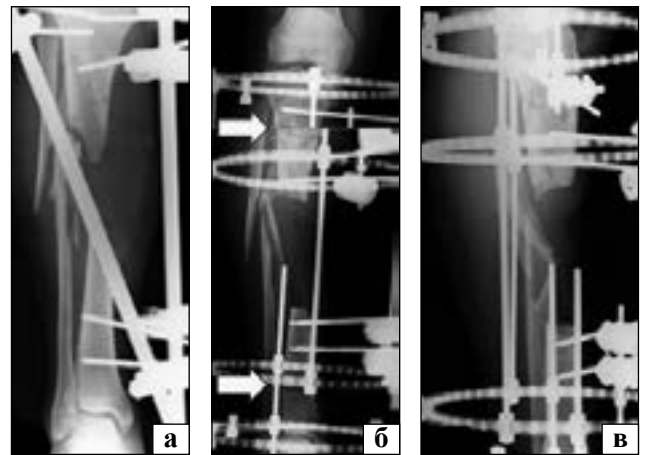
**Рис. 5.** Консолідований регенерат та ділянка стику кісткових фрагментів

Її проводили 65 днів до досягнення стику основних фрагментів (рис. 4). Після цього виконано пластику «ділянки стику» спонгіозним кістковим аутогрансплантантом з задніх відділів таза, виокремленого ацетабулярним римером. Через 2 міс., через прогресуючі ознаки зрощення перелому та перебудови регенерату, АЗФ демонтовано.

Пацієнт розпочав комплексне реабілітаційне лікування. Через 8 міс. відмічається прогресуюча



**Рис. 6.** Лікування сегментарного дефекту верхньої 1/3 стегна дистракційним АЗФ уздовж PFNA стрижня: а) перший етап; б, в) другий етап; г) КТ-контроль через 6 міс.



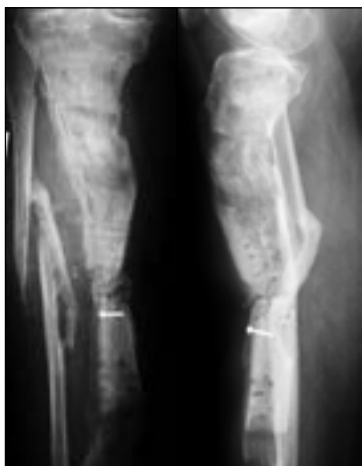
**Рис. 7.** Лікування сегментарного дефекту гомілки довжиною 160 мм тріфокальним (антеградним і ретроградним) кістковим транспортом і кільцевим АЗФ (рентгенограми: а) під час госпіталізації; б) після фіксації кільцевим АЗФ та виконання остеотомії — пряма проєкція; в) бокова проєкція); г, д) клінічні фото нижньої кінцівки в кільцевому АЗФ

осифікація кісткового регенерату та консолідація в «ділянці стику фрагментів». Інтрамедулярний стрижень залишено (рис. 5).

#### *Клінічний випадок № 2*

*Лікування сегментарного дефекту верхньої 1/3 стегна дистракційним АЗФ уздовж PFNA стрижня*

Пацієнт, 20 р. діагноз: сегментарний дефект верхньої 1/3 стегнової кістки близько 145 мм.



**Рис. 8.** Рентгенограма в 2-х проєкціях після закінчення кісткового транспорту та пластики ділянки стику кістковим аутогрансплантантом + біоскло (BoneAlive)

Звернувся до нашого закладу через 9 міс. після травми. Виконано внутрішню фіксацію стегнової кістки PFNA стрижнем (Synthes), остеотомію нижньої 1/3 стегнової кістки, встановлено АЗФ по латеральній поверхні стегна з дистракційним пристроєм (рис. 6, а). Латентний період 10 днів, швидкість дистракції 0,25 мм × 4 рази на добу. Після її закінчення здійснено видалення АЗФ, декортикацію та кісткову пластику «ділянки стику» кістковим аутогрансплантантом та аугментацію LCP пластиною по латеральній поверхні (рис. 6, б, в). Через 6 міс. виконано комп'ютерну томографію (рис. 6, г, д): зафіксовано осифікацію кісткового регенерату та консолідацію в «ділянці стику».

#### Клінічний випадок № 3

Лікування сегментарного дефекту гомілки довжиною 160 мм тріфокальним (антеградним і ретроградним) кістковим транспортом кільцевим АЗФ

Пацієнт, 54 р., мінно-вибухова травма нижньої кінцівки. Госпіталізований через 6 тижнів із моменту поранення, із діагнозом: сегментарний дефект великогомілкової кістки 120 мм, укорочення нижньої кінцівки 40 мм і дефект м'яких тканин передньої поверхні гомілки в середній третині. Кінцівку стабілізовано монолатеральним АЗФ (рис. 7, а). Після закриття дефекту м'яких тканин ротаційним м'язовим клаптом і розщепленим шкірним трансплантантом досягнуто загоєння м'яких тканин. Проведено фіксацію гомілки в кільцевому АЗФ, виконано дві остеотомії (у верхній 1/3 та в нижній 1/3 гомілки) (рис. 7, б, в).

Спочатку здійснено корекцію довжини кінцівки шляхом дистракції на нижньому кільці, а потім менеджмент сегментарного дефекту зустрічним кістковим транспортом. Зовнішній вигляд кінцівки (рис. 7, г, д). Рентгенограми (рис. 8) після закінчення кісткового транспорту та пластики ді-

лянки стику кістковим аутогрансплантантом + біоскло (BoneAlive).

## Висновки

Дистракційний остеогенез — дієва методика лікування сегментарних дефектів і вкорочень кінцівок у пацієнтів із бойовою травмою й інфекційними ускладненнями, які призвели до формування дефекту. Використання інтрамедулярного стрижня, уздовж якого проводиться дистракційний остеогенез, дозволяє краще контролювати вісь кінцівки й транспортного фрагмента, зменшити час перебування в АЗФ, а пристрої фіксації можуть бути простішої конфігурації. Виконання транспорту вздовж пластини дозволяє утримати правильні осьові взаємини за наявності коротких навколосуглобових фрагментів і підвищити якість фіксації, проте збільшує ризики FRI та повторних операцій.

**Конфлікт інтересів.** Автори декларують відсутність конфлікту інтересів.

## Список літератури

1. Mathieu, L., Bazile, F., Barthélémy, R., Duhamel, P., & Rigal, S. (2011). Damage control orthopaedics in the context of battlefield injuries: The use of temporary external fixation on combat trauma soldiers. *Orthopaedics & Traumatology: Surgery & Research*, 97(8), 852–859. <https://doi.org/10.1016/j.otsr.2011.05.014>
2. Baus, A., Bich, C. S., Grosset, A., de Rousiers, A., Duhoux, A., Brachet, M., Duhamel, P., Thomas, M., Rogez, D., Mathieu, L., & Bey, E. (2020). Medical and surgical management of lower extremity war-related injuries. Experience of the French Military Health Service (FMHS). *Annales de Chirurgie Plastique Esthétique*, 65(5-6), 447–478. <https://doi.org/10.1016/j.anplas.2020.05.008>
3. Guthrie H, Clasper J, Kay A, et al (2011) Initial Extremity War Wound Debridement: A Multidisciplinary Consensus *BMJ Military Health*.157:170-175.
4. Hoyt, B. W., Wade, S. M., Harrington, C. J., Potter, B. K., Tintle, S. M., & Souza, J. M. (2021). Institutional Experience and Orthoplastic Collaboration Associated with Improved Flap-based Limb Salvage Outcomes. *Clinical Orthopaedics & Related Research*, 479(11), 2388–2396. <https://doi.org/10.1097/corr.0000000000001925>
5. Haines, N. M., Lack, W. D., Seymour, R. B., & Bosse, M. J. (2016). Defining the Lower Limit of a “Critical Bone Defect” in Open Diaphyseal Tibial Fractures. *Journal of Orthopaedic Trauma*, 30(5), e158-e163. <https://doi.org/10.1097/bot.0000000000000531>
6. Rigal, S., Mathieu, L., & de l'Escalopier, N. (2018). Temporary fixation of limbs and pelvis. *Orthopaedics & Traumatology: Surgery & Research*, 104(1), S81—S88. <https://doi.org/10.1016/j.otsr.2017.03.032>
7. [https://media.aofoundation.org//media/files/mgmt\\_limb\\_inj\\_ukrainian\\_by\\_chapter/mgmt-limb-inj-ukr-ch8.pdf?rev=b-baa4d3e0ef1458d936b53d1bd8a65a5](https://media.aofoundation.org//media/files/mgmt_limb_inj_ukrainian_by_chapter/mgmt-limb-inj-ukr-ch8.pdf?rev=b-baa4d3e0ef1458d936b53d1bd8a65a5).
8. Strafun, S. S., Shypunov, V. G., Savka, I. S., Tsivina, S. A., Sobkova, J. E., & Borzykh, N. A. (2021). Application of spacers in combination with plastic muscle flaps in treatment of gunshot of the bones of the lower limbs complicated with compartment syndrome development. *Current Aspects of Military Medicine*,

- 28(1), 164-177. <https://doi.org/10.32751/2310-4910-2021-28-1-14>
9. Tseluyko, O. B., Tymchuk, O. B., & Aslanyan, S. A. (2020). Negative pressure wound therapy treatment of soft tissue gunshot wounds of the limbs. *Current Aspects of Military Medicine*, 27(2), 201-208. <https://doi.org/10.32751/2310-4910-2020-27-43>
  10. Bich, C. S., Brachet, M., Baus, A., Duhoux, A., Duhamel, P., & Bey, É. (2020). Le lambeau neurofasciocutané sural: fiabilisation par le prélèvement d'un lambeau en raquette. *Annales de Chirurgie Plastique Esthétique*, 65(4), 300-305. <https://doi.org/10.1016/j.anplas.2020.02.003>
  11. Solomin, L., & Slongo, T. (2016). Long Bone Defect Classification: What It Should Be? *Journal of Bone Reports & Recommendations*, 02(01). <https://doi.org/10.4172/2469-6684.100016>
  12. Nauth, A., Schemitsch, E., Norris, B., Nollin, Z., & Watson, J. T. (2018). Critical-Size Bone Defects. *Journal of Orthopaedic Trauma*, 32, S7-S11. <https://doi.org/10.1097/bot.0000000000001115>
  13. Franke, A., Hentsch, S., Bieler, D., Schilling, T., Weber, W., Johann, M., & Kollig, E. (2017). Management of Soft-Tissue and Bone Defects in a Local Population: Plastic and Reconstructive Surgery in a Deployed Military Setting. *Military Medicine*, 182(11), e2010-e2020. <https://doi.org/10.7205/MILMED-D-16-00372>
  14. Younger, E. M., & Chapman, M. W. (1989). Morbidity at Bone Graft Donor Sites. *Journal of Orthopaedic Trauma*, 3(3), 192-195. <https://doi.org/10.1097/00005131-198909000-00002>
  15. Laurencin, C. T., & Nair, L. S. (2015). Regenerative Engineering: Approaches to Limb Regeneration and Other Grand Challenges. *Regenerative Engineering and Translational Medicine*, 1(1-4), 1-3. <https://doi.org/10.1007/s40883-015-0006-z>
  16. Wu, D., Wang, Z., Wang, J., Geng, Y., Zhang, Z., Li, Y., Li, Q., Zheng, Z., Cao, Y., & Zhang, Z.-Y. (2018). Development of a micro-tissue-mediated injectable bone tissue engineering strategy for large segmental bone defect treatment. *Stem Cell Research & Therapy*, 9(1). <https://doi.org/10.1186/s13287-018-1064-1>
  17. Zhi, W., Wang, X., Sun, D., Chen, T., Yuan, B., Li, X., Chen, X., Wang, J., Xie, Z., Zhu, X., Zhang, K., & Zhang, X. (2021). Optimal regenerative repair of large segmental bone defect in a goat model with osteoinductive calcium phosphate bio-ceramic implants. *Bioactive Materials*, 11, 240-253. <https://doi.org/10.1016/j.bioactmat.2021.09.024>
  18. Alkindi, M., Ramalingam, S., Alghamdi, O., Alomran, O. M., Binsalah, M. A., & Badwelan, M. (2021). Guided bone regeneration with osteoconductive grafts and PDGF: A tissue engineering option for segmental bone defect reconstruction. *Journal of Applied Biomaterials & Functional Materials*, 19, 228080002098740. <https://doi.org/10.1177/2280800020987405>
  19. Yu, Y., Wang, Y., Zhang, W., Wang, H., Li, J., Pan, L., Han, F., & Li, B. (2020). Biomimetic periosteum-bone substitute composed of preosteoblast-derived matrix and hydrogel for large segmental bone defect repair. *Acta Biomaterialia*, 113, 317-327. <https://doi.org/10.1016/j.actbio.2020.06.030>
  20. Shen, Z., Lin, H., Chen, G., Zhang, Y., Li, Z., Li, D., Xie, L., Li, Y., Huang, F., & Jiang, Z. (2019). Comparison between the induced membrane technique and distraction osteogenesis in treating segmental bone defects: An experimental study in a rat model. *PLOS ONE*, 14(12), e0226839. <https://doi.org/10.1371/journal.pone.0226839>
  21. Tong, K., Zhong, Z., Peng, Y., Lin, C., Cao, S., Yang, Y., & Wang, G. (2017). Masquelet technique versus Ilizarov bone transport for reconstruction of lower extremity bone defects following posttraumatic osteomyelitis. *Injury*, 48(7), 1616-1622. <https://doi.org/10.1016/j.injury.2017.03.042>
  22. Akgun, U., Canbek, U., & Aydogan, N. H. (2018) Masquelet technique versus Ilizarov bone transport for reconstruction of lower extremity bone defects following posttraumatic osteomyelitis. *Injury*, 49(3), 738. <https://doi.org/10.1016/j.injury.2018.01.014>
  23. Masquelet, A. C., & Begue, T. (2010). The concept of induced membrane for reconstruction of long bone *The Orthopedic clinics of North America*, 41(1). <https://doi.org/10.1016/j.ocl.2009.07.011>
  24. Mauffrey, C., Hake, M. E., Chadayammuri, V., & Masquelet, A. C. (2016). Reconstruction of Long Bone Infections Using the Induced Membrane Technique: Tips and Tricks. *Journal of orthopaedic trauma*, 30(6), e188-e193. <https://doi.org/10.1097/BOT.0000000000000500>
  25. Masquelet A. C. (2017). Induced Membrane Technique: Pearls and Pitfalls. *Journal of orthopaedic trauma*, 31 Suppl 5, S36-S38. <https://doi.org/10.1097/BOT.0000000000000979>
  26. Morelli, I., Drago, L., George, D. A., Gallazzi, E., Scarponi, S., & Romanò, C. L. (2016). Masquelet technique: myth or reality? A systematic review and meta-analysis. *Injury*, 47, S68-S76. [https://doi.org/10.1016/s0020-1383\(16\)30842-7](https://doi.org/10.1016/s0020-1383(16)30842-7)
  27. Ilizarov G. A. (1990). Clinical application of the tension-stress effect for limb lengthening. *Clinical orthopaedics and related research*, (250), 8-26. <https://doi.org/10.1097/00003086-199001000-00003>
  28. Yin, P., Zhang, L., Li, T., Zhang, L., Wang, G., Li, J., Liu, J., Zhou, J., Zhang, Q., & Tang, P. (2015). Infected nonunion of tibia and femur treated by bone transport. *Journal of orthopaedic surgery and research*, 10, 49. <https://doi.org/10.1186/s13018-015-0189-5>
  29. Hamdy, R. C., Rendon, J. S., Tabrizian, M. (2012) Distraction osteogenesis and its challenges in bone regeneration. In Haim Tal (Ed.), *Bone Regeneration* (pp. 185-212). IntechOpen. <https://doi.org/10.5772/32229>
  30. Rowe, N. M., Mehrara, B. J., Luchs, J. S., Dudziak, M. E., Steinbrech, D. S., Illei, P. B., Fernandez, G. J., Gittes, G. K., & Longaker, M. T. (1999). Angiogenesis during mandibular distraction osteogenesis. *Annals of plastic surgery*, 42(5), 470-475. <https://doi.org/10.1097/0000637-199905000-00002>
  31. Catagni, M. A., Guerreschi, F., & Loviseti, L. (2011). Distraction osteogenesis for bone repair in the 21<sup>st</sup> century: lessons learned. *Injury*, 42(6), 580-586. <https://doi.org/10.1016/j.injury.2011.04.004>

Стаття надійшла до редакції 27.11.2023

## EXPERIENCE OF THE SEGMENTAL BONE DEFECTS' TREATMENT FOR PATIENTS WITH COMBAT TRAUMA USING THE METHOD OF DISTRACTION OSTEOGENESIS

S. V. Hariyan <sup>1</sup>, O. S. Tsybul'skyi <sup>1</sup>, V. P. Makhov'skyi <sup>1</sup>, Z. V. Saliy <sup>2</sup>

<sup>1</sup> Ternopil Regional Hospital. Ukraine

<sup>2</sup> I. Horbachevsky Ternopil National Medical University. Ukraine

✉ Serhiy Hariyan, MD, PhD: drhariyan@gmail.com

✉ Oleksandr Tsybul'skyi, MD: tsybul'skyj.oleksandr@gmail.com

✉ Vasyl Makhov'skyi, MD: makhov'skyvasyl@gmail.com

✉ Zoia Saliy, MD, PhD, DSc: zoia\_saliy@ukr.net