

ОГЛЯДИ ТА РЕЦЕНЗІЇ

УДК 618.53:[616.833-009.11:616.747]](048.8)

DOI: <http://dx.doi.org/10.15674/0030-59872023369-78>**Пологова травма, акушерський параліч Дюшена–Ерба.
Діагностика та лікування (огляд літератури)****С. О. Хмизов, А. М. Гриценко, Г. В. Кикош, А. В. Гриценко**

ДУ «Інститут патології хребта та суглобів ім. проф. М. І. Ситенка НАМН України», Харків

Obstetric practice dates back thousands of years, providing assistance to women in labor is often complicated by the rapid course of labor, pelvic presentation of the fetus, shoulder dystocia with a possible clavicle fracture. Damage to C_V–C_{VI} roots, classic Duchenne–Erb palsy, accounts for 46 % of the total number of obstetric palsies. Objective. To analyze the scientific and medical literature in order to identify historical scientific and practical information about the study of childbirth injuries, and, in particular, Duchenne–Erb's obstetric palsy. Methods. To study and analyze sources of scientific and medical information, publications from Google search engines, electronic databases PubMed, Google Scholar, archival medical journals. Results. The first data on obstetric paralysis were provided by Duchesne in 1872, highlighting thorough reports on upper extremity muscle damage. Subsequently, in 1874, Erb performed electrical stimulation of the affected muscles, finding out the zone of neurological damage. The history of the development and formation of this scientific issue is quite ambiguous, because it borders on two medical fields: neurosurgery and orthopedics. According to literary sources, it is obvious that the pathohistology and pathophysiology of the direct injury zone (roots C_V–C_{VI}), delayed changes in the function of the upper limb, and the latest diagnostic technologies simplify the understanding of the presentation. The existing methods of operative interventions allow physicians to improve the child's life. However, the question remains open regarding the use of certain operative interventions in relation to the child's age and further rehabilitation. Conclusions. Despite a significant stratum of scientific and practical research on Duchenne–Erb's obstetric palsy, there are still a number of questions regarding the diagnosis and treatment of children with this abnormality. The search for improving the functional state of the upper limb in children should continue. Key words. Obstetric palsy, brachial plexus, tendon-muscle transpositions, osteotomy, botulinum toxin.

Акушерська практика налічує тисячі років надання допомоги породіллям. Цей процес ускладнюється стрімким плином пологової діяльності, тазовим передлежанням плода, дистоцією плечиків із можливим переломом ключиці. Ушкодження корінців C_V–C_{VI} (класичний парез Дюшена–Ерба) складає 46 % від загальної кількості акушерських паралічів. Мета. Проаналізувати науково-медичну літературу, виявити історичну науково-практичну інформацію про дослідження пологового травматизму, зокрема, акушерського паралічу Дюшена–Ерба. Матеріал і методи. Вивчити й проаналізувати джерела науково-медичної інформації за допомогою пошукових систем Google, електронних баз PubMed, Google Scholar, архівів медичних журналів. Результати. Першу інформацію про акушерський параліч у 1872 році надав Дюшен, висвітливши ґрунтовні звіти щодо ураження м'язів верхньої кінцівки. Згодом, у 1874 році Ерб виконав електростимуляцію уражених м'язів, з'ясувавши зону неврологічного ураження. Історія розвитку та становлення цього наукового питання є досить неоднозначною, адже проблема знаходиться на межі двох медичних галузей: нейрохірургії й ортопедії. За літературними джерелами очевидно, що вивчено патогістологію та патофізіологію зони безпосередньої травми (корінці C_V–C_{VI}), відтерміновані зміни функції верхньої кінцівки та те, що новітні діагностичні технології спрощують розуміння клінічної картини. Існуючі методики оперативних втручань дозволяють покращити життєдіяльність дитини. Проте залишається питання стосовно застосування тих чи інших хірургічних втручань щодо віку дитини та її подальшої реабілітації. Висновки. Незважаючи на значний пласт науково-практичних досліджень акушерського паралічу Дюшена–Ерба, на сьогодні питання діагностики та лікування пацієнтів із цією патологією залишається актуальним. Наразі триває пошук покращення функціонального стану верхньої кінцівки в дітей.

Ключові слова. Акушерський параліч, плечове сплетення, сухожилково-м'язові транспозиції, остеотомія, ботулотоксин

Вступ

На сьогодні визнано, що акушерський параліч Дюшена–Ерба є ортопедо-неврологічним захворюванням. У разі відсутності вчасної діагностики та лікування воно призводить до стійкої втрати функції верхньої кінцівки й інвалідизації дитини загалом. За статистичними показниками акушерський параліч зустрічається в 0,38–5,1 випадках на 1 000 новонароджених у країнах Європи та від 0,4 до 4,6 випадків на 1 000 малюків у США [1].

Ураховуючи топографічну анатомію плечового сплетення, корінці C_V – C_{VI} ушкоджуються найчастіше через їхнє поверхневе розташування. Здебільшого (за M. Shah) неврологічні порушення мають транзиторний характер із повним відновленням функції верхньої кінцівки протягом першого року життя. Проте в 10–27 % осіб відбуваються незворотні зміни на рівні ушкоджених корінців плечового сплетення з формуванням функціональних обмежень, які залишаються на все життя й обумовлені слабкістю м'язів, м'язовим дисбалансом, контрактурами [2]. Існує досить велика кількість різних методик хірургічної корекції цієї патології: втручання безпосередньо на нервові структури й активні сухожилково-м'язові транспозиції, безліч варіантів остеотомій.

Мета: проаналізувати наукову літературу для виявлення ключових науково-практичних досягнень, які вплинули на етапи розвитку хірургії акушерського паралічу Дюшена–Ерба в пацієнтів дитячого віку.

Матеріал і методи

Вибірку наукової інформації для аналізу здійснено в пошукових системах PubMed, Google Scholar, архівів науково-медичних журналів, за ключовими словами: акушерський параліч, плечове сплетення, сухожилково-м'язові транспозиції, остеотомія.

Результати та їх обговорення

Акушерський монопарез — травма нервового сплетення під час пологів [3]. Чинниками, що призводять до цієї патології, є велика вага плода, тривалі пологи, застосування методів екстракції плода, перелом ключиці та проксимального відділу плечової кістки [4]. Найчастіше (до 97 %) ускладненням пологів, яке спричинює ушкодження плечового сплетення, є дистоція плечиків плода [5–10]. Ризик травмування корінців плечового сплетення значно вищий в разі тазового передлежання та може бути білатеральним [11–13]. Травма виникає й під час кесаревого розтину, але значно рідше.

Плечове сплетення є складною структурою периферичної частини нервової системи. За топографічною анатомією воно іннервує всю верхню кінцівку, тож наслідки травми мають значно більші масштаби ніж локальні органічні ушкодження. Виходячи зі спинного мозку корінці C_V – T_1 , утворюють п'ять спинно-мозкових корінців, котрі об'єднуються та в подальшому формують стовбури. Зокрема, корінці C_V – C_{VI} формують верхній стовбур, розташований досить поверхнево, що зумовлює його травматизацію.

Досконале вивчення патофізіологічних механізмів акушерського паралічу допомагає кращому розумінню розташування периферійної нервової структури. Окремі мотонейрони починаються з тіла клітини переднього рогу спинного мозку та направлені подовженим аксоном до м'язів, які вони безпосередньо іннервують. Нервові волокна по довжині нерва об'єднуються в нервові пучки, які додатково розташовуються в сполучній тканині — периневрії. Периневральна тканина забезпечує нервові більшу здатність до розтягнення та, насамперед, захищає нервові структури та судини, які їх живлять від надмірної травматизації [14]. Так, стовбури плечового сплетення на 55 % складаються із периневральної сполучної тканини [15]. Мотонейрони несуть електричний сигнал по довжині аксона до нервово-м'язових синапсів, де під його дією вивільнюється нейромедіатор-ацетилхолін. Отримана травма зумовлює часткове або повне ушкодження нерва та порушення аксональної провідності.

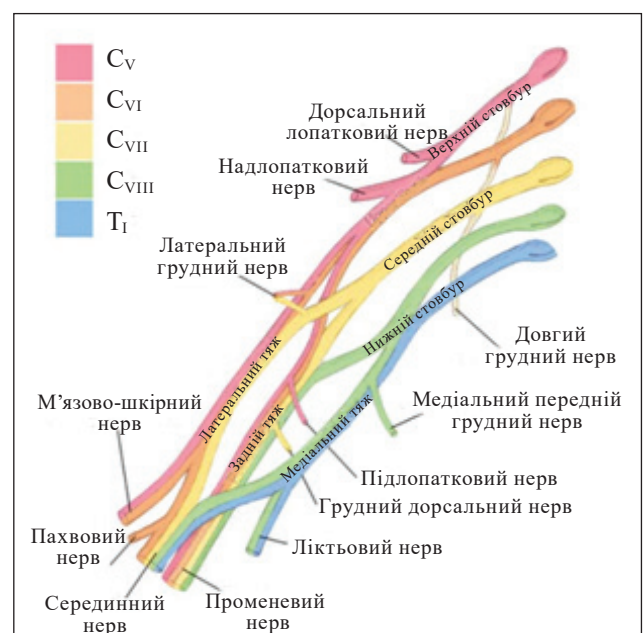


Рисунок. Анатомія плечового сплетення

Це суттєво погіршує зв'язок між нервовою клітиною та дистально розташованими м'язами верхньої кінцівки. Можливий розвиток Валерової дегенерації, яка являє собою активний процес змін через часткове ушкодження або повний розрив нерва і частини аксонів розташованих дистально [16]. Ступінь нервової травматизації класифіковано й описано Н. Seddon, S. Sunderland, та S. Mackinnon [17–21] та подано в табл. 1.

Невропраксія за *Sunders* є найлегшою формою травмування, проте, як і нейротмезис — повний відрив нерва, може призвести до стійкої інвалідації дитини [22, 23].

З огляду на вищевказане, стає очевидним, що в результаті пологової травми буде порушена іннервація певних груп м'язів, табл. 2.

Плечовий суглоб весь час перебуває під дією динамічно-стабілізуючих сил. Травма корінців C_V-C_{VI} плечового сплетення запускає ланцюг дестабілізуючих процесів, які призводять до вторинних (м'якотканних і кісткових) деформацій.

Детальне та вчасне обстеження хворого дає уявлення про травмовані структури. За клінічними спостереженнями А. Narakas та співавт., ушкоджену верхню кінцівку класифіковано на чотири групи [24]:

– I (класичний парез Дюшена–Ерба) — рівень ураження C_V-C_{VI} , за якого типовим є порушення відведення плеча, відсутність зовнішньої ротації, флексія в ліктьовому суглобі та супінація передпліччя. Пацієнти цієї групи складають 46 % від загальної кількості та мають гарний прогноз щодо відновлення функції;

Таблиця 1

Ступені нервової травматизації за Seddon, Sunderland

Ураження	Sunderland	Seddon	Тлумачення травми	Період відновлення
Легке	I	Невропраксія	Блокада нерва, нерв цілий. Валерова дегенерація відсутня	менше 3 міс.
	II	Аксонотмезис	Травмуються аксони й їхня мієлінова оболонка. Рухові та сенсорні функції дистальніше місця ушкодження втрачено	2,5 см на міс.
	III	Рубцювання	Під час загоєння виникає надмірне рубцювання ендоневрію, яке заважає регенерації аксонів	2,5 см на міс., але сповільнене рубцевою тканиною. Визначається ступенем утворення рубців і залученням нервових пучків. Втручання для відновлення нервової трансдукції
	IV	Дегенерація	Нерв безперервний, його регенерацію блокує збільшення рубців	
Важке	V	Нейротмезис	Розрив нерва	Відновлення під час операції

Таблиця 2

М'язи верхньої кінцівки та їхня іннервація

М'яз верхньої кінцівки	Корінець плечового сплетення	Іннервація	Рух
Дельтоподібний	C_V-C_{VI}	Пахвовий нерв	Згинання/розгинання руки, відведення плечової кістки
Підлопатковий	C_V-C_{VI}	Верхній і нижній пахвові нерви	Внутрішнє обертання, відведення, згинання піднятої руки, стабілізація передньої частини плечового суглоба
Надостьовий	C_V-C_{VI}	Надостьовий нерв	Допомагає дельтоподібному м'язу під час відведення плеча, стабілізує зверху
Піддостьовий	C_V-C_{VI}	Надостьовий нерв	Обертає головку плечової кістки назовні
Малий круглий	C_V	Пахвовий нерв	Зовнішня ротація, аддукція плеча
Великий круглий	C_V-C_{VI}	Нижній підлопатковий	Обертає плече всередину, розгинає та приводить руку
Найширший м'яз спини	$C_{VI}-C_{VII}-C_{VIII}$	Довгий підлопатковий (торакодорзальний)	Приводить, розгинає та проноє плече
Двоголовий м'яз плеча	C_V	Шкірно-м'язовий	Згинає плече та передпліччя
Плечовий м'яз	$C_V (C_{VI}-C_{VII}-C_{VIII})$	Шкірно-м'язовий (іноді променевий)	Згинає передпліччя

– II — рівень ушкодження C_V-C_{VII} складає 30 % від загальної кількості. Клінічні прояви характерні, як і за ураження C_V-C_{VI} , зокрема, наявні слабкі активні рухи на розгинання ліктьового суглоба. Прогноз щодо відновлення функції гірший порівняно з групою I;

– III — тотальна плексопатія («рука канчук»). Від загальної кількості близько 20 % хворих;

– IV — тотальна плексопатія в поєднанні зі симптомом Горнера [25].

Акушерська травма досить рідко (< 1) вражає лише нижні корінці сплетення (параліч Клюмпке, тому він не був включений до системної класифікації Narakas) [26].

Як зазначено в літературі в 10–40 % пацієнтів з ушкодженням корінців C_V-C_{VI} , незважаючи на комплексну консервативну терапію, існує ризик розвинення дисплазії плечового суглоба на фоні парезу окремих груп м'язів та поступове формування внутрішньо-ротаційної контрактури плечового суглоба, дислокації плеча [27]. Саме в цієї групи хворих зафіксовано повне відновлення відведення в плечі, проте, формується його внутрішня ротація із деформацією лопатки, яка обумовлена слабкістю ромбоподібного м'яза за рахунок ушкодження тильного лопаткового нерва.

За умов незначного травмування функція відновлюється повністю в термін до 2–3 міс. У разі середньої важкості процес відновлення відбувається більш тривалий час та, на жаль, не завжди повністю. Ураховуючи особливості анатомічної будови плечового сплетення, ступеня тяжкості ушкодження та строку відновлення нервового волокна клінічні прояви акушерського монопарезу дуже варіабельні. У важких випадках характерна повна відсутність функції в плечовому суглобі, зокрема, елевація та ротація лопатки порівняно зі здоровою стороною [28]. Деформація суглоба є вторинною по відношенню до першочергового м'язового дисбалансу. За літературними джерелами [29] контрактури плечового суглоба виникають у 1/3 дітей з акушерським паралічем, які потребують тривалого часу для відновлення, а у 2/3 пацієнтів провідність периферичних нервів залишається неповною.

J. L'Épiscoro повідомляв про зміну компонентів плечового суглоба, зокрема, суглобової западини лопатки через гіпоплазію заднього краю суглобової впадини лопатки та внутрішньо-ротаційне положення головки плечової кістки. Низка інших дослідників посилювалась на можливий епіфізеоліз, що відбувається під час пологів. E. Zancolli вказував на формування заднього під-

вивиху головки плеча, який обумовлено не лише м'язовим дисбалансом, а й ушкодженням компонентів суглоба. Тобто твердження про формування деформації суглобової поверхні можливе одночасно з розвитком м'якотканних контрактур.

Спостереження за цією групою пацієнтів рекомендовано протягом перших трьох місяців. Під час яких є змога повноцінно визначити тип травми плечового сплетення та прийняти рішення щодо тактики лікування (консервативного зі застосуванням мануальної терапії чи виконання нейропластичної реконструкції плечового сплетення), а також контроль м'язового дисбалансу та вчасне попередження розвитку стійких контрактур плечового суглоба з можливим застосуванням ін'єкцій ботулотоксину [30].

На сьогодні в літературі висвітлено досить багато інформації про використання ВТХ-А для покращення скорочення біцепса та трицепса, тобто для відновлення балансу м'язів агоніста й антагоніста [31]. За умов успішного відновлення іннервації (спонтанної або післяопераційної реконструкції) функція може бути неоптимальною через надмірну активність м'язів-антагоністів, що перешкоджає рух у реіннервованих м'язах. Описано 8 випадків (5 дівчаток, 3 хлопчика) середній вік 12,5 міс., термін спостереження 5–22 міс., зі значним м'язовим дисбалансом, але ознаками відновлення іннервації м'язів, які отримували ін'єкції ВТХ-А у трицепс, великий грудний м'яз та/або найширший м'яз спини. Після однієї ін'єкції всі батьки повідомили про покращення функції. Загальний бал за шкалою активного руху істотно змінювався між періодом до ін'єкції ВТХ-А та 1 міс. ($p = 0,014$) і 4 міс. ($p = 0,022$) після ін'єкції ВТХ-А. Проте, існують й інші дослідження, які стверджують, що введення ін'єкції ВТХ-А для покращення найширшого м'яза спини та круглого м'яза за контрактур великого грудного м'яза та підлопаткового не є досить ефективними з огляду на велику масу цих м'язів. Періодичні ін'єкції ботулотоксину в трицепс продемонстрували відмінний клінічний результат щодо покращення руху верхньої кінцівки за рахунок сили біцепса. Проте найкращі показники було зафіксовано в дітей молодшої групи (від 4 міс.) у поєднанні зі щоденними лікувальними фізичними вправами травмованої верхньої кінцівки [32].

Під час динамічного спостереження пацієнтів потрібно клінічно обстежувати й описувати результати за шкалою Mallet, яка враховує амплітуду рухів верхньої кінцівки. Тобто, якщо дитині важко підняти до рота долоню без згинання тулуба

більш ніж на 45° (тест Cookie), то вона потребує проведення хірургічної реконструкції плечового сплетення [33].

Діагностика за допомогою ЕНМГ є обов'язковою, але існують особливості через вік пацієнта. Так, у дітей до 3-х міс. віку результати ЕНМГ можуть не відобразити ушкодження плечового сплетення через полінейрональну іннервацію верхньої кінцівки [34–36]. Проте в осіб старшої вікової групи (5–6 років) ця діагностувальна методика дозволяє визначити електропровідність окремих м'язів та оцінити їхній потенціал для подальшого виконання активних м'язових транспозицій.

Рентгенологічне обстеження плечового суглоба доцільне за виражених м'язових контрактур, за яких можливий розвиток вторинних кісткових деформацій. Під час рентгенографії плечового суглоба візуалізується порівняно мала суглобова поверхня лопатки по відношенню до суглобової поверхні плечової кістки, що зумовлює нестабільність плечового суглоба. Найбільш продуктивним аналізом за такої патології вважається КТ-дослідження з 3D-моделюванням, яке дозволяє якісно оцінити дисплазію гленоїда та розрахувати ступінь SHEAR-деформації. За результатами цього обстеження з'являється можливість подальшого планування оперативних втручань, зокрема, на кістках плечового поясу [37, 38].

Тривалий час методи лікування акушерського паралічу Дюшена–Ерба були різними. Починаючи з 1903 року, коли R. Kennedy впроваджував резекцію проксимальної невроми сплетення та накладання первинного шва, а H. Fairbank зацікавився вторинними деформаціями, м'язовим дисбалансом та внутрішньо-ротаторним положенням плеча з його приведенням. Пізніше J. Wyeth та W. Sharp разом із A. Taylor виконали низку хірургічних втручань щодо первинної реконструкції нервів у новонароджених. Потім, майже півстоліття, питанням надання хірургічної допомоги в разі пологового брахіоплекситу не приділяли належної уваги поки H. Seddon в 1947 році не спробував відновити тракційну травму плечового сплетення шляхом нервових трансплантатів, але з невтішними післяопераційними результатами [39–43].

Основні мікрохірургічні втручання були запропоновані Millesi зі співавт. Пізніше A. Gilbert навів гарні результати ранньої мікрохірургічної операції в вигляді нервових трансплантатів. Критеріями до раннього мікрохірургічного втручання є збереження стійких симптомів паралічу C_V – C_{VI} – C_{VII} у 3-х місячному віці та відсутність

функції біцепсу [46–48]. Y. Allieu зі співавт. виконали трансплантацію додаткових і міжреберних нервів у разі важких травм плечового сплетення. Надалі доповнили мікрохірургічні техніки транспозицією вільних мускульних пересаджень та васкуляризованими нервовими трансплантатами [49–51]. На прикінці 90-х минулого сторіччя було досить багато опубліковано про методику транспозиції діафрагмального та контрлатерального нервів C_{VII} [44–53].

Утручання на м'язову систему вважаються вторинною реконструкцією за травм C_V – C_{VI} плечового сплетення, які виникають через неповне відновлення функції верхньої кінцівки на фоні постійної мануальної терапії чи після перенесених мікрохірургічних втручань [49].

H. Fairbank виконував розтин верхньої частини великого круглого та підлопаткового м'язів у поєднанні з передньою капсулотомією плеча та, згодом, спостерігались ускладнення у вигляді пізнього переднього вивиху головки плечової кістки [50].

J. Sever усував внутрішньо-ротаторну контрактуру шляхом звільнення великого і малого грудних м'язів та підлопаткового м'яза без капсулотомії плечового суглоба [51], а J. L'Episcopo продемонстрував реліз підлопаткового м'яза з транспозицією великого круглого, а, згодом, і найширшого м'яза спини до заднього краю капсули плечового суглоба з трансосальною фіксацією [52]. R. Zachary описав техніку транспозиції найширшого м'яза спини та великого круглого в положенні зовнішніх ротаторів плеча [53]. E. Zancolli виконував Z-тенотомію великого круглого м'яза, переміщуючи дистальний кінець сухожилка через анатомічний чотирьохсторонній простір, і вшивав у проксимальну частину ротаторної манжети в положенні відведення плеча на 90° . Додатково виконував розсічення по перемізію великого грудного м'яза, підлопаткового, дзьобоподібно-плечового та короткої головки біцепса. У довгострокових результатах це покращувало подовження м'язів. Також для збереження балансу з медіальною ротацією впроваджував транспозицію частини великого круглого м'яза на сухожилки підлопаткового м'яза [54]. M. Hoffer та співавт. проводили транспозицію великого круглого м'яза на найширший м'яз спини на ротаторну манжету плеча [55]. F. Pichon та H. Carlouz запропонували виконувати лише резекцію проксимальної частини підлопаткового м'яза (малоінвазивна техніка) [56]. A. Narakas усував дефіцит абдукції та зовнішньої ротації плеча шляхом

перенесення м'яза, який підіймає лопатку, на надостовий і великий круглий м'яз разом із найширшим м'язом спини і переносив на підостовий, забезпечуючи баланс плечового суглоба. G. Phipps та M. Hoffer проводили хірургічне лікування 56 дітей з ускладненням відведення та зовнішньої ротації плеча та виконували транспозицію найширшого м'яза спини і великого круглого на підостовий м'яз. У подальших результатах (час спостереження 5 років) відзначено покращення активних і пасивних рухів до 46° , але в 3 пацієнтів зафіксовано рецидив внутрішньо-ротаторної контрактури [57].

M. Hoffer модифікував дві хірургічні методики (L'Episcopo–Sever), зважаючи на часті рецидиви та прогресування деформацій. Він запропонував виконувати Z-подовження великого круглого м'яза з відсіченням його від діяфізу плечової кістки, подовження підлопаткового м'яза шляхом горизонтального розсічення на поверхневу та глибоку частину, що дозволяє покращити відведення та рухи плеча назовні. Додатковим заднім доступом ідентифікуються найширший та великий круглий м'язи, відокремлюються та проводяться до підостового м'яза де фіксуються. Післяопераційні результати за шкалою Mallet в середньому на 60° покращилися, обсяг активних та пасивних рухів ушкодженої верхньої кінцівки зріс. Не дивлячись на малий відсоток ускладнень, частковий дефіцит внутрішньої ротації плеча, низка дослідників вважають методику Hoffer дієвою для довготривалої реконструкції травмованого плеча. Також незалежно від наявності функціонального приросту, позитивним є стабілізація головки плечової кістки в гленоїді, яка попереджає прогресування кісткових деформацій.

P. Waters та A. Peljovich здійснювали реліз великого круглого м'яза, найширшого м'яза спини, великого грудного м'яза з транспозицією сухожилків на ротаторну манжету в місці прикріплення її до великого бугра плечової кістки [58]. Аналіз біомеханіки транспозиції сухожилків дозволяє зробити висновок, що транспозиція до великого бугра плечової кістки більш ефективна ніж фіксація до діяфіза плечової кістки.

M. Al-Qattan виконував транспозицію лише найширшого м'яза спини на ротаторну манжету плеча. Спостереження за пацієнтами проводилось близько 4 років; у 2 з 12 осіб був рецидив деформації, а в інших були такі результати: середня активна зовнішня ротація 30° (20° – 60°), відведення плеча 140° (90° – 170°). Оцінка за шкалою Mallet — IV [59].

A. Pagnotta зі співавт. проводили транспозицію великого круглого м'яза, найширшого м'яза спини, малого круглого м'яза, надостового м'яза на ротаторну манжету плеча. Найкращі результати спостерігались у пацієнтів із травмами C_V – C_{VI} , ніж з C_{VII} – C_{VIII} [60].

A. Aydin зі співавт. здійснили вивільнення підлопаткового м'яза, перенесення найширшого м'яза спини, великого круглого м'яза на ротаторну манжету плеча. У пацієнтів, які мали передопераційне відведення менше 90° , зафіксовано гарні результати. Відведення, у середньому, покращилось з $62,5^\circ$ до $131,4^\circ$, а зовнішня ротація з $21,4^\circ$ до $82,6^\circ$ [61].

P. Waters та D. Вае проводили транспозицію найширшого м'яза спини, великого круглого м'яза, підостового м'яза на ротаторну манжету плеча в поєднанні з подовженням цих м'язів. Із подальших післяопераційних результатів відомо, що функція плеча значно покращується, але не впливає на ретроверсію гленоїда та підвивих головки плечової кістки [62].

У 2006 році R. Nath взявши за основу методику Narakas, шляхом невролізу та декомпресії аксілярного нерва разом із перенесенням м'язів покращив відведення та згинання плеча в разі пологової травми C_V – C_{VI} . Він запропонував методику «Quad Procedure» з релізом найширшого м'яза спини та перенесенням його на зовнішні ротатори, звільнення великого круглого м'яза з метою стабілізації лопатки, вивільнення «слайдинг» підлопаткового м'яза без транспозицій та найголовніший хірургічний етап — декомпресія аксілярного нерва. Згодом методика була доповнена «Mod Quad» Procedure та полягала в релізі найширшого м'яза спини, великого круглого м'яза з перенесенням їх до нижнього краю малого круглого м'яза, вивільнення підлопаткового м'яза та подовження великого грудного м'яза [63]. Ця методика продемонструвала віддалені гарні результати не лише у пацієнтів дитячого віку, а і в посттравматичних випадках у дорослих. Обсяг рухів за загальним балом Mallet покращився у двох пацієнтів з 15 і 18 до 21, активна зовнішня ротація загалом збільшилась на 40° [64]. Крім того, з огляду на наявність осіб із важкими кістковими деформаціями, зокрема, високим положенням лопатки (SHEAR — deformity), переднім підвивихом головки плечової кістки, R. Nath запропонував модифіковану хірургічну методику на кістках верхнього пояса провівши попередній літературний аналіз остеотомій плечової кістки за акушерського монопарезу Дюшена–Ерба [65].

Описані варіанти остеотомій дозволяють зафіксувати верхню кінцівку в більш естетичному положенні, зберігаючи деформацію в плечовому суглобі та незначно покращуючи обсяг рухів ушкодженої кінцівки [66]. «Triangle Tilt» методика базувалась на остеотоміях ключиці в середньо-дистальній третині, акроміального відростка в місці його з'єднання з остю лопатки, медіального кута лопатки для зменшення її крилоподібності. Виконання цим способом дозволяє змінити кут нахилу площини акроміально-ключичного трикутника та повернути головку плечової кістки в нейтральне положення в суглобовій западині. Таким чином, модифікація «Triangle Tilt» впливає на покращення стану гленоїда плечового суглоба, попереджає втрату діапазона рухів [67].

Із розвитком хірургії під час патології почали застосовувати артроскопічні оперативні втручання на плечовий суглоб. Низка авторів повідомили в ретроспективному аналізі лікування дітей з плечовим монопарезом шляхом виконання артроскопії плечового суглоба, що критерії до застосування артроскопії такі: обмеження зовнішньої ротації, відведення плеча, початкова стадія дисплазії гленоїда (шкала дисплазії за Water's I–IV) [71]. Операція полягала в частковій передній капсулотомії плечового суглоба, подовженні середньої гленогумеральної зв'язки та частковій тенотомії сухожилка підлопаткового м'яза. Її метою

було збільшення зовнішньої ротації $> 45^\circ$. У післяопераційному періоді відзначалось покращення функції за шкалою Mallet +3,8 балів (від 17 до 20,8). Суглобовий баланс за зовнішньої ротації й абдукції покращився від 48 до 54 балів.

А. Miyazaki повідомляв про артроскопічний передній реліз плечового суглоба в комплексі з транспозицією великого грудного м'яза доповненого гомологічним сухожилковим трансплантатом і фіксованого в задньо-верхню частину великого горбка плечової кістки. Проте методика мала ускладнення у вигляді порушення медіальної ротації та дисбалансу плечового суглоба [69].

За описаними в літературі ретроспективними аналізами очевидно, що операція L'Episcopo–Sever модифікована М. Hoffer оптимальна для групи пацієнтів Mallet II (без наявності кісткових деформацій). У післяопераційному періоді (термін спостереження 46 міс.) 25 пацієнтів мали покращення абдукції травмованої верхньої кінцівки та зовнішньої ротації плеча, перейшовши з Mallet II (абдукція $< 30^\circ$, зовнішня ротація $< 0^\circ$, піднесення руки до рота не можливе) до Mallet IV (абдукція $> 90^\circ$, зовнішня ротація $> 20^\circ$, рука до рота без обмежень), 3 особи — мали певні післяопераційні обмеження, перейшовши з Mallet II до Mallet III [70].

Втручання не лише на м'язову систему дозволяють комплексно впливати на деформацію.

Таблиця 3

Порівняльний огляд остеотомій плечової кістки за R. Nath (2006)

Автор	Рік	Кількість пацієнтів	Рівень остеотомії	Період спостереження (роки)	Покращення відведення плеча (за Mallet), g°	Покращення зовнішньої ротації (за Mallet), g°
Faysse	1972	51	вище/нижче рівня прикріплення дельтоподібного м'яза	3,0	1,5	2,5
Goddard	1984	10	над прикріпленням дельтоподібного м'яза	4,5	9,0	30,0
Kirkos	1988	22	між підлопатковим і великим грудним м'язом	4,0	27,0	66,0
Al-Qattan	2002	15	нижче прикріплення дельтоподібного м'яза	3,0	15,0	1,8
Oksu	2003	20	дистально від місця прикріплення сухожилка великого грудного м'яза	8,0	15,0	25,0
Akinci	2005	35	дистально від місця прикріплення сухожилка великого грудного м'яза	2,0	15,7	10,0
Waters	2006	27	вище місця прикріплення дельтоподібного м'яза	3,7	15,0	10,0

Запропоновані методики R. Nath попереджають подальшу інвалідизацію дитини. У літературі описано результати десятирічного ретроспективного аналізу хворих, яким було проведено втручання «Mod Quad» в поєднанні з «Triangle Tilt». Статистично відмічається покращення загального функціонального балу за Mallet, середнє значення $18,8 \pm 2,1$; $p \leq 0,01$ порівняно з передопераційним середнім загальним балом за Mallet $14,5 \pm 1,2$. Функціональне покращення не лише зберігалось протягом тривалого періоду, але й поліпшувалось — середній загальний бал Mallet ($20,35 \pm 2,3$; $p \leq 0,01$) [71–72]. У 2015 вже був здійснений метааналіз щодо застосування деротаційної остеотомії плеча в порівнянні з методикою «Triangle Tilt». Описано 14 випадків хірургії плечової кістки у дітей з пологовою травмою C_V–C_{VI}, 10 пацієнтам було проведено остеотомію плечової кістки, а 4 операцію з нахилом акроміально-ключичного трикутника. Було використано модифікований загальний функціональний бал за Mallet. Дослідження хірургії плечової кістки показали покращення на 1,4; 2,3; 5,0 та 5,6 загального балу Mallet, тоді як операція «Triangle Tilt» показала покращення на 5,0; 5,5; 6,0 та 6,2 балів.

Висновки

Зважаючи на значний пласт науково-практичних досліджень акушерського паралічу Дюшенна–Ерба, залишається низка питань щодо діагностики та лікування дітей з цією патологією. З огляду літератури можемо стверджувати, що кожна з описаних методик хірургічної корекції м'язового дисбалансу має певні недоліки, відсоток ускладнень, рецидивів і відсутність адекватної післяопераційної реабілітації. Варто відмітити хірургічні методики «Hoffer» та «Nath», унаслідок їхнього застосування післяопераційні результати були найбільш вдалимими та довгостроковими, за загальним балом Mallet 5,6 ($p < 0,001$) та 6,2 ($p < 0,0001$).

Також заслуговує на увагу артроскопія плечового суглоба у дітей з легкої чи середньої важкості деформаціями поясу верхньої кінцівки. Проте аналіз літератури демонструє, що це втручання доцільне лише в дітей молодшого віку.

Виконана нами робота дозволяє зробити висновки, що вивчення комплексного підходу до лікування акушерської травми C_V–C_{VI} є актуальним і на сьогодні. Подальше детальне дослідження методик операцій та вплив на ремоделювання гленоїда, зокрема, використання остеотомій та активних сухожилково-м'язових транспозицій

є перспективним науково-практичним напрямом. Продовження пошуку покращення функціонального стану верхньої кінцівки в дітей спонукає до відкриття нових діагностичних критеріїв і винаходу модифікацій відомих оперативних втручань.

Конфлікт інтересів. Автори декларують відсутність конфлікту інтересів.

Список літератури

- O'Berry, P., Brown, M., Phillips, L., & Evans, S. H. (2017). Obstetrical Brachial Plexus Palsy. *Current Problems in Pediatric and Adolescent Health Care*, 47 (7), 151–155. <https://doi.org/10.1016/j.cppeds.2017.06.003>
- Hoeksma, A. F., Wolf, H., & Oei, S. L. (2000). Obstetrical brachial plexus injuries: incidence, natural course and shoulder contracture. *Clinical Rehabilitation*, 14 (5), 523–526. <https://doi.org/10.1191/0269215500cr341oa>
- Pollack, R. N., Buchman, A. S., Yaffe, H., & Divon, M. Y. (2000). Obstetrical Brachial Palsy: Pathogenesis, Risk Factors, and Prevention. *Clinical Obstetrics and Gynecology*, 43 (2), 236–246. <https://doi.org/10.1097/00003081-200006000-00003>
- Mollberg, M., Wennergren, M., Bager, B., Ladfors, L., & Hagberg, H. (2007). Obstetric brachial plexus palsy: a prospective study on risk factors related to manual assistance during the second stage of labor. *Acta Obstetrica et Gynecologica Scandinavica*, 86 (2), 198–204. <https://doi.org/10.1080/00016340601089792>
- Doumouchtsis, S. K., & Arulkumaran, S. (2009). Are All Brachial Plexus Injuries Caused by Shoulder Dystocia? *Obstetrical & Gynecological Survey*, 64 (9), 615–623. <https://doi.org/10.1097/ogx.0b013e3181b27a3a>
- Belabbassi, H., Imouloudene, A., & Kaced, H. (2020). Risk factors for obstetrical brachial plexus palsy. *Mustansiriya Medical Journal*, 19 (1), 30. https://doi.org/10.4103/mj.mj_20
- Weiss, C., Oppelt, P., & Mayer, R. B. (2018). Disadvantages of a weight estimation formula for macrosomic fetuses: the Hart formula from a clinical perspective. *Archives of Gynecology and Obstetrics*, 298 (6), 1101–1106. <https://doi.org/10.1007/s00404-018-4917-z>
- Mollberg, M., Hagberg, H., Bager, B., Lilja, H., & Ladfors, L. (2005). Risk Factors for Obstetrical Brachial Plexus Palsy Among Neonates Delivered by Vacuum Extraction. *Obstetrics & Gynecology*, 106 (5, Part 1), 913–918. <https://doi.org/10.1097/01.aog.0000183595.32077.83>
- Sandmire, H. F., & DeMott, R. K. (2002). Erb's Palsy Causation: A Historical Perspective. *Birth*, 29 (1), 52–54. <https://doi.org/10.1046/j.1523-536x.2002.00156.x>
- Torki, M., Barton, L., Miller, D. A., & Ouzounian, J. G. (2012). Severe Brachial Plexus Palsy in Women Without Shoulder Dystocia. *Obstetrics & Gynecology*, 120 (3), 539–541. <https://doi.org/10.1097/aog.0b013e318264f644>
- Kawabata, H. (2000). Brachial plexus surgery in obstetrical paralysis. *Brachial Plexus Palsy* (pp. 302–319). World Scientific. https://doi.org/10.1142/9789812813701_0011
- Al-Qattan, M. M. (2003). Obstetric Brachial Plexus Palsy Associated With Breech Delivery. *Annals of Plastic Surgery*, 51 (3), 257–264. <https://doi.org/10.1097/01.sap.0000063750.16982.e4>
- Gosk, J., Wnukiewicz, W., & Urban, M. (2014). The effect of perinatal brachial plexus lesion on upper limb development. *BMC Musculoskeletal Disorders*, 15 (1). <https://doi.org/10.1186/1471-2474-15-116>
- Singh, A., Singh, A., Balasubramanian, S., & Orozco, V. (2020). A Systematic Review of the Electrodiagnostic Assessment of Neonatal Brachial Plexus Palsy. *Neurology and Neurobiology*, 1–11. <https://doi.org/10.31487/j.nnb.2020.02.12>
- Bertelli, J., Soldado, F., Ghizoni, M. F., & Rodríguez-Baeza, A. (2015). Transfer of a Terminal Motor Branch Nerve to the Flexor Carpi Ulnaris for Triceps Reinnervation: Anatomical

- Study and Clinical Cases. *The Journal of Hand Surgery*, 40 (11), 2229–2235. e2. <https://doi.org/10.1016/j.jhssa.2015.08.014>
16. Andrišević, E., Taniguchi, M., Partington, M. D., Agel, J., & Van Heest, A. E. (2014). Neurolysis alone as the treatment for neuro-ma-in-continuity with more than 50% conduction in infants with upper trunk brachial plexus birth palsy. *Journal of Neurosurgery: Pediatrics*, 13 (2), 229–237. <https://doi.org/10.3171/2013.10.peds1345>
 17. Hsiao, E. C., Fox, I. K., Tung, T. H., & Mackinnon, S. E. (2008). Motor Nerve Transfers to Restore Extrinsic Median Nerve Function: Case Report. *HAND*, 4 (1), 92–97. <https://doi.org/10.1007/s11552-008-9128-9>
 18. Maggi, S. P., Lowe, J. B., & Mackinnon, S. E. (2003). Pathophysiology of nerve injury. *Clinics in Plastic Surgery*, 30 (2), 109–126. [https://doi.org/10.1016/s0094-1298\(02\)00101-3](https://doi.org/10.1016/s0094-1298(02)00101-3)
 19. Kamble, N., Shukla, D., & Bhat, D. (2019). Peripheral nerve injuries: Electrophysiology for the Neurosurgeon. *Neurology India*, 67 (6), 1419. <https://doi.org/10.4103/0028-3886.273626>
 20. Billet, F., Caillaud, M., Richard, L., Vallat, J.-M., & Desmoulière, A. (2019). Peripheral nerve regeneration and intraneural revascularization. *Neural Regeneration Research*, 14 (1), 24. <https://doi.org/10.4103/1673-5374.243699>
 21. Sunderland, S. (1969). Nerves and nerve injuries. Livingstone.
 22. Bonnard, C., & Slooff, B. (1999). Brachial Plexus Lesions. Springer Berlin Heidelberg. <https://doi.org/10.1007/978-3-642-58378-0>
 23. Narakas, A. O. (1991). Brachial Plexus Injuries. *Neurocirugia*, 2 (3), 283. [https://doi.org/10.1016/s1130-1473\(91\)71166-4](https://doi.org/10.1016/s1130-1473(91)71166-4)
 24. Al-Qattan, M. M., El-Sayed, A. A. F., Al-Zahrani, A. Y., Al-Mutairi, S. A., Al-Harbi, M. S., Al-Mutairi, A. M., & Al-Kahtani, F. S. (2009). Narakas classification of obstetric brachial plexus palsy revisited. *Journal of Hand Surgery (European Volume)*, 34 (6), 788–791. <https://doi.org/10.1177/1753193409348185>
 25. Hale, H. B., Bae, D. S., & Waters, P. M. (2010). Current Concepts in the Management of Brachial Plexus Birth Palsy. *The Journal of Hand Surgery*, 35(2), 322–331. <https://doi.org/10.1016/j.jhssa.2009.11.026>
 26. Jennett, R. J., Tarby, T. J., & Krauss, R. L. (2002). Erb's palsy contrasted with Klumpke's and total palsy: Different mechanisms are involved. *American Journal of Obstetrics and Gynecology*, 186 (6), 1216–1220. <https://doi.org/10.1067/mob.2002.123743>
 27. Hoeksma, A. F., Wolf, H., & Oei, S. L. (2000). Obstetrical brachial plexus injuries: incidence, natural course and shoulder contracture. *Clinical Rehabilitation*, 14 (5), 523–526. <https://doi.org/10.1191/0269215500cr341oa>
 28. Abid, A. (2016). Brachial plexus birth palsy: Management during the first year of life. *Orthopaedics & Traumatology: Surgery & Research*, 102 (1), S125–S132. <https://doi.org/10.1016/j.otsr.2015.05.008>
 29. Dixit, N. N., McFarland, D. C., & Saul, K. R. (2019). Computational analysis of glenohumeral joint growth and morphology following a brachial plexus birth injury. *Journal of Biomechanics*, 86, 48–54. <https://doi.org/10.1016/j.jbiomech.2019.01.040>
 30. Frade, F., Gómez-Salgado, J., Jacobsohn, L., & Florindo-Silva, F. (2019). Rehabilitation of Neonatal Brachial Plexus Palsy: Integrative Literature Review. *Journal of Clinical Medicine*, 8 (7), 980. <https://doi.org/10.3390/jcm8070980>
 31. Santamoto, A., Panza, F., Ranieri, M., & Fiore, P. (2011). Effect of botulinum toxin type A and modified constraint-induced movement therapy on motor function of upper limb in children with obstetrical brachial plexus palsy. *Child's Nervous System*, 27 (12), 2187–2192. <https://doi.org/10.1007/s00381-011-1609-4>
 32. van Dijk, J., Pondaag, W., Malessy, M., DeMatteo, C., Bain, J., Gjersten, D., Galea, V., Deonna, T., Roulet-Perez, E., Chappuis, H., & Ziegler, A.-L. (2007). Letters to the Editor. *Developmental Medicine & Child Neurology*, 49 (4), 318–320. <https://doi.org/10.1111/j.1469-8749.2007.00318.x>
 33. Al-Qattan, M. M., & El-Sayed, A. A. F. (2014). Obstetric Brachial Plexus Palsy: The Mallet Grading System for Shoulder Function—Revisited. *BioMed Research International*, 1–3. <https://doi.org/10.1155/2014/398121>
 34. Malessy, M. J. A., Pondaag, W., & van Dijk, J. G. (2009). Electromyography, Nerve Action Potential, And Compound Motor Action Potentials In Obstetric Brachial Plexus Lesions. *Neurosurgery*, 65 (suppl_4), A153–A159. <https://doi.org/10.1227/01.neu.0000338429.66249.7d>
 35. Malessy, M. J. A., Pondaag, W., Yang, L. J. S., Hofstede-Buitenhuis, S. M., le Cessie, S., & van Dijk, J. G. (2011). Severe Obstetric Brachial Plexus Palsies Can Be Identified at One Month of Age. *PLoS ONE*, 6 (10), e26193. <https://doi.org/10.1371/journal.pone.0026193>
 36. van Dijk, J. G., Pondaag, W., Buitenhuis, S. M., van Zwet, E. W., & Malessy, M. J. A. (2012). Needle electromyography at 1 month predicts paralysis of elbow flexion at 3 months in obstetric brachial plexus lesions. *Developmental Medicine & Child Neurology*, 54 (8), 753–758. <https://doi.org/10.1111/j.1469-8749.2012.04310.x>
 37. Sibinski, M., Woźniakowski, B., Drobniewski, M., & Synder, M. (2010). Secondary gleno-humeral joint dysplasia in children with persistent obstetric brachial plexus palsy. *International Orthopaedics*, 34 (6), 863–867. <https://doi.org/10.1007/s00264-010-0965-0>
 38. Bhardwaj, P., Burgess, T., Sabapathy, S. R., Venkataramani, H., & Ilayaraja, V. (2013). Correlation Between Clinical Findings and CT Scan Parameters for Shoulder Deformities in Birth Brachial Plexus Palsy. *The Journal of Hand Surgery*, 38 (8), 1557–1566. <https://doi.org/10.1016/j.jhssa.2013.04.025>
 39. Kennedy, R. (1903). Suture of the brachial plexus in birth paralysis of the upper extremity. *BMJ*, 1 (2197), 298–301. <https://doi.org/10.1136/bmj.1.2197.298>
 40. Fairbank, H. A. T., Lond, M. S., & Eng, F. R. C. S. (1913). A Lecture On Birth Palsy : Subluxation Of The Shoulder-Joint In Infants And Young Children. *The Lancet*, 181 (4679), 1217–1223. [https://doi.org/10.1016/s0140-6736\(00\)52017-0](https://doi.org/10.1016/s0140-6736(00)52017-0)
 41. Linskey, M. E., & Kuo, J. V. (2011). General and Historical Considerations of Radiotherapy and Radiosurgery. *Youmans Neurological Surgery* (pp. 2547–2555). Elsevier. <https://doi.org/10.1016/b978-1-4160-5316-3.00250-1>
 42. Stutz, C. (2021). Management of Brachial Plexus Birth Injuries: Erbs and Extended Erbs Palsy. *Operative Brachial Plexus Surgery* (pp. 583–590). Springer International Publishing. https://doi.org/10.1007/978-3-030-69517-0_51
 43. Seddon, H. J. (1947). The use of autogenous grafts for the repair of large gaps in peripheral nerves. *British Journal of Surgery*, 35 (138), 151–167. <https://doi.org/10.1002/bjs.18003513808>
 44. Jensen, K., & Kannas, S. (2021). The Role of Therapy: Pre- and Post-surgery Protocols. *Operative Brachial Plexus Surgery* (pp. 427–448). Springer International Publishing. https://doi.org/10.1007/978-3-030-69517-0_39
 45. Gilbert, A., Pivato, G., & Kheiralla, T. (2006). Long-term results of primary repair of brachial plexus lesions in children. *Microsurgery*, 26 (4), 334–342. <https://doi.org/10.1002/micr.20248>
 46. Makel, M., Sukop, A., Kachlik, D., Waldauf, P., Whitley, A., & Kaiser, R. (2022). Possible donor nerves for axillary nerve reconstruction in dual neurotization for restoring shoulder abduction in brachial plexus injuries: a systematic review and meta-analysis. *Neurosurgical Review*, 45 (2), 1303–1312. <https://doi.org/10.1007/s10143-021-01713-z>
 47. Gu, Y.-D., Chen, D.-S., Zhang, G.-M., Cheng, X.-M., Xu, J.-G., Zhang, L.-Y., Cai, P.-Q., & Chen, L. (1998). Long-Term Functional Results of Contralateral C7 Transfer. *Journal of Reconstructive Microsurgery*, 14 (01), 57–59. <https://doi.org/10.1055/s-2007-1006902>
 48. Terzis, J. K., & Kokkalis, Z. T. (2008). Primary and secondary shoulder reconstruction in obstetric brachial plexus palsy. *Injury*, 39 (3), 5–14. <https://doi.org/10.1016/j.injury.2008.06.001>
 49. Soucacos, P. N., Vekris, M. D., Zoubos, A. B., & Johnson, E. O. (2006). Secondary reanimation procedures in late obstetrical brachial plexus palsy patients. *Microsurgery*, 26 (4), 343–351. <https://doi.org/10.1002/micr.20249>
 50. van Heest, A., Glisson, C., & Ma, H. (2010). Glenohumeral Dysplasia Changes After Tendon Transfer Surgery in Children With Birth Brachial Plexus Injuries. *Journal of Pediatric Orthopaedics*,

- 30 (4), 371–378. <https://doi.org/10.1097/bpo.0b013e3181d8d34d>
51. de Luna Cabrai, J. R., Crepaldi, B. E., de Sambuy, M. T. C., da Costa, A. C., Abdouni, Y. A., & Chakkour, I. (2012). Evaluation of upper-limb function in patients with obstetric palsy after modified sever-l'episcopo procedure. *Revista Brasileira de Ortopedia (English Edition)*, 47 (4), 451–454. [https://doi.org/10.1016/s2255-4971\(15\)30127-0](https://doi.org/10.1016/s2255-4971(15)30127-0)
 52. Scholten, D. J., Trasolini, N. A., & Waterman, B. R. (2021). Reverse Total Shoulder Arthroplasty with Concurrent Latissimus Dorsi Tendon Transfer. *Current Reviews in Musculoskeletal Medicine*, 14 (5), 297–303. <https://doi.org/10.1007/s12178-021-09715-6>
 53. Bonneville, N., Elia, F., Thomas, J., Martinel, V., & Mansat, P. (2021). L'Ostéolyse de l'insertion du transfert tendineux de l'Episcopo: incidence et retentissement clinique. *Revue de Chirurgie Orthopédique et Traumatologique*, 107 (4), 506–511. <https://doi.org/10.1016/j.rcot.2021.03.038>
 54. Boileau, P., Trojani, C., & Chuinard, C. (2007). Latissimus Dorsi and Teres Major Transfer With Reverse Total Shoulder Arthroplasty for a Combined Loss of Elevation and External Rotation. *Techniques in Shoulder and Elbow Surgery*, 8 (1), 13–22. <https://doi.org/10.1097/bte.0b013e31802f5047>
 55. Hoffer, M. M., Wickenden, R., & Roper, B. (1978). Brachial plexus birth palsies. Results of tendon transfers to the rotator cuff. *The Journal of Bone & Joint Surgery*, 60 (5), 691–695. <https://doi.org/10.2106/00004623-197860050-00019>
 56. Pichon F., & Carlioz H. (1979). Disinsertion of the subscapular muscle in the treatment of obstetric paralysis of the upper limb (author's transl). *Chir Pediatr.*, 20 (02), 135–141.
 57. Ozturk, K. (2010). Reconstruction of shoulder abduction and external rotation with latissimus dorsi and teres major transfer in obstetric brachial plexus palsy. *Acta Orthopaedica et Traumatologica Turcica*, 186–193. <https://doi.org/10.3944/aott.2010.2332>
 58. Waters, P. M., & Bae, D. S. (2008). The Early Effects of Tendon Transfers and Open Capsulorrhaphy on Glenohumeral Deformity in Brachial-Plexus Birth Palsy. *The Journal of Bone and Joint Surgery-American Volume*, 90 (10), 2171–2179. <https://doi.org/10.2106/jbjs.g.01517>
 59. Al-Qattan, M. M. (2003). Latissimus Dorsi Transfer for External Rotation Weakness of the Shoulder in Obstetric Brachial Plexus Palsy. *Journal of Hand Surgery*, 28 (5), 405–408. [https://doi.org/10.1016/s0266-7681\(02\)00393-5](https://doi.org/10.1016/s0266-7681(02)00393-5)
 60. Pagnotta, A., Haerle, M., & Gilbert, A. (2004). Long-term Results on Abduction and External Rotation of the Shoulder after Latissimus Dorsi Transfer for Sequelae of Obstetric Palsy. *Clinical Orthopaedics and Related Research*, 426, 199–205. <https://doi.org/10.1097/01.blo.0000138957.11939.70>
 61. Aydin, A., Ozkan, T., & Onel, D. (2004). Does preoperative abduction value affect functional outcome of combined muscle transfer and release procedures in obstetric palsy patients with shoulder involvement? *BMC Musculoskeletal Disorders*, 5 (1). <https://doi.org/10.1186/1471-2474-5-25>
 62. Waters, P. M., & Bae, D. S. (2005). Effect Of Tendon Transfers And Extra-Articular Soft-Tissue Balancing On Glenohumeral Development In Brachial-Plexus Birth Palsy. *The Journal of Bone and Joint Surgery-American Volume*, 87 (2), 320–325. <https://doi.org/10.2106/00004623-200502000-00013>
 63. Rahul K. Nath (2006). Obstetric Brachial Plexus Injuries. The Nath Method of Diagnosis and Treatment ERB'S PALSY (pp. 26–30). VBW Publishing, College Station, Texas
 64. Nath, R. K., Goel, D., & Somasundaram, C. (2019). Clinical and functional outcome of modified Quad surgery in adult obstetric brachial plexus injury patients: Case reports. *Clinics and Practice*, 9 (3). <https://doi.org/10.4081/cp.2019.1140>
 65. Rahul K. Nath (2006). Obstetric Brachial Plexus Injuries. The Nath Method of Diagnosis and Treatment ERB'S PALSY (pp. 41). VBW Publishing, College Station, Texas.
 66. Dridi, M., Safi, H., Jejel, Ch., Smida, M., Nessim, M. N., Ammar, Ch., & Ghachem, M. B. (2007). The proximal humeral osteotomy associated with the transfert of Latissimus Dorsi and Teres major in treatment of sequelae of the obstetric brachial plexus. *Tunisie Medicale [La]*, 85 (8), 673–678.
 67. Nath, R. K., Somasundaram, C. (2022). Comparing the Results of External Rotational Humeral Osteotomy in Older Children to the Mod Quad and Triangle Tilt Procedures in Adults with Obstetric Brachial Plexus Injury. *Eplasty*, 22, e2.
 68. Andrés-Cano, P., Toledo, M. A., Farrington, D. M., & Gil, J. J. (2015). Arthroscopic treatment for internal contracture of the shoulder secondary to brachial plexus birth palsy: report of a case series and review of the literature. *European Journal of Orthopaedic Surgery & Traumatology*, 25 (7), 1121–1129. <https://doi.org/10.1007/s00590-015-1670-x>
 69. Ruyer, J., Grosclaude, S., Lacroix, P., Jardel, S., & Gazarian, A. (2018). Arthroscopic isolated capsular release for shoulder contracture after brachial plexus birth palsy: clinical outcomes in a prospective cohort of 28 children with 2 years' follow-up. *Journal of Shoulder and Elbow Surgery*, 27 (8), e243–e251. <https://doi.org/10.1016/j.jse.2018.01.022>
 70. de Luna Cabrai, J. R., Crepaldi, B. E., de Sambuy, M. T. C., da Costa, A. C., Abdouni, Y. A., & Chakkour, I. (2012). Evaluation of upper-limb function in patients with obstetric palsy after modified sever-l'episcopo procedure. *Revista Brasileira de Ortopedia (English Edition)*, 47 (4), 451–454. [https://doi.org/10.1016/s2255-4971\(15\)30127-0](https://doi.org/10.1016/s2255-4971(15)30127-0)
 71. Nath, R. K., & Somasundaram, C. (2019). 10-year Follow-up of Mod Quad and Triangle Tilt Surgeries in Obstetric Brachial Plexus Injury. *Plastic and Reconstructive Surgery-Global Open*, 7 (1), e1998. <https://doi.org/10.1097/gox.0000000000001998>
 72. Nath, R. K. (2015). Triangle tilt and humeral surgery: Meta-analysis of efficacy and functional outcome. *World Journal of Orthopedics*, 6 (1), 156. <https://doi.org/10.5312/wjov.v6.i1.156>

Стаття надійшла до редакції 08.08.2023

BIRTH INJURY, DUCHENNE-ERB'S OBSTETRIC PALSY. DIAGNOSIS AND TREATMENT (LITERATURE REVIEW)

S. O. Khmyzov, A. M. Hrytsenko, G. V. Kykosh, A. V. Hrytsenko

Sytenko Institute of Spine and Joint Pathology National Academy of Medical Sciences of Ukraine, Kharkiv

✉ Sergij Khmyzov, MD, Prof. in Traumatology and Orthopaedics: s.khmyzov@gmail.com

✉ Anastasiia Hrytsenko, MD: hrytsenkosurgery@gmail.com

✉ Genadii Kykosh, MD, PhD in Traumatology and Orthopaedics: kykoshgeny@gmail.com

✉ Anton Hrytsenko, MD: kantogav@gmail.com