

УДК 616.718.9-007.2-036.82:617.586-089(045)

DOI: <http://dx.doi.org/10.15674/0030-59872023291-95>

## Реабілітація пацієнтів після хірургічного лікування статичних деформацій переднього відділу стопи

Д. В. Прозоровський<sup>1</sup>, В. А. Стауде<sup>1</sup>, Р. І. Бузницький<sup>2</sup>

<sup>1</sup> ДУ «Інститут патології хребта та суглобів ім. проф. М. І. Ситенка НАМН України», Харків

<sup>2</sup> Навчально-науковий інститут післядипломної освіти Харківського національного медичного університету, Україна

*Postoperative rehabilitation of patients with hallux valgus is just as important, if not more so, than a technically flawless surgical intervention. Carrying out rehabilitation measures is an integral part of the postoperative period, which must be individual for each patient and depend on the volume and type of surgical intervention, the patient's age, and accompanying pathology. Objective. To improve the results of the recovery of patients after orthopedic surgical interventions on the front part of the foot due to the developed complex system of postoperative rehabilitation. Methods. The article provides an analysis of the results of treatment of 70 patients with transversely spread deformation of the forefoot and hallux valgus 1–2 degrees using different approaches to rehabilitation measures in the postoperative period. The patients were divided into 2 homogeneous groups by age, gender and degree of hallux valgus. Unlike the control group, manual therapy and myofascial massage techniques were additionally used in the main group. The results. The results of the treatment were evaluated according to the AOFAS scoring scale for the forefoot, which is generally accepted in the world. In the preoperative period, the average AOFAS score in the main and control groups was 65.4 and 64.7 points, respectively. 45 days after surgery, the average scores were 74.7 and 74.4 points, respectively. After 60 days, the average score in the main group was 92.1 points, and 82.6 in the control group. 3 months (90 days) after the surgical interventions, the average scores practically coincided in both groups and amounted to 93.7 points in the control group and 95.0 in the main group. The patients of the main group resumed their usual activities after 2 months. after the operation on the front part of the foot, and the control after 3 months. Conclusions. The use of myofascial massage, manual therapy for mobilizing the metatarsophalangeal and interphalangeal joints of the toes with gymnastics to strengthen not only the stabilizers of the foot, but also to restore the bearing capacity of the girdle of the lower extremities and the stereotype of walking, made it possible to obtain not only a positive functional result, but also to speed up the recovery compared to the control group per month. Key words. Postoperative rehabilitation, static deformations of the foot, hallux valgus.*

*Післяопераційна реабілітація пацієнтів з hallux valgus не менш важлива, ніж технічно бездоганно виконане хірургічне втручання. Реабілітаційні заходи є невід'ємною частиною післяопераційного періоду. Їх слід підбирати індивідуально залежно від обсягу та виду хірургічного втручання, віку пацієнта, супутньої патології. Мета. Поліпшити результати відновлення пацієнтів після ортопедичних хірургічних втручань на передньому відділі стопи за рахунок розробленої комплексної системи післяопераційної реабілітації. Методи. Проаналізовано результати лікування 70 пацієнтів із попереочно-розпластаною деформацією переднього відділу стопи та hallux valgus 1–2 ступенів. Хворих розподілили на 2 однорідні групи за віком, статтю і ступенем hallux valgus. Для корекції вальгусної деформації I пальця стопи застосовано коригувальні діафізарні остеотомії Scarf I плеснової кістки з фіксацією двома гвинтами Герберта. На відміну від контрольної групи, в основній додатково використано методики мануальної терапії та міофасціального масажу. Результати лікування оцінювали за бальною шкалою AOFAS для переднього відділу стопи. Результати. У передопераційному періоді в основній і контрольній групах за шкалою AOFAS середні показники дорівнювали 65,4 і 64,7 бала відповідно, через 45 днів після операції — 74,7 і 74,4 бала відповідно, через 60 днів — 92,1 і 82,6 бала. Через 90 днів після хірургічного втручання середні показники практично збіглися в обох групах і склали в контрольній 93,7 бала, в основній — 95,0. Пацієнтки основної групи відновили звичну життєдіяльність через 2 міс. після операції, а контрольної — через 3 міс. Висновки. Використання міофасціального масажу, мануальної терапії для мобілізації плесно-фалангових і міжфалангових суглобів пальців стоп із гімнастикою для зміцнення не лише стабілізаторів стопи, а й відновлення опороспроможності пояса нижніх кінцівок і стереотипу ходьби, дозволило отримати позитивний функціональний результат, пришвидшити відновлення порівняно з контрольною групою на місяць.*

**Ключові слова.** Післяопераційна реабілітація, статичні деформації переднього відділу стопи, *hallux valgus*

## Вступ

Поперечно розпластана деформація переднього відділу стопи з *hallux valgus* займає особливе місце через численні патології, кількість яких останнім часом зростає, прогресуючий характер і взаємозв'язок зі стійкими порушеннями низки опорно-рухових функцій. Найчастіше її діагностують в осіб жіночої статі — 75 % випадків [1]. Післяопераційна реабілітація пацієнтів не менш важлива, якщо навіть не більше, порівняно з технічно бездоганно здійсненим утручанням. Позитивний функціональний результат лікування досягається не лише шляхом майстерно виконаних хірургічних процедур, а й за умови індивідуально розробленої та підібраної системи післяопераційного відновного лікування. Проведення реабілітаційних заходів є невід'ємною частиною післяопераційного періоду, вони мають бути індивідуальними для кожного пацієнта і залежати від його віку, обсягу та виду хірургічного втручання, супутньої патології.

Найчастіше хірургічне лікування переднього відділу стопи виконують у разі статичної деформації (*hallux valgus*, молоткоподібна деформація пальців, артроз суглобів стопи тощо) [1]. Для виправлення певних викривлень цієї локалізації здебільшого застосовують різні види коригувальних остеотомій з фіксацією кісткових фрагментів спицями, гвинтами або пластинами, а також артропластику [2]. Найбільш використовувані дистальні, діафізарні та проксимальні остеотомії плеснових кісток для отримання корекції деформації, або з метою відновлення конгруентності суглобових поверхонь [3, 4].

Сучасні канони ортопедії передбачають використання, з одного боку, малотравматичної хірургічної техніки, а з іншого, — стабільну фіксацію кісткових фрагментів із ранньою реабілітацією пацієнта. На превеликий жаль, ці параметри складно об'єднати в одне ціле через невеликі розміри наявних металофіксаторів і значне навантаження, що припадає на підошовну поверхню стопи. Проте уникнути зазначених проблем у післяопераційному періоді допомагає розроблений план реабілітаційних заходів з урахуванням біомеханічної ролі м'язів стабілізаторів не лише переднього відділу стопи [5], а й тих, які визначають опороспроможність і стабільність усього поясу нижніх кінцівок [6]. Розроблена нами програма реабілітації спрямована на функціональне відновлення капсульно-зв'язкового та м'язового апаратів оперованої стопи.

Раціональний післяопераційний супровід пацієнтів забезпечує сприятливий віддалений результат. Причому для успішнішого сприйняття хворими інформації в плані рекомендацій ці положення мають бути донесені їм перед виконанням хірургічного втручання.

*Мета:* поліпшити результати відновлення пацієнтів після ортопедичних хірургічних утручань на передньому відділі стопи за рахунок розробленої комплексної системи післяопераційної реабілітації.

## Матеріал і методи

Матеріали розглянуто і схвалено локальним комітетом із біоетики при ДУ «ПХС ім. проф. М. І. Ситенка НАМН України» (протокол № 220 від 18.10.2021). Від усіх пацієнтів, які увійшли в дослідження, отримано інформовану згоду.

Проведено аналіз найближчих і віддалених результатів лікування 70 пацієнтів із поперечно-розпластаною деформацією переднього відділу стопи та *hallux valgus* 1–2 ступенів згідно з класифікацією Mann [7].

Їх розподілили на дві однорідні групи за віком, статтю та ступенем *hallux valgus*, що надалі дозволило провести коректне порівняння результатів лікування з використанням різних підходів до реабілітаційних заходів у післяопераційному періоді.

В основну групу увійшли 35 жінок, вік на момент госпіталізації становив від 18 до 56 років, із *hallux valgus* 1 і 2 ступенів, кутом M1/M2 від 9° до 13° та кутом M1/P1 від 17° до 26°.

Контрольну групу склали 35 жінок віком від 19 до 55 років із *hallux valgus* 1 та 2 ступенів, кутом M1/M2 від 9° до 13° та кутом M1/P1 від 15° до 26°.

Для корекції вальгусної деформації I пальця стопи застосовано коригувальні діафізарні остеотомії Scarf I плеснової кістки з фіксацією двома гвинтами Герберта. Усім пацієнткам остеотомії виконано в поєднанні з операцією Шедє й латеральним релізом I плесно-фалангового суглоба.

Як в основній, так і в контрольній групах, післяопераційний супровід починали відразу після закінчення хірургічного втручання шляхом накладання адгезивного еластичного бинта Coban на передній та середній відділи стопи, який дозволяв утримувати пальці стоп у коригованому положенні та запобігав розвитку післяопераційного набряку за рахунок створення помірної компресії м'яких тканин (рис. 1).

Після операції в першу добу використовували холодотерапію з метою додаткового гемостазу та профілактики розвитку набрякового синдрому. На наступний день після хірургічного втручання пацієнтам дозволяли ходьбу у взутті Барука (рис. 2), яке сприяє повному навантаженню оперованої кінцівки (виключаючи передній відділ та переносячи його на задній відділ стопи). Цей ефект виникав завдяки конструктивній особливості взуття, яке взували від 4 до 6 тижнів залежно від рентгенологічного контролю, тобто ступеня формування кісткового мозолю.

Водночас призначали фізіотерапевтичне лікування, спрямоване на профілактику та зменшення післяопераційного набряку та зниження ризиків виникнення запальних ускладнень (УВЧ, магнітотерапія). Крім цього, додавали лікувальні вправи, спрямовані на виконання активних рухів

у над'яtkово-гомільковому суглобі та суглобах стопи (інверсія й еверсія), які також сприяють мінімізації набряку. Рухи в оперованих суглобах стопи дозволяли з 5–7-го дня після операції, але пасивні. Активні починали з 3–40-го тижнів після операції. До комплексу гімнастики були включені вправи для зміцнення опороспроможності всього поясу нижніх кінцівок і відновлення стереотипу ходи [6].

На відміну від контрольної групи, в основній додатково використовували методики мануальної терапії та міофасціального масажу. Останній передбачав виконання масажних рухів до появи болю: глибоке прогладжування, розтирання, розминання. Його основною метою був вплив на міофасціальні тригерні точки, які формуються в м'язах і зв'язках стабілізаторів стопи [8], призводять до порушення їхньої функції та виникнення болю [9].

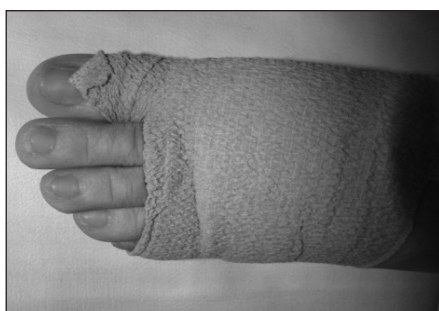

Рис. 1. Еластична пов'язка на передній та середній відділі стопи в післяопераційному періоді



Рис. 2. Взуття Барука

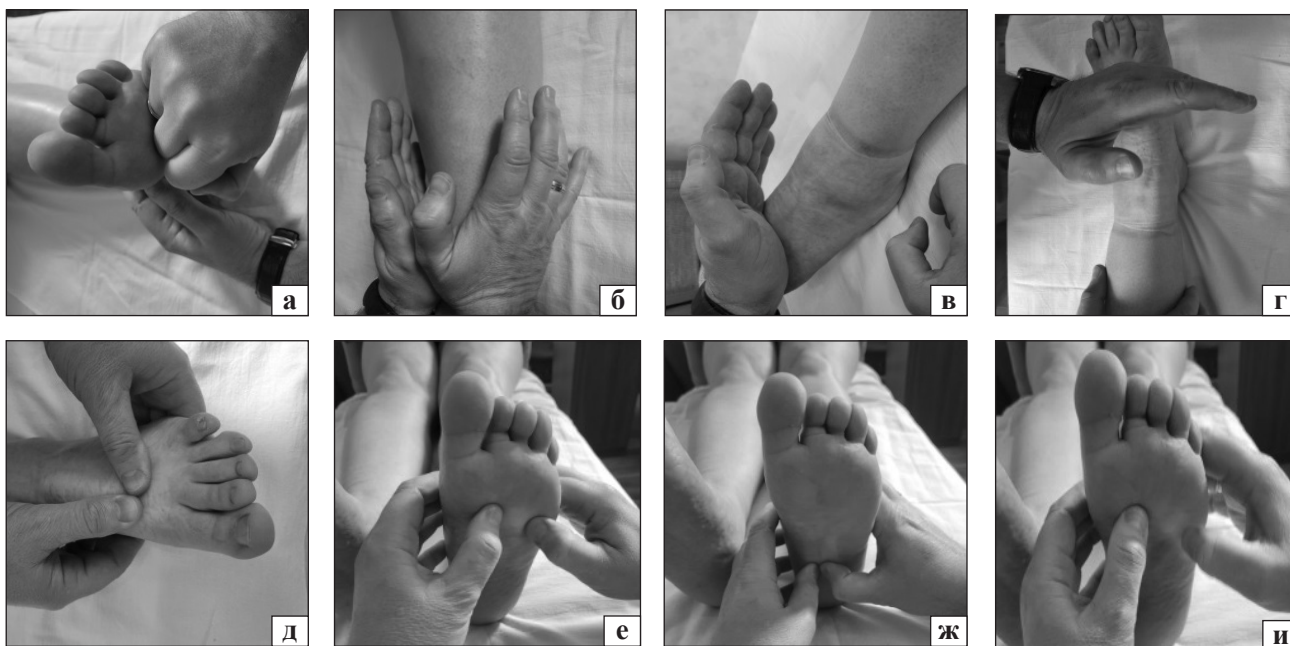


Рис. 3. Технічні елементи міофасціального масажу: глибоке розтирання плантарного апоневрозу (а); глибоке розминання *m. tibialis anterior*, *m. fibularis longus*, *m. flexor hallucis longus*, *extensor hallucis longus* (б); глибоке розтирання (в) та розминання (г) *m. extensor digitorum brevis*; глибоке розминання та розтирання сухожилків *m. extensor hallucis longus* і капсул плесно-фалангових суглобів із їхньою мобілізацією (д), *m. adductor hallucis*, поперечної і косої головки з мобілізацією плесно-фалангових суглобів (е); глибоке розминання *m. abductor hallucis* (ж) та сухожилків *m. flexor hallucis longus* (и)



За допомогою міофасціального масажу дія була спрямована на капсульно-зв'язковий апарат суглобів пальців стоп, плантарний апоневроз, сухожилки *m. flexor hallucis longus* та *m. extensor hallucis longus*, *m. adductor hallucis*, *m. abductor hallucis*, поперечної та косої головки, *m. extensor digitorum brevis*. На гомілках виконували міофасціальний масаж *m. tibialis anterior*, *m. fibularis longus*, *m. flexor hallucis longus*, *extensor hallucis longus*, що дозволяє прискорити відновлення опороспроможності всього поясу нижніх кінцівок [10]. Технічні елементи міофасціального масажу наведені на рис. 3.

Мануальна терапія передбачала виконання процедур мобілізації плесно-фалангових та міжфалангових суглобів пальців стоп із невеликим розтягуванням іншого капсульно-зв'язкового апарата.

Мобілізацію виконували в положенні пацієнта на спині або животі за дистальний сегмент від суглоба за умови фіксації проксимального, з обов'язковим використанням осьової тракції. Зміщення проводилося в передньо-задньому та бічному напрямках, потім додавали згинання та розгинання, бічне відхилення та ротацію.

Важливим аспектом успішної реабілітації було навчання пацієнток процедурам самостійної мобілізації суглобів пальців стопи, техніка якої досить проста й легко здійсненна: оперована кінцівка, зігнута в колінному та кульшовому суглобах, відводиться та повертається назовні (без відведення зберігається напруження розгиначів стопи та гібридних пальців). Плеснові кістки по чергово фіксують іпсилатеральною рукою, мобілізацію проводять контралатеральною рукою, причому напрямки руху повинні повторювати основні напрямки роботи суглоба з акцентом на розгинання в I плесно-фаланговому суглобі та на згинання — у II, III, IV та V (рис. 4).

Курс міофасціального масажу розпочинали через 4 тижні після операції та проводили щод-

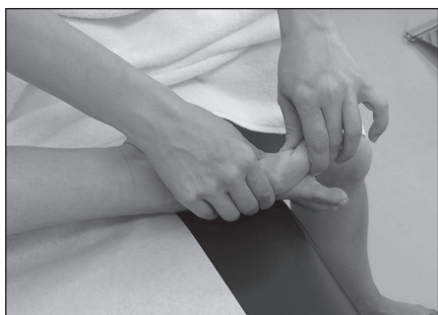

Рис. 4. Самостійна мобілізація I плесно-фалангового суглоба за L. S. Barouk [11]

ня протягом 10 днів. У більшості випадків такої кількості сеансів було достатньо для суттєвого зменшення больових відчуттів і набряку м'яких тканин оперованої стопи. Після масажу хворі виконували описану гімнастику з додаванням вправ відновлення опороспроможності всієї нижньої кінцівки та стереотипу ходьби протягом 20 хв. Для збереження результату та його покращення пацієнтів навчали самостійно виконувати гімнастику.

Після закінчення періоду використання взуття Барука, пацієнткам виготовили індивідуальні ортопедичні устілки з викладенням поздовжнього та поперечного склепіння.

### Результати та їх обговорення

Ми оцінили результати лікування пацієнтів із деформаціями переднього відділу стоп, яким виконані однакові види хірургічних утручань за тих самих нозологічних форм. Відмінність полягала лише в тактиці ведення післяопераційного періоду. У контрольній групі пацієнтів (35 жінок) використано традиційну методику післяопераційної реабілітації, а в основній групі (35 пацієнток), крім традиційної методики, застосовано розроблену тактику з використанням міофасціального масажу, мануальної терапії, лікувальної та самостійної гімнастики.

Результати лікування оцінювали за загальноприйнятою у світі бальною шкалою AOFAS для переднього відділу стопи (module 2) [12] через 45, 60 і 90 днів після хірургічного втручання. Визначено, що передопераційному періоді в обох групах середній показник за шкалою AOFAS становив 65,4 та 64,7 бала відповідно. Через 45 днів після операції середні величини дорівнювали 74,7 та 74,4 бала відповідно. Через 60 днів в основній групі середній показник склав 92,1 бала, в контрольній — 82,6. Через 90 днів після виконаних хірургічних утручань середні показники були

Таблиця

#### Порівняльні результати до та післяопераційного лікування в основній та контрольній групах за шкалою AOFAS

Термін після операції (доба)	Основна група (бал)	Контрольна група (бал)
До операції	65,4	64,7
45	74,7	74,4
60	92,1	82,6
90	95,0	93,7

порівнянними та дорівнювали 93,7 бала в контрольній групі та 95,0 — в основній (таблиця).

Пацієнтки основної групи відновили звичну життєдіяльність через 2 міс. після операції на передньому відділі стопи, а контрольної — через 3 міс. Наразі можемо зазначити позитивний вплив запропонованої методики реабілітації для якнайшвидшого функціонального відновлення.

## Висновки

Для отримання хорошого результату після проведеного хірургічного ортопедичного втручання на передньому відділі стопи в пацієнтів зі статичними деформаціями важливою є адекватна реабілітація в післяопераційному періоді.

Використання міофасціального масажу, мануальної терапії для мобілізації плесно-фалангових та міжфалангових суглобів пальців стоп із гімнастикою для зміцнення не лише стабілізаторів стопи, а й відновлення опороспроможності поясу нижніх кінцівок і стереотипу ходи, дозволило отримати позитивний функціональний результат і пришвидшити відновлення порівняно з контрольною групою на місяць.

**Конфлікт інтересів.** Автори декларують відсутність конфлікту інтересів.

## Список літератури

- Roddy, E., Zhang, W., & Doherty, M. (2008). Prevalence and associations of hallux valgus in a primary care population. *Arthritis and rheumatism*, 59(6), 857–862. <https://doi.org/10.1002/art.23709>.
- Buckenberg, R. K., & Goldman, F. D. (1995). Chevron bunionectomy fixation: in vitro stability assessment of plate-and-screw system compared with Kirschner wire. *The Journal of foot and ankle surgery : official publication of the American College of Foot and Ankle Surgeons*, 34(3), 266–272. [https://doi.org/10.1016/S1067-2516\(09\)80058-6](https://doi.org/10.1016/S1067-2516(09)80058-6)
- Kroitoru, G. M., Betishor, V. K., & Darchuk, M. I. (2003). SCARF osteotomy in the surgical treatment of valgus deformity of the first toe. *Orthopedics, Traumatology and Prosthetics*, (3), 113–114. (in russian)
- Khlopas, H., & Fallat, L. M. (2020). Correction of hallux abducto valgus deformity using closing base wedge osteotomy: a study of 101 patients. *The Journal of foot and ankle surgery: official publication of the American College of Foot and Ankle Surgeons*, 59(5), 979–983. <https://doi.org/10.1053/j.jfas.2020.04.007>
- Heineman, N., Liu, G., Pacicco, T., Dessouky, R., Wukich, D. K., & Chhabra, A. (2020). Clinical and imaging assessment and treatment of hallux valgus. *Acta radiologica (Stockholm, Sweden: 1987)*, 61(1), 56–66. <https://doi.org/10.1177/0284185119847675>
- Myers, T. (2020). Anatomic trains. Myofascial meridians for manual therapists and specialists in regenerating movement. *Anatomy trains*. Churchill Livingstone Elsevier.
- Mann, R. A. (1999). Adult hallux valgus. In R. A. Mann, M. J. Coughlin (Eds.), *Surgery of the foot and ankle* (pp. 151–267). 7<sup>th</sup> ed. St. Louis: Mosby.
- Bethers, A. H., Swanson, D. C., Sponbeck, J. K., Mitchell, U. H., Draper, D. O., Feland, J. B., & Johnson, A. W. (2021). Positional release therapy and therapeutic massage reduce muscle trigger and tender points. *Journal of bodywork and movement therapies*, 28, 264–270. <https://doi.org/10.1016/j.jbmt.2021.07.005>
- San-Antolín, M., Rodríguez-Sanz, D., Becerro-de-Bengoa-Vallejo, R., Losa-Iglesias, M. E., Casado-Hernández, I., López-López, D., & Calvo-Lobo, C. (2020). Central Sensitization and Catastrophism Symptoms Are Associated with Chronic Myofascial Pain in the Gastrocnemius of Athletes. *Pain medicine (Malden, Mass.)*, 21(8), 1616–1625. <https://doi.org/10.1093/pm/pnz296>
- Staupe, V., Romanenko, K., Radzyshevska, Ye., Prozorovskiy, D., Staupe, A. (2023). Rehabilitation treatment for patients with post-traumatic deformities of long bones of lower extremities in the long term after trauma. *Journal of Physical Education and Sport*, 23(3), 738-747. <http://dx.doi.org/10.7752/jpes.2023.03091>
- Ilchenko, D. V., Kardanov, A. A., Karandin, A. S., & Korolev, A. V. (2017). Rehabilitation methods after surgical treatment of the static foot deformities. *Journal of experimental and Clinical Surgery*, 10(1), 54–63. <https://doi.org/10.18499/2070-478X-2017-10-1-54-63>
- Cook, J. J., Cook, E. A., Rosenblum, B. I., Landsman, A. S., & Roukis, T. S. (2011). Validation of the American College of Foot and Ankle Surgeons Scoring Scales. *The Journal of foot and ankle surgery : official publication of the American College of Foot and Ankle Surgeons*, 50(4), 420–429. <https://doi.org/10.1053/j.jfas.2011.03.005>

Стаття надійшла до редакції 11.05.2023

## REHABILITATION OF PATIENTS AFTER SURGICAL TREATMENT OF STATIC DEFORMITIES OF THE FOREFOOT

D. V. Prozorovskiy <sup>1</sup>, V. A. Staupe <sup>1</sup>, R. I. Buznytskiy <sup>2</sup>

<sup>1</sup> Sytenko Institute of Spine and Joint Pathology National Academy of Medical Sciences of Ukraine, Kharkiv

<sup>2</sup> Educational and Scientific Institute of Postgraduate Education of Kharkiv National Medical University. Ukraine

✉ Dmytro Prozorovskiy, MD, PhD in Traumatology and Orthopaedics: prozorovskiy1973@gmail.com

✉ Volodymyr Staupe, MD, DM Sci. in Traumatology and Orthopaedics: staupevl@gmail.com

✉ Ruslan Buznytskiy, MD, PhD in Traumatology and Orthopaedics: ruslan3buz@gmail.com