

УДК 617.57/.58-001.45:[616-089.22-024.62:615.463](045)

DOI: <http://dx.doi.org/10.15674/0030-59872023110-17>

Механічна та клінічна характеристика з'єднання «стрижень – кістка» у разі лікування вогнепальних переломів зовнішніми стрижневими пристроями різних виробників

Ю. В. Клапчук¹, О. К. Попсуйшапка², В. О. Литвишко³

¹ Військово-медичний клінічний центр Північного регіону МО України, Харків

² Приватне підприємство «ОРТОПАК», Харків, Україна

³ ДУ «Інститут патології хребта та суглобів ім. проф. М. І. Ситенка НАМН України», Харків

Objective. To find out the state of the bone threading under the conditions of inserting the rods of different manufacturers and to establish the duration of a stable «rod – bone» connection in treatment of diaphyseal fractures of the bones of the limbs. *Methods.* An experiment was conducted using tibia bones of calves. Rods used in external fixators of Biomet (France), Stryker (USA), LLC H B Orto (Ukraine), ОРТОПАК (Ukraine) manufacturers were selected. The shape of the bone threading and its contact with the surface of the rod were studied at 2–5X magnification. Devices from the specified manufacturers were used to fix bone fragments during the treatment of gunshot fractures in 91 patients. The stability of the rod in the bone was checked. *Results.* The experiment showed that in order to obtain the appropriate bone threading, it is necessary to first pass through both layers of the compact bone of the diaphysis using a drill with a diameter that corresponds to the inner diameter of the threaded part of the rod. Without this, bone coils in the first cortical layer are destroyed or bone fragments in the second are chipped off, reducing the strength of fixation. In the case of screwing the rods into the drilled channel in the second layer of the cortical bone, the quality of the «rod – bone» connection was worse in all cases. Under the conditions of installing the rods in the cancellous bone, a larger number of defective turns was formed in it compared to the compact one. The lowest frequency of rod instability in patients was found when using the ОРТОПАК device (18 %); it was much more frequent (35–51 %) when using devices from other manufacturers. The incidence of the unstable state of the rods was almost 4 times greater in their location in the epimetaphysis than in the diaphysis. *Conclusions.* For the most effective connection of the rod with the bone, it is necessary to screw it into the prepared channel with a diameter that corresponds to the inner diameter of the threaded part of the rod. The quality and duration of the stable state of the rod in the bone depends on the technical characteristics of its threading, localization and state of fusion of the fragments. *Key words.* Gunshot fractures, treatment, long bones of the limbs, external fixation, rod, stability of fixation.

Мета. З'ясувати стан кісткового різьблення за умов заведення стрижнів різних виробників і встановити тривалість стабільного з'єднання «стрижень – кістка» в разі лікування діафізарних переломів кісток кінцівок. *Методи.* Проведено експеримент з використанням великогомілкових кісток телят. Відібрані стрижні, які використовують у зовнішніх фіксаторах виробників: Biomet (Франція), Stryker (США), ТОВ Ейч Бі Орто (Україна), ОРТОПАК (Україна). Вивчали форму кісткового різьблення та його контакт із поверхнею стрижня за 2–5 разового збільшення. Пристрої від вказаних виробників застосовані для фіксації відламків кісток під час лікування вогнепальних переломів у 91 постраждалого. Перевіряли стан стабільності стрижня в кістці. *Результати.* Експеримент показав, що для отримання відповідного за формою кісткового різьблення необхідно попередньо проходити обидва шари компактною кісткою діафізи свердлом із діаметром, який відповідає внутрішньому діаметру різьбової частини стрижня. Без цього руйнуються кісткові витки в першому кірковому шарі або відколюються фрагменти кістки в другому, що зменшує міцність фіксації. У разі загвинчування стрижнів у просвердлений канал у другому шарі кіркової кістки в усіх випадках якість з'єднання «стрижень – кістка» була гіршою. За умов установаження стрижнів у губчасту кістку в ній утворювалася більша кількість неповноцінних витків порівняно з компактною. Найменша частота нестабільності стрижнів у постраждалих виявлена в разі застосування апарата ОРТОПАК (18 %), значно частіша (35–51 %) — за пристроїв інших виробників. Частота нестабільного стану стрижнів була майже в 4 рази більшою за їхнього розташування в епіметафізі, ніж у діафізі. *Висновки.* Для максимально ефективного з'єднання стрижня з кісткою необхідно його загвинчувати в підготовлений канал діаметром, який відповідає внутрішньому діаметру різьбової частини стрижня. Якість і тривалість стабільного стану стрижня в кістці залежить від технічних характеристик його різьблення, локалізації та стану зрощення відламків.

Ключові слова. Вогнепальні переломи, лікування, довгі кістки кінцівок, зовнішня фіксація, стрижень, стабільність фіксації

Вступ

Останнім часом тема фіксації відламків після вогнепальних переломів кісток кінцівок апаратами зовнішньої фіксації стала вкрай актуальною. Відповідно до опублікованої інформації під час війни росією на території України через застосування високоенергетичної зброї (балістична травма) серед постраждалих (військових і цивільних) збільшилася кількість осіб із переломами довгих кісток, ускладненими значними дефектами [1]. За інформацією ООН, на 15 серпня кількість поранених серед цивільних громадян склала 7 698 осіб, але реальна цифра ймовірно вища [2]. Встановлення пристроїв зовнішньої фіксації є визнаним першим етапом [3], а на думку інших авторів [4], ідеальним методом лікування пацієнтів із вогнепальними переломами довгих кісток кінцівок, оскільки дає змогу забезпечити необхідну стабілізацію та відповідний догляд за ранами й отримати добрі віддалені результати.

Як свідчить наша довголітня практика застосування апаратів для лікування переломів [5–8] і, особливо, досвід отриманий упродовж останнього півроку (з лютого до грудня), існує низка актуальних питань. Серед них першочергове стосується досягнення ефективного та надійного з'єднання «стрижень – кістка». Особливістю утвореної конструкції в разі фіксації відламків кістки зовнішнім пристроєм є велика кількість вузлів, що з'єднуються. Якщо вузли приєднання елементів пристрою між собою є механічно контрольованими, то з'єднання «стрижень – кістка» найбільш вразливе, оскільки залежить від індивідуальних механічних властивостей кісткової тканини, які суттєво відрізняються від металу. До того ж, стан кістки може змінюватися в часі внаслідок її перебудови після виконання

хірургічного втручання. Якщо в цьому з'єднанні виникає люфт, конструкція переходить із стабільно-пружного в пластично-нестабільний стан із відповідними негативними наслідками.

Стабільність та надійність цього з'єднання залежить від форми різьблення стрижнів і методики їхнього загвинчування в кістку. Але цьому питанню не приділяють належної уваги. У більшості доступних настанов виробників зовнішніх конструкцій для остеосинтезу відсутні рекомендації щодо правил загвинчування стрижнів, у літературі є лише окремі повідомлення, що стосуються наукових досліджень механіки з'єднання стрижнів або гвинта з кісткою [9].

Мета: з'ясувати стан кісткового різьблення за умов заведення стрижнів різних виробників та з'ясувати тривалість стабільного з'єднання «стрижень – кістка» в разі лікування діафізарних переломів кінцівок.

Матеріал і методи

Матеріали статті розглянуто й ухвалено комітетом із біоетики при ДУ «ІПХС ім. проф. М. І. Ситенка НАМН України» (протокол № 229 від 20.02.2023).

Для з'ясування стану кісткового різьблення після заведення стрижня проведено експеримент з використанням телячих великогомілкових кісток. Відібрані зразки стрижнів, які використовують у зовнішніх фіксаторах виробників: Biomet (Франція), Stryker (США), Ейч Бі Орто (Україна), ОРТОПАК (Україна). Пристрої вказаних виробників застосовані для фіксації відламків кісток після діафізарних переломів у 91 постраждалого, які отримали лікування в ДУ «ІПХС ім. проф. М. І. Ситенка НАМН України» (13 осіб), Військово-медичному клінічному центрі Північного регіону МО України (35), КНП «Чугуївська центральна лікарня ім. М. І. Кононенка» (42).

Таблиця 1

Характеристика різьбової частини стрижнів від різних виробників

Характеристика	Виробник			
	Biomet	Stryker	Ейч Бі Орто (АО)	ОРТОПАК
Зовнішній діаметр (D) різьбової частини, мм	4,5	5	5	6–4,7 (конус)
Внутрішній діаметр (d) різьбової частини, мм	3,5	4	4	4,5–3,2 (конус)
Висота (h) різьблення, мм	0,65	0,50	0,50	0,75
Крок (l) різьблення, мм	1,80	1,25	1,80	2,00
Кут (α) профілю витка різьблення, град.	35	30	45	20
Форма ріжучого ребра на кінці стрижня	тригранна	свердло довжиною 15 мм	тригранна, конічна з прорізом	дві прорізи довжиною 12 мм
Матеріал	іржостійка сталь			ванадій-титановий сплав ВТ 16-22

Основні характеристики різьбової частини стрижнів, відібраних для проведення експерименту, отримані шляхом виміру, наведено в табл. 1.

Методика експерименту. Указані зразки стрижнів загвинчували в діафізарну й епіфізарну частини телячої великогомілкової кістки за таких умов:

– шляхом свердління кістки безпосередньо стрижнем із використанням дреля з низькою частотою обертів (для стрижнів виробників Biomet, Stryker, Ейч Бі Орто (АО));

– шляхом попереднього свердління кістки свердлом, яке за діаметром відповідало внутрішньому діаметру різьбової частини стрижня (відповідно 3,5 мм і 4 мм), потім в утворений отвір рукою за допомогою Т-подібного ключа загвинчували стрижень.

Під час процедури загвинчування стрижня звертали увагу на процес заходження його різьбової частини в кістковий канал, супротив обертанню, рівномірність занурення тощо. Для цього процес знімали на кінокамеру для повторного візуального аналізу.

Надалі кістку поперечно розпилювали так, щоб розпил пройшов по краю отвору, в якому знаходився стрижень. Кожний із отриманих фрагментів кістки з отвором шліфували за допомогою наждачного паперу (100, 200), щоб прошліфована поверхня пройшла через середину отвору. Це ми робили з метою отримання «чистого» зрізу профілю кісткового різьблення.

Отримані зразки фотографували цифровою камерою і вивчали форму кісткового різьблення та його контакт із поверхнею стрижня за 2–5 разового збільшення. На фотографіях оцінювали якість контакту стрижня з кісткою за кількістю кісткових витків (у відсотках) із профілем, який знаходився в повному контакті з металом. Якщо кістковий профіль витка за формою не відповідав міжвитковому профілю стрижня або був відсутнім, його вважали неповноцінним.

Тобто, якщо в одному кістковому каналі ми бачили 8 профілів, із яких 6 були в повному контакті з металом і 2 профіля порушеної форми, то відсоток витків із повним контактом складав 75.

Загалом було отримано 8 зразків профілю кісткового різьблення з урахуванням того, що стрижень кожного виробника загвинчували в кістку без і з попереднім її свердлінням.

Критерії клінічної та рентгенологічної оцінки стабільності з'єднання «стрижень – кістка». Спочатку необхідно визначитися з терміном «стабільне (нестабільне) з'єднання стрижень – кістка». На нашу думку, це стан, коли між поверхнями кістки та різьбової частини стрижня відсутні кутові, осьові та ротаційні переміщення стрижня відносно різьбової поверхні кістки в разі прикладення зусиль у відповідних трьох площинах. Практично ми це проводимо шляхом мануальної спроби його перемістити крученням, поперечним навантаженням і вириванням. Цю пробу ми системно перевіряли на наступних етапах лікування: після заведення стрижнів під час операції, від'єднання зовнішньої опори, для перевірки стану зрощення відламків (їхньої рухомості або нерухомості) після видалення апарата.

Результати та їх обговорення

Характеристики різьблення в кісткових каналах після загвинчування стрижнів від різних виробників подано в табл. 2.

З'ясувалося, що якість кісткового різьблення, в першу чергу, залежала від умов його загвинчування. Як бачимо з таблиці, значно більше повноцінних витків було за умов попереднього свердління каналу в кістці свердлом відповідного діаметра. Одночасно виявлено, що процес занурення кожного стрижня під час експерименту супроводжувався певними особливостями, які наводимо нижче:

1. Стрижень Biomet (Франція). Має тригранну затоку на кінці, крок різьблення 1,8 мм, висота різьблення 0,65 мм.

Таблиця 2

Витки з повним контактом із металом (%)

Шар діафіза	Biomet		Stryker		Ейч Бі Орто (АО)		ОРТОПАК	
	без свердління	свердління	без свердління	свердління	без свердління	свердління	без свердління	свердління
Перший кірковий	6/2 30 %	8/6 75 %	14/10 71 %	15/15 100 %	13/2 15 %	13/11 85 %	—	10/10 7/7
Другий кірковий	6/2 30 %	6/5 83 %	12/3 25 %	13/7 54 %	8/2 25 %	8/6 75 %	—	0/0
Обидва кіркові	12/4 30 %	14/11 79 %	26/13 50 %	38/31 82 %	21/4 19 %	21/12 57 %	—	—

За заведення його в цілу кістку за допомогою дреля (без попереднього свердління) проходження першого кіркового шару тривало 85 с, після чого дуже швидко в канал занурювалася різьбова частина стрижня до моменту його контакту з другим кірковим шаром, потім швидкість обертів дреля різко падала, що свідчило про виникнення супротиву. Вихід кінця стрижня назвоні з другого кіркового шару супроводжувався відколом кісткової пластинки. Після аналізу каналу на розрізі встановлено, що в першому кірковому шарі більшість витків зруйновано, а в другому має місце відкол зовнішньої частини кістки (рис. 1, а).

У випадку заведення цього самого стрижня в попередньо просвердлений канал діаметром 3,5 мм занурення стрижня за допомогою ручного Т-подібного ключа відбувалося рівномірно, з незначним зусиллям під час обертання, а на препараті ми бачили значно більше повноцінних кісткових витків, які знаходилися у повному контакті з металом, ніж у попередньому випадку (рис. 1, б). Отже, заведення стрижня Biomet без попереднього свердління можливе, але при цьому відбувається перфорація першого шару за рахунок свердління тригранною заточкою стрижня з одночасним формуванням кісткового різьблення, після чого подавання стрижня відбувається по ньому, і за контакту з другим шаром кістки занурення в неї в такому режимі переміщення неможливе, оскільки для просвердлювання кістки тригранною заточкою треба зробити обертів значно більше, ніж кількість кісткових витків у першому шарі. У результаті насильницьких обертів відбувається або руйнування кісткових витків у першому кірковому шарі, або, якщо витків багато і вони чинять ефективний опір, — клиноподібне виламування кістки в другому шарі

(рис. 1, а). Також можемо спостерігати обидва негативні явища.

2. Стрижень від фірми Stryker має на кінці ріжучу заточку у вигляді свердла, крок різьблення 1,25 мм, висота — 0,5 мм. Під час свердління компактної кістки за допомогою коловорота відбувалося досить ефективно проходження першого кіркового шару завдяки гострому ріжучому ребру. Але під час заходження стрижня в другий кірковий шар кістки виникав сильний супротив його обертання, через що навіть неможна було його провести через увесь другий шар. На розрізі кістки виявлено, що в першому кірковому шарі утворилося 10 з 14 (71 %) профілів кісткового різьблення з повним контактом із металом (рис. 2, а). Дефект кісткового різьблення спостерігали в перших двох витках, що було пов'язано з кутковими відхиленнями стрижня під час його обертання за допомогою коловорота, який передбачений у комплекті виробника. Це ми спостерігали під час перегляду відео проведеної процедури. У другому шарі кістки було обмаль повноцінних кісткових витків — 3 з 12 (25 %). Це можна пояснити тим, що бокові прорізи були забиті тісно спресованою кістковою стружкою, що перешкоджало врізанню металевих витків у кістку і створювало великий опір обертання.

Під час уведення стрижня Stryker у попередньо просвердлений канал діаметром 4 мм (відповідає внутрішньому діаметру різьбової частини) виявлено ефективно формування кісткового різьблення в першому кірковому шарі кістки з повним контактом усіх витків (100 %), у другому — 54 % (рис. 2, б).

3. Стрижень виробництва Ейч Бі Орто (Україна) має тригранну заточку на кінці або конусоподібну з однією прорізкою, крок різьблення 1,8 мм, висота — 0,5 мм. За своїми характеристиками схожий на стрижень фірми Biomet і результати експерименту з ним, відповідно були аналогічними.

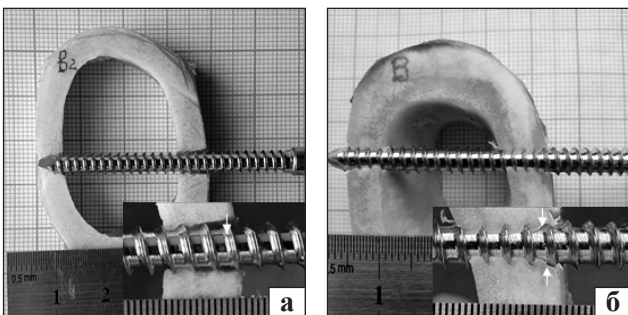


Рис. 1. Вигляд різьблення в кістковому каналі після заведення стрижня фірми Biomet: а) дрелем на низьких обертах без попереднього свердління каналу, б) із використанням торцевого ключа після попереднього свердління каналу свердлом діаметром 3,5 мм




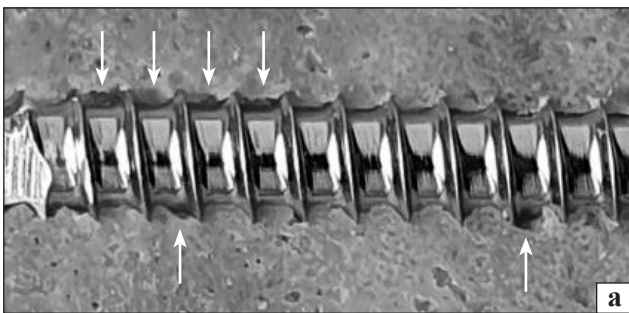
Рис. 2. Вигляд різьблення в кістковому каналі після загвинчування стрижня фірми Stryker ручним коловоротом: а) без попереднього свердління каналу, б) після попереднього свердління каналу свердлом із діаметром 4 мм

Зокрема, кількість повноцінних профілів витків за умов загвинчування без попереднього свердління в першому кірковому шарі кістки дорівнювала 15 %, у другому — 25 %; у випадку попередньо просвердленого каналу діаметром 4 мм — 85 і 75 % відповідно. Зважаючи на схожу картину формування різьблення зі стрижнем Biomet, ілюстрації не наводимо.

4. Стрижень ОРТОПАК на відміну від попередніх має різьбову частину у формі конуса з невеликим кутом, дві прорізи на кінці з ріжучим ребром, крок різьблення 2 мм, висота витка 0,75 мм. Виготовлений із титанового сплаву, згідно з настановою виробника стрижень треба загвинчувати вручну за допомогою Т-подібного ключа після попереднього свердління обох шарів компактної кістки свердлом із діаметром 3,5 мм.

Процес загвинчування починався без особливого супротиву обертанню на відміну від усіх інших стрижнів, про які йшла мова вище. Але зі зануренням стрижня в кістку супротив обертанню зростає, особливо в момент заходження в другий шар компактної кістки. На розрізі кістки в усіх випадках виявлено, що всі витки кісткового різьблення в першому кірковому шарі кістки перебували в повному контакті з поверхнею металу, у другому — утворення кісткового різьблення було обмеженим або його не було через відсутність витків на кінцевій частині стрижня (рис. 3).

Отже, експеримент показав, що для отримання відповідного за формою кісткового різьблення необхідно попередньо проводити свердління обох шарів компактної кістки свердлом із діаметром, який відповідає внутрішньому діаметру різьбової частини стрижня. Можна завести стрижень у кістку і без попереднього свердління. Але при цьому відбувається або руйнування кісткових витків у першому кірковому шарі на етапі свердління другого шару або «виламування» кістки в другому, що зменшує робочу площу кісткової поверхні, яка контактує з поверхнею металу.



У результаті експерименту також виявлено, що в разі загвинчування обраних стрижнів у просвердлений канал у другому шарі кіркової кістки в усіх випадках якість кісткового різьблення була гірша. Це пов'язано з щільним заповненням канавки кістковою стружкою, яка блокує ріжучий край, або зі зниженням швидкості обертання стрижня. У зв'язку з цим слід зауважити про те, що основне навантаження сприймає різьбове з'єднання стрижня в першому компактному шарі. В одній із наших робіт [10] шляхом математичного моделювання доведено, що під дією навантаження по осі титанового стрижня, який знаходиться в кістці, максимальні напруження припадають на перші 7–8 витків і рівномірно зменшуються за напрямком заглиблення. Якщо порівняти стан, коли цей самий стрижень був би загвинчений у титан, то напруження концентрується лише на 1–2 витках. З'єднання стрижня з другим компактним шаром має більше значення другої точки опори для протидії його кутовим переміщенням.

У разі загвинчування стрижнів в губчасту кістку відмічена особливість, яка полягала в тому, що кісткове різьблення тут утворювалося з більшою кількістю неповноцінних витків з обмеженим контактом із металевою поверхнею, на відміну від компактної кістки (рис. 4).

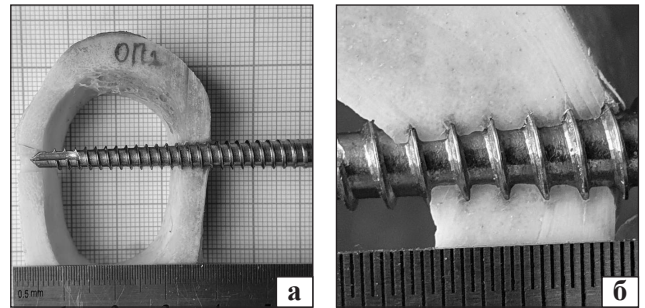


Рис. 3. Вигляд різьблення в кістковому каналі за умов загвинчування стрижня ОРТОПАК за допомогою торцевого ключа: а) після попереднього свердління свердлом із діаметром 3,5 мм; б) вигляд кісткового різьблення в першому шарі компактної кістки, 5-разове збільшення




Рис. 4 Вигляд різьблення в губчастій кістці за умов заведення в неї стрижнів Biomet (а) і ОРТОПАК (б) (стрілками показані витки порушеної форми).

Цей феномен можна пояснити тим, що ріжучий край на кінці стрижня не може забезпечити ефект різання крихких трабекул, точніше сказати він їх проламає. Як ми бачимо, завдяки однорідній структурі компактною кістки можна отримати під час різання значно рівнішу контактну поверхню.

Для практики треба усвідомити, чим відрізнятиметься з'єднання різьбленого стрижня та гладкого. По-перше, це ефективна протидія осьовому переміщенню стрижня, яке може виникнути за усунення та протидії виникненню кутової деформації сегмента. По-друге, наявність різьби суттєво збільшує площу контакту стрижня з кісткою порівняно з гладким стрижнем того самого діаметра, що зменшує питомий тиск на кістку, яка є вразливим компонентом з'єднання. Математичні розрахунки показують, що наявність різьби збільшує площу контактної поверхні приблизно вдвічі. І, як ми бачимо тепер, питання полягає в тому, щоб під час заведення стрижня досягти максимальної площі контакту між поверхнею металевого різьблення та кісткою. Зменшення контактних поверхонь збільшує рівень їхнього напруження і підвищує ймовірність руйнування кістки. Виникає також припущення, що більш важливим є якість кісткових витків, а не їхня кількість.

Для з'ясування стану з'єднання стрижнів із кісткою в процесі лікування переломів, ми провели клінічне дослідження.

Стан з'єднання стрижнів із кісткою був оцінений у 91 пацієнта за видаленої зовнішньої опори. Це відбувалося в момент видалення апарата зовнішньої фіксації, або проведення клінічного тесту на наявність/відсутність рухливості відламків на певному етапі лікування. Дослідження проведено в терміни 3–6 міс. фіксації відламків апаратом зовнішньої фіксації. Серед них було 24 хворих із переломом стегнової кістки, 57 — кісток гомілки, 6 — плечової кістки, 4 — кісток передпліччя. Хворим застосовано вказані вище види апаратів. Загалом оцінка якості з'єднання «стрижень – кістка» проведена у 405 випадках, урахувавши, що в кожного хворого встановлено 4–6 стрижнів. Першим і основним прийомом, який виявляв якість з'єднання стрижня з кісткою, була перевірка на наявність його ротаційних переміщень. Для цього, беручи пальцями за кінець стрижня (або за фіксатор стрижня, який лишився на ньому) робили спробу повернути його спочатку за часовою стрілкою, а потім проти неї. Якщо стрижень обертався без супротиву, стан його з'єднання з кісткою вважали нестабільним і надалі перевіряли наявність його кутових і осьових пере-

міщень відносно кістки. Одночасно звертали увагу на м'які тканини навколо стрижня, оскільки за його нестабільного стану в них спостерігали запалення з наявністю серозного або гнійного виділення та грануляції. Про нестабільність також свідчила резорбція кістки навкруги стрижня на рентгенограмі. Відсутність ротаційних та інших переміщень стрижня свідчила про наявність щільного контакту між ним і кісткою в різьбовій ділянці.

Частоту ознаки «нестабільний» («стабільний») стан з'єднання стрижня з кісткою проаналізували залежно від:

- виду стрижня (табл. 3);
- локалізації заведеного стрижня: діафіз, епіметафіз (табл. 4);
- стану регенерату, що з'єднував відламки — суцільний кістковий (кісткове зрощення), фіброзне з'єднання (незрощення) (табл. 5).

У результаті статистичного аналізу методом χ^2 встановлено, що найменша частота нестабільного стану була у разі застосування стрижня ОРТОПАК (18 %), значно більшою — за використання стрижнів інших виробників (35–51 %). На нашу думку, це може бути пов'язано з двома обставинами. Перша — неякісне виконання процедури заведення стрижнів (без попереднього свердління каналу, використання свердла з невідповідним діаметром).

Таблиця 3

Частота стану нестабільного з'єднання «стрижень – кістка» за умов використання стрижнів різних виробників

Стрижень (виробник)	Кількість			
	пацієнтів	стрижнів	стрижнів у нестабільному стані	
			абс.	%
Biomet	25	121	42	35
Stryker	17	76	30	39
Ейч Бі Орто	30	138	70	51
ОРТОПАК	19	76	14	18
Усього	91	405	156	39

Таблиця 4

Частота стану нестабільного з'єднання «стрижень – кістка» у разі локалізації в діафізі й епіметафізі кістки

Локалізація стрижня	Кількість			
	стрижнів	стрижнів у нестабільному стані		
		абс.	%	
Діафіз	217	37	17	
Епіметафіз	188	119	63	
Загалом	405	156	—	

Таблиця 5
**Частота стану нестабільного з'єднання
 «стрижень – кістка» за наявності кісткового зрощення
 відламків і за його відсутності**

Стан регенерату	Кількість хворих	Частота стрижнів у нестабільному стані	
		абс.	%
Кісткове зрощення	63	313	32
Фіброзно-хрящове зрощення	18	92	61
Загалом	91	405	—

До того ж, зовнішні фіксатори Biomet, Stryker, Ейч Бі Орто були встановлені в різних медичних установах України і різними хірургами, на відміну від фіксаторів ОРТОПАК, які використовували хірурги-розробники пристрою і, відповідно, ретельно дотримувалися методики заведення стрижнів. Не можна також виключити, що має значення конструкція і матеріал стрижня (титановий сплав, конусна різьблена частина, більший крок різьблення).

Частота нестабільного стану стрижнів виявилася майже в 4 рази більшою за їхнього розташуванні в епіметафізарній зоні, ніж у діафізарній. Цей факт може бути пов'язаний з меншою щільністю кісткової тканини, а також з більшим контактним напруженням крайніх стрижнів, ніж тих, що знаходяться в центральній частині сегмента. Про останнє свідчать розрахункові математичні скінченно-елементні моделі [11]. Не можна також виключити, що має значення нижча щільність кісткової тканини в епіфізарних зонах.

За відсутності кісткового зрощення відламків значно частіше стрижні перебували в нестабільному стані. Це обумовлено тим, що за таких умов кістка не може повноцінно витримувати навантаження і воно збільшується на фіксувальній конструкції і, зокрема, у місцях контакту стрижня з кісткою. У такому разі кістка навколо стрижнів опиняється в режимі перевантаження, що, імовірно, призводить до її контактної резорбції. Коли відбувається кісткове зрощення відламків, зовнішній фіксатор переходить у «пасивний» стан і рівень контактних напружень наближається до мінімуму.

Ураховуючи таку закономірність, треба усвідомити, що штучний фіксатор (зокрема зовнішній стрижневий апарат) має певний обмежений ресурс стабільного стану в часі. І його необхідно раціонально використати, щоб отримати кісткове зрощення в терміни 3–5 міс., застосовуючи раннє функціональне навантаження ушкодженої кінцівки

для стимулювання утворення періостального кісткового регенерату.

Висновки

Загвинчування в діафіз довгої кістки без попереднього свердління каналів під стрижні, якими укомплектовані апарати зовнішньої фіксації Biomet, Stryker, Ейч Бі Орто, супроводжується руйнуванням кісткового різьблення.

Для досягнення максимально ефективного з'єднання стрижня з кісткою необхідно його загвинчувати в підготовлений канал діаметром, який відповідає внутрішньому діаметру різьбової частини стрижня.

У разі загвинчування стрижнів у губчасту кістку профіль кісткового різьблення на багатьох витках має порушену форму з обмеженим контактом, на відміну від утворюваного різьблення з профілем правильної форми в компактній кістці.

У разі лікування діафізарних переломів кісток кінцівок із використанням зовнішніх апаратів Biomet, Stryker, Ейч Бі Орто через 3–6 міс. визначено втрату стабільного стану в 35–51 % стрижнів, переважно тих, які розташовані в епіфізарних і метафізарних відділах довгих кісток. Значно рідше дестабілізація стрижнів виявлена за умов застосування апаратів ОРТОПАК (18 %).

Конфлікт інтересів. Один з авторів є розробником апаратів зовнішньої фіксації ОРТОПАК.

Список літератури

1. Ukraine's experience with management of combat casualties using NATO's Four-Tier «Changing as Needed» Healthcare System / A. Kazmirchuk, Y. Yarmoliuk, I. Lurin [et al.] // *World Journal of Surgery*. — 2022. — Vol. 46 (12). — P. 2858–2862. — DOI: 10.1007/s00268-022-06718-3.
2. Holt E. Ukraine invasion: 6 months on / E. Holt // *Lancet* (London, England). — 2022. — Vol. 400 (10353). — P. 649–650. — DOI: 10.1016/S0140-6736(22)01635-X.
3. External fixation followed by delayed interlocking intramedullary nailing in high velocity gunshot wounds of the femur / G. N. Dar, S. R. Tak, K. A. Kangoo [et al.] // *Ulusal travma ve acil cerrahi dergisi = Turkish journal of trauma & emergency surgery*. — 2009. — Vol. 15 (6). — P. 553–558.
4. Gustilo R. B. Problems in the management of type III (severe) open fractures: a new classification of type III open fractures / R. B. Gustilo, R. M. Mendoza, D. N. Williams // *The Journal of trauma*. — 1984. — Vol. 24 (8). — P. 742–746. — DOI: 10.1097/00005373-198408000-00009.
5. Litvishko V. Treatment of long bones comminuted fractures using external fixation device / V. Litvishko // *Orthopaedics, traumatology and prosthetics*. — 2016. — No. 4 (605). — P. 40–46. — DOI: 10.15674/0030-59872016440-46. (in russian)
6. Litvishko V. The functional treatment of the diaphyseal tibial fractures using plaster cast or external fixator / V. Litvishko, O. Popsuishapka // *Orthopaedics, traumatology and prosthetics*. — 2015. — No.4 (601). — P. 91–102. — DOI: 10.15674/0030-

- 59872015491-102. (in Ukrainian)
7. Popsuishapka O. K. Functional treatment of diaphyseal fractures of limbs using rod devices for elastically stable connection of fragments (methodological recommendations) / O. K. Popsuishapka, V. O. Lytvynshko, I. M. Borovyk. — Kyiv: Ministry of Health of Ukraine, Ukrainian Center for Scientific Information and Patent and Licensing Work, 2014. (in Ukrainian)
 8. Lytvynshko V. O. B. O. Regularities of formation of osseous regenerate after shaft fracture under the conditions of functional therapy using elastic-stable connection of fragments: Thesis ... Doctor med sci; 14.01.21 — traumatology and orthopaedics / V. O. Lytvynshko. — Kharkiv, 2018. — 351 p. (in Ukrainian)
 9. Biomechanical study of a low-cost external fixator for diaphyseal fractures of long bones / K. JE. Kouassi, O. Cartiaux, L. Fonkoué [et al.] // Journal of Orthopaedic Surgery and Research. — 2020. — Vol. 15. — Article ID : 247. — DOI: 10.1186/s13018-020-01777-5.
 10. Research and evaluation of the biomechanical structure "fragments-fixator" created in the surgical treatment of fractures of the femoral neck [Issledovaniye i otsenka biomekhanicheskoy konstruktsii «otlomki-fiksator», sozdavayemoy pri khirurgicheskoy lechenii perelomov sheyki bedrennoy kosti] / O. Popsuishapka, Ye. Pobel, M. Shevtsova, L. Beloguova // Orthopaedics, traumatology and prosthetics. — 2006. — No. 4. — P. 56–62. (in russian)
 11. Borovyk I. M. Treatment of diaphyseal fractures of the femur in children with an external rod apparatus [Lecheniye diafizarnykh perelomov bedrennoy kosti u detey vneshnim stержnevym apparatom] : Thesis ... Kandidat of med sci; 14.01.21 — traumatology and orthopaedics / I. M. Borovyk. — Kharkiv, 2010. (in russian).

Стаття надійшла до редакції 03.02.2023

MECHANICAL AND CLINICAL CHARACTERISTICS OF THE «ROD – BONE» CONNECTION IN TREATMENT OF GUNSHOT FRACTURES WITH EXTERNAL ROD DEVICES FROM VARIOUS MANUFACTURERS

Yu. V. Klapchuk ¹, O. K. Popsuishapka ², V. O. Lytvynshko ³

¹ Military and Clinical Center the Northern Region, Kharkiv. Ukraine

² Kharkiv Medical Academy of Postgraduate Education. Ukraine

³ Sytenko Institute of Spine and Joint Pathology National Academy of Medical Sciences of Ukraine, Kharkiv

✉ Yurii Klapchuk, MD, PhD: klapchuks@gmail.com

✉ Olexii Popsuishapka, MD, Prof. in Traumatology and Orthopaedics: alexecorn@gmail.com

✉ Valerii Lytvynshko, MD, DMSci in Traumatology and Orthopaedics: lvaort@yandex.ua