

УДК 616.747:617.576]-005.4-089.844(045)

Відновлення в пацієнтів з ішемічною контрактурою функції кисті шляхом транспозиції м'язів передпліччя

С. С. Страфун, О. В. Долгополов

ДУ «Інститут травматології та ортопедії НАМН України», Київ

Ischemic contracture of the hand (ICH) dramatically impairs the function of the limb, and in severe cases completely immobilizes it. Method of surgical treatment of ICH are tendon-muscle transposition. Objective: To analyze the functional results of restoration the function of the ischemic hand after tendon-muscle transpositions. Methods: Outcomes of surgical treatment were investigated in 65 patients with ICC, received medical care at the Department of microsurgery of the upper extremity of the SI «Institute for Traumatology and Orthopaedics of the National Academy of Medical Sciences of Ukraine» in 1996–2013. Patients were at the end of the reactive-reduction period of ICH and in the residual one. Results: Application of transposition in the treatment of patients with ICC requires a differentiated approach taking into account the period of ischemic process, its severity, and functional disorders. Indications for definite transposition depended on the functional disorders of the ischemic hand and muscle opportunities. In case of manual testing of muscle function should be not less than M4. In needle electromyography spontaneous denervation activity must be absent. Parameters of motor unit potentials during voluntary contraction should be more than 20 % of normal. The most common surgical procedure in patients with mild ICH was tenotomy of thenar muscles. In cases of moderate ICH we more often performed transposition of the superficial flexor tendons onto the deep flexor tendons of the fingers of the hand. The key point to achieving a positive functional result was the restoration of hand grips in the residual period of ICH. Conclusion: The transposition of forearm muscles in cases of ICC are operations allowing you to restore the function of a limb. To obtain a positive result it is necessary to achieve functional stability in the wrist joint and to get the maximum possible amount of passive movements of the fingers joints. Key words: ischemia, Volkmann contracture, hand, transposition.

Ишемическая контрактура кисти (ИКК) приводит к резкому нарушению функции конечности, а в тяжелых случаях к полному ее обездвиживанию. Методом хирургического лечения ИКК являются сухожильно-мышечные транспозиции. Цель: проанализировать функциональные результаты восстановления функции ишемизированной кисти после выполнения сухожильно-мышечных транспозиций. Методы: оценены результаты хирургического лечения 65 пациентов с ИКК, получавших медицинскую помощь в отделе микрохирургии верхней конечности Института травматологии и ортопедии НАМН в 1996–2013 гг. Больные находились в конце реактивно-восстановительного и в резидуальном периодах ИКК. Результаты: применение транспозиций в лечении пациентов с ИКК требует дифференцированного подхода с учетом периода ишемического процесса, его тяжести, функциональных расстройств. Показания к выполнению определенной транспозиции устанавливали в зависимости от функциональных нарушений ишемизированной кисти и возможностей мышц. В случае мануального тестирования функция мышц должна быть не менее М4. При исследовании методом игольчатой электромиографии должна отсутствовать спонтанная денервационная активность. Параметры потенциалов двигательных единиц при произвольном сокращении должны составлять более 20 % от нормы. Наиболее распространенным хирургическим вмешательством у пациентов с легкой степенью ИКК была тенотомия мышц тенара. При средней степени чаще выполняли транспозицию сухожилий поверхностных сгибателей на сухожилия глубоких сгибателей пальцев кисти. Главным условием для достижения положительного функционального результата было восстановление захватов кисти в резидуальном периоде ИКК. Вывод: транспозиции мышц предплечья при ИКК являются операциями, которые позволяют восстановить функцию конечности. Для получения положительного функционального результата необходимо достичь стабильности в кистевом суставе и получить максимально возможный объем пассивных движений в суставах пальцев. Ключевые слова: ишемия, контрактура Фолькмана, кисть, транспозиции.

Ключові слова: ішемія, контрактура Фолькмана, кисть, транспозиції

Вступ

Згідно з науковими джерелами ішемічна контрактура кисті (ІКК) призводить до різкого порушення функції кінцівки, а у важких випадках до повного знерухомлення кисті [1]. Особливу складність зазначеної проблеми завдає супутнє ушкодження периферичних нервів за ІКК [2, 13]. Ці два взаємообтяжувальних фактори можуть звести нанівець намагання лікаря повернути втрачену функцію ішемізованої кисті [3, 5, 9, 13]. Однак на початку минулого сторіччя чеський хірург Б. Кауш розробив операцію сухожилково-м'язової транспозиції поверхневих згиначів пальців кисті на сухожилки глибоких згиначів¹ за ІКК [4, 5, 14]. З цього розпочалась ера хірургічного лікування ІКК шляхом транспозиції сухожилків м'язів, які зберегли свою функцію, на м'язи, що її втратили внаслідок ішемічного процесу.

Існує ціла низка сухожилково-м'язових транспозицій з давньою історією, проте відомі операції, які почали застосовувати порівняно недавно [6, 8, 12], наприклад, транспозицію сухожилків поверхневих згиначів пальців кисті на сухожилки власних м'язів кисті. Але очевидною є спрямованість усіх наявних хірургічних втручань на відновлення функції ішемізованої кінцівки.

Особливої актуальності надає зазначеним операціям факт, що транспозиції застосовують у резидуальному періоді ішемічної контрактури [7, 12], тобто через 9–12 міс. від епізоду травми, ускладненої компартмент-синдромом [8, 10, 13]. Відомо, що цей термін є критичним для відновлення периферичних нервів, тому транспозиції м'язів передпліччя на ішемізоване передпліччя та кисть стають операціями вибору [9, 11, 13].

Неузгодженими питаннями зі встановлення показань до застосування транспозицій можна вважати терміни та черговість їх виконання в комплексному реконструктивно-відновному лікуванні хворих з ІКК, а також функціональну оцінку результатів таких операцій. Висвітлення цих аспектів і спонукало нас до цього дослідження.

Мета роботи: проаналізувати функціональні результати відновлення функції ішемізованої кисті після виконання сухожилково-м'язових транспозицій.

Матеріал та методи

Проаналізовано результати лікування 65 пацієнтів з ІКК. Пацієнти проліковані на базі відділу мікрохірургії та реконструктивної хірургії верхньої кінцівки ІТО НАМН в період з 1996 по 2013 роки.

У хворих наприкінці реактивно-відновлювального та у резидуальному періоді ІКК середній термін після компартмент-синдрому становив 9,8 міс. Співвідношення чоловіків та жінок — 3:1, середній вік — 43,1 року. Ретроспективний аналіз етіопатогенетичних чинників виникнення ІКК у цієї категорії пацієнтів в 38 (58,4 %) випадках виявив високоенергетичну та у 27 (41,6 %) — побутову травму. Відповідно до ступеня тяжкості були обрані дві клінічні групи пацієнтів: з легким ступенем ІКК — 36 осіб (55,4 %) та з середнім — 29 (44,6 %).

У разі легкого ступеня діагностували здебільшого ішемічне ураження м'язів волярного футляру передпліччя та тенару, що обумовлювало згинально-привідну контрактуру I пальця кисті, формування згинальної контрактури в міжфалангових суглобах II–V пальців та згинальну контрактуру в кистьовому суглобі не більше 20°. Характерною ознакою був «руховий феномен» [10, 11].

У випадку середнього ступеня ІКК спостерігали згинальні контрактури пальців, що було пов'язано з ішемічним ушкодженням довгих згиначів пальців та власних м'язів кисті, привідну контрактуру I пальця, а також згинально-пронаційну контрактуру в кистьовому суглобі понад 30°. Також діагностували чутливі розлади в автономних ділянках іннервації серединного та ліктьового нервів на кисті, пов'язані з компресійно-ішемічною нейропатією зазначених нервів на рівні волярного футляру передпліччя.

Хворих з тяжким ступенем ішемічної контрактури, який характеризувався тотальним ішемічним ушкодженням м'язів передпліччя та кисті, складними багатоплощинними деформаціями та комбінованими контрактурами кистьового суглоба і суглобів пальців, у це дослідження не включали. Такий підхід обумовлений різною лікувальною тактикою. За тяжкої ІКК втрачену функцію відновлюють шляхом мікрохірургічної пересадки складних комплексів тканин, артрорезувальних операцій тощо.

Для передопераційного планування всім пацієнтам проводили клінічне обстеження (огляд, пальпацію, мануальне тестування), визначали функціональні втрати за системою оцінювання верхньої кінцівки AAOS у модифікації Курінного І. М. (1996), а також досліджували розгинальний феномен пальців кисті. Передопераційне оцінювання функції верхньої кінцівки дало змогу розподілити пацієнтів обох клінічних груп на три підгрупи за величиною втрати функції:

– від 0 до 33 %;

¹ за радянських часів ця операція мала назву Розва-Епштейна

Таблиця 1

Клініко-інструментальне обстеження пацієнтів з ІКК

Обстеження	Показники	Ступінь тяжкості ішемічної контрактури				
		легкий		середній		
		Клінічне обстеження				
		абс.	%**	абс.	%**	
Огляд	Гіпотрофія/атрофія передпліччя/кисті	1	1,54	12	18,46	
	Згинальна контрактура пальців	10	15,38	14	21,54	
	Контрактура кисті	Згинальна	2	3,08	13	20
		Розгинальна	5	14,28	10	15,38
	Пронаційна	4	6,15	9	13,85	
Пальпація	Помірне ущільнення	6	9,23	15	23,08	
	Ущільнення	2	3,08	8	12,31	
	Міогелез	—	—	3	4,61	
Мануальне тестування м'язів передпліччя	M0–M1	—	—	1	1,54	
	M1–M2	2	3,08	7	10,77	
	M2–M3	7	10,77	16	24,61	
	M3–M4	17	26,15	5	14,28	
	M4–M5	10	15,38	—	—	
Втрата функції, %	0–33	27	41,54	6	9,23	
	34–66	8	12,31	6	9,23	
	67–100	1	1,54	17	26,15	
Ультрасонографія		Інструментальне обстеження				
Амплітуда скорочення	До 2 см	1	1,54	18	27,69	
	2–4 см	18	27,69	7	10,77	
	Понад 4 см	17	26,15	4	6,15	
Некроз	Центральний	2	3,08	19	29,23	
	Мозаїчний	19	29,23	10	15,38	
Фіброз	Субтотальний	20	30,76	9	13,85	
	Тотальний	—	—	20	30,76	
Голкова електроміографія						
Варіант ішемічного ураження м'яза*	1 — тотальний ішемічний	3	4,61	21	32,31	
	2 — частковий ішемічний	21	32,31	3	4,61	
	3.1 — денерваційно-ішемічний легкого ступеня	12	18,46	2	3,08	
	3.2 — денерваційно-ішемічний тяжкого ступеня	—	—	3	4,61	

Примітка. * — за робочою класифікацією С. С. Страфуна [5]; ** — відсоток надано від загальної кількості (65) пацієнтів.

- від 34 до 66 %;
- від 67 до 100 %.

Обов'язково виконували інструментальну діагностику, а саме сонографічне та електронейроміографічне дослідження ішемізованих м'язів та неуразених м'язів, які планували використати для заміщення втраченої функції (табл. 1). Методики інструментального дослідження представлені в наших попередніх публікаціях [4].

У пацієнтів першої клінічної групи з легким ступенем ІКК здебільшого спостерігали згинальну контрактуру суглобів пальців — 10 (15,38 %) випадків та розгинальну контрактуру кистьового суглоба — 5 (14,28 %), ліктьову девіацію та згинальну контрактуру зазвичай III–IV пальців ішемізованої кисті — по 4 (6,15 %) відповідно. Під час пальпації відчували помірне ущільнення м'язів волярного футляру передпліччя — 6 (9,23 %) пацієнтів, за мануального тестування функція м'язів зберігалась

на рівні M3–M4 — 17 (26,15 %). Здебільшого (27 (41,54 %) пацієнтів) функціональні втрати становили близько 30 %. Під час сонографії ішемізованих м'язів амплітуда скорочення була від 2 до 4 см (18 (27,69 %) випадків). У 19 (29,23 %) хворих сонографічно візуалізували мозаїчний некроз, у 20 (30,76 %) — субтотальний фіброз м'язів передпліччя. У 21 (32,31 %) пацієнта після голкової електроміографії встановлено II ішемічний тип ушкодження [5].

У результаті клініко-інструментального обстеження пацієнтів з середнім ступенем ІКК у 12 (18,46 %) осіб виявлено гіпо- або атрофію м'язів передпліччя. Частіше діагностували згинальну контрактуру пальців та кистьового суглоба — у 14 (21,54 %) та 13 (20 %) випадках відповідно. Під час пальпації м'язи були помірно ущільненими у 15 (23,08 %) хворих, а в 3 (4,61 %) встановлений міогелез. Відсоток функціональних втрат був утричі більший у 17 (26,15 %) пацієнтів з функціональними

Таблиця 2

Транспозиції, які використовували в лікуванні пацієнтів з ІКК

Вид транспозиції	Ступінь тяжкості ішемічної контрактури			
	легкий		середній	
	абс.	%*	абс.	%*
Сухожилків поверхневих згиначів пальців на сухожилки глибоких згиначі пальців кисті	10	15,38	9	13,85
Сухожилка круглого пронатора на сухожилки променевих розгиначів кисті	5	7,69	7	10,77
Сухожилка променевого та ліктьового згиначів кисті на променеві розгиначі кисті та розгиначі пальців	1	1,54	4	6,15
Опонентна пластика	3	4,61	5	7,69
Сухожилків поверхневих згиначів кисті на сухожилки власних м'язів кисті	6	9,23	3	4,61
Тенотомія м'язів тенара	11	16,92	1	1,54

Примітка. * — відсоток надано від загальної кількості (65) пацієнтів.

втратами (близько 70 %), ніж у пацієнтів першої клінічної групи. Виконуючи УЗД, встановили, що амплітуда скорочення м'язів була до 2 см у 18 (27,69 %) хворих. У 19 (29,23 %) осіб виявили центральний некроз у виді «лінзи», у 20 (30,76 %) — тотальний фіброз. Крім того, у 21 (32,31 %) пацієнта під час голкової електроміографії визначено I тотальний ішемічний тип ушкодження м'язів передпліччя.

Показання до виконання певної транспозиції встановлювали залежно від функціональних вад ішемізованої кисті та можливостей уражених м'язів. У процесі мануального тестування функція м'язів повинна бути не меншою М4, а в разі дослідження методом голкової електроміографії — відсутньою спонтанна денерваційна активність. Параметри потенціалів рухових одиниць під час довільного скорочення дорівнювали показникам $\pm 20\%$ від норми.

Перелік транспозицій, які використовували в лікуванні пацієнтів з ІКК надано в табл. 2. Як бачимо, найчастіше виконували тенотомію м'язів тенара в пацієнтів першої клінічної групи (11 (16,92 %) випадків) з так званою малою ішемічною контрактурою. Особливістю виконання зазначеного втручання була обов'язкова мобілізація пальцевих нервів I пальця, капсулотомія та повна мобілізація I п'ястково-фалангового суглоба, як показано на рис. 1.

У другій групі пацієнтів з середнім ступенем ішемічної контрактури найчастіше використовували транспозицію сухожилків поверхневих згиначів на сухожилки глибоких згиначі пальців кисті — 9 (13,85 %) випадків.

Виконуючи зазначене хірургічне втручання, чітко проводили фіксацію амплітуди рухів м'яза за допомогою сонографічного обстеження. Транспозицію проводили, коли екскурсія складала не менш

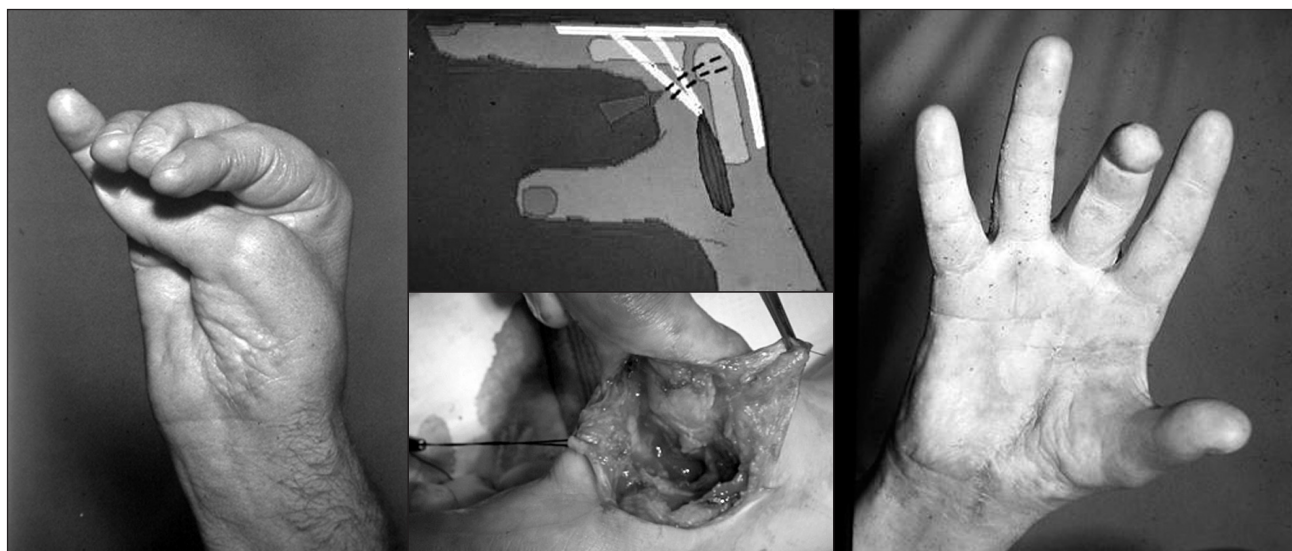


Рис. 1. Приклад тенотомії м'язів тенара в лікуванні малої ішемічної контрактури

Таблиця 3

Перелік реконструктивно-відновних хірургічних втручань для виконання транспозицій у пацієнтів з ІКК

Хірургічні втручання		Терміни виконання від епізоду компартмент-синдрому (міс.)	Ступінь тяжкості ішемічної контрактури			
			легкий		середній	
			абс.	%*	абс.	%*
Артродез кистьового суглоба		8 ± 3,1	—	—	6	12,5
Мобілізація п'ястково-фалангових суглобів		3 ± 1,2	5	10,42	7	14,58
Мобілізація міжфалангових суглобів		4 ± 2,4	4	8,33	4	8,33
Теноліз	сухожилків розгиначів пальців	3 ± 1,5	8	16,67	3	6,25
Тенотомія		5 ± 2,8	2	4,17	9	18,75

Примітка. * — відсоток надано від загальної кількості (48) пацієнтів, яким виконували підготовчі хірургічні втручання перед виконанням сухожилково-м'язових транспозицій.

Таблиця 4

Кінцеві функціональні результати транспозицій, використаних у лікуванні пацієнтів з ІКК

Показники		Ступінь тяжкості ішемічної контрактури			
		легкий		середній	
		абс.	%*	абс.	%*
Втрата функції, %	0–33	32	49,23	21	32,31
	34–66	4	6,15	5	7,69
	67–100	—	—	3	4,61
Розрив транспонованого сухожилка		1	1,54	2	3,08
Рубцювання		—	—	4	6,15
Функціональна неспроможність		2	3,08	3	4,61

Примітка. * — відсоток надано від загальної кількості (65) пацієнтів.

як 2,5 см (за рекомендаціями С. С. Страфуна [5]). Сухожилковий шов виконували за допомогою розщеплення сухожилка м'яза, що було профілактикою блокування сухожилка в карпальному каналі.

Зауважимо, що для досягнення найкращого функціонального результату від застосування сухожилково-м'язових транспозицій у 48 (73,85 %) пацієнтів обох клінічних груп попередньо проводили певні підготовчі хірургічні втручання (табл. 3). Такі втручання виконували в реактивно-відновному періоді ІКК, тобто у терміни до 9 міс. від епізоду компартмент-синдрому. Найпоширенішою операцією в пацієнтів з легким ступенем ІКК став теноліз сухожилків розгиначів пальців кисті — 8 (16,67 %) хворих. Метою тенолізу було подолати протитягу залучених у рубцевий процес сухожилків розгиначів пальців. Для цього ж найчастіше (9 (18,75 %) у пацієнтів з середнім ступенем ІКК виконували тенотомію сухожилків розгиначів пальців кисті.

Результати та їх обговорення

Згідно з метою роботи ми проаналізували функціональні результати відновлення функції кисті в пацієнтів з ІКК в обох клінічних групах. Оцінювання функції проводили за зазначеною системою. Середній термін спостереження становив близько 19 міс. Крім того, проаналізувано ускладнення, які виникли в пацієнтів після транспозицій. Оцінку кінцевих результатів надано в табл. 4.

Отже, після виконання транспозицій у першій групі хворих загалом покращилась функція кисті у 32 (49,23 %) осіб. У другій групі хворих цей показник становив 21 (32,31 %) (рис. 2).

У першій групі покращення функції верхньої кінцівки в діапазоні від 0 до 33 % спостерігали у 32 хворих, що на 7,69 % перевищує передопераційний показник (27 пацієнтів). Такий приріст обумовлений насамперед незначною втратою функції ішемізованої кисті до операції. Дійсно, у багатьох хворих цієї підгрупи спостерігали «мозаїчне» ішемічне ураження, наприклад, окремо глибокого згинача III та/або IV пальців кисті. Тому відновлення згинання

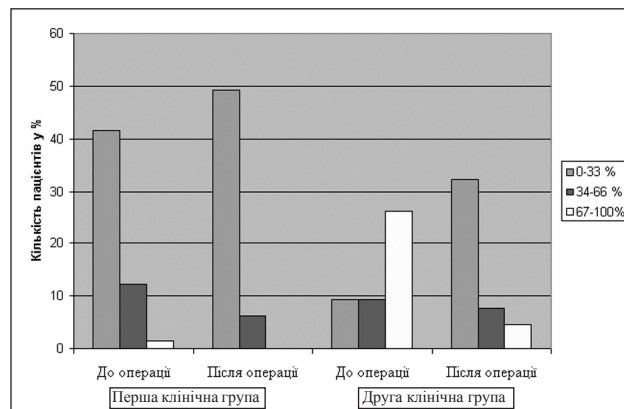


Рис. 2. Діаграма оцінювання функції верхньої кінцівки до та після виконання операції транспозицій в пацієнтів з легким та середнім ступенем ІКК

цих пальців шляхом транспозиції поверхневих сухожилків на глибокі приводило до майже повного відновлення функції як кисті, так і верхньої кінцівки загалом.

Кількість пацієнтів першої групи, які мали функцію верхньої кінцівки до операції у межах від 34 до 66 %, зменшилась на 6,16 %. Проте у абсолютних цифрах їх стало удвічі менше (табл. 1, 3), тобто 4 пацієнти з функціональними втратами до операції від 34 до 66 % перейшли до підгрупи з меншими функціональними втратами — від 0 до 33 %. Приємно відмітити, що після виконання транспозицій не спостерігали хворих з втратою функції понад 66 %, що свідчить про правильно обрану лікувальну тактику.

У другій групі хворих з відсотком втрати функції до 33 % функціональний приріст після хірургічного лікування був найбільшим — 23,08 %. Це пов'язано з відновленням рухів у декількох анатомічних структурах, наприклад відновлення розгинання в кистьовому суглобі та суглобах пальців після транспозиції згиначів кисті на розгиначів кисті та пальців.

Кількість пацієнтів з діапазоном функціональних втрат від 34 до 66 % у післяопераційному періоді знизилась всього на 1,54 %, що обумовлено насамперед поєднаною травмою нервів верхньої кінцівки і потребувало подальшого реконструктивного відновлення.

Поряд із цим, на 14 осіб у другій групі зменшилась кількість з функціональними втратами (понад 66 %). Таке різке зменшення пояснюємо ретельним передопераційним плануванням, зокрема, використання артродезу кистьового суглоба на попередніх етапах реконструктивно-відновного лікування сприяло розподілу зусиль транспонованих м'язів на згинання або розгинання пальців.

Серед ускладнень найчастіше спостерігали рубцювання сухожилків транспонованих м'язів — у 4 (6,15 %) пацієнтів з середнім ступенем ІКК. Якщо таке ускладнення встановлювали, виконували додаткову операцію — теноліз — через 4–6 міс. після виконаної транспозиції.

Висновки

Таким чином, застосування активної тактики лікування пацієнтів з ІКК з виконанням транспозицій

потребує диференційованого підходу залежно від періоду ішемічного процесу, його тяжкості, а також функціональних розладів. Головною передумовою в досягненні позитивного функціонального результату в цих пацієнтів є відновлення захвату кисті. Транспозиції м'язів передпліччя на ішемізовану кисть є операціями вибору, які дають змогу відновити функцію кінцівок. Використання зазначених хірургічних втручань сприяло сумарному приросту функції кисті в середньому на 33 %, що у свою чергу повернуло пацієнтам можливість достатньо повно користуватися поневіченою кистю.

Список літератури

1. Белоусов А. Е. Пластическая, реконструктивная и эстетическая хирургия / А. Е. Белоусов. — СПб.: Гиппократ, 1998. — 744 с.
2. Корнилов Н. В. Комплексное восстановительное лечение больных с последствиями сочетанных повреждений сухожилий и нервов предплечья и кисти: автореф. дис.... д-ра мед. наук // Н. В. Корнилов. — Л., 1986. — 356 с.
3. Профілактика, діагностика та лікування ішемічних контрактур кисті та стопи / [Страфун С. С., Бруско А. Т., Лябах А. П. та ін.]. — Київ: Стило, 2007. — 264 с.
4. Соколов В. А. Множественные и сочетанные травмы / В. А. Соколов. — М.: ГЭОТАР, 2006. — 196 с.
5. Шаповалов В. М. Травматология и ортопедия / В. М. Шаповалов, А. И. Грицанов, А. Н. Ерохов. — 2-е изд. — СПб.: ООО «Изд-во Фоллиант», 2004. — 544 с.
6. Browner B. D. Skeletal trauma / B. D. Browner, J. B. Jupiter. — 4th ed. — Philadelphia, Pa: Saunders Elsevier. — 2008. — 544 p.
7. Geiderman J. M. General principles of orthopedic injuries / J. M. Geiderman // Rosen's emergency medicine: concepts and clinical practice // ed. J. Marx. — 6th ed. — St Philadelphia, Pa: Mosby Elsevier. — 2006. — 122 p.
8. Gohritz A. Tendon transposition to restore muscle function in the hand / A. Gohritz, J. Friden, C. Herold // Unfallchirurg. — 2007. — Vol. 110 (9). — P. 759–776.
9. Green D. Operative hand surgery / D. Green. — 6th ed. — Churchill Livingstone New York Edinburgh, 2012. — 2393 p.
10. Herring R. T. Control of first web space contracture, including a review of the literature and tabulation of opponens plasty techniques / R. T. Herring, G. D. Lister // Hand. — 1977. — Vol. 3. — P. 253–264.
11. Mubarak S. I. Compartment syndromes and Volkmann's contracture / S. I. Mubarak, A. R. Hargens. — Philadelphia, W. B. Saunders, 1981. — 232 p.
12. Shah M. A. Effects of extensor pollicis longus transposition and extensor indicis proprius transfer to extensor pollicis longus on thumb mechanics / M. A. Shah, W. L. Buford, S. F. Viegas // J. Hand. Surg. Am. — 2003. — Vol. 28 (4). — P. 661–668.
13. Tubiana R. Restoration of function in upper limb paralyses and muscular defects / R. Tubiana, A. Gilbert, C. Leclercq. — Taylor & Francis Ltd, 2008. — 449 p.

RESTORATION OF HAND FUNCTION BY TRANSPOSITION OF FOREARM MUSCLES IN PATIENTS WITH ISCHEMIC CONTRACTURE

S. S. Strafun, O. V. Dolgopov

SI «Institute of Traumatology and Orthopaedics of the National Academy of Medical Sciences of Ukraine», Kyiv