

УДК 617.583:616.728.3-007.2-089.843](045)

DOI: <http://dx.doi.org/10.15674/0030-598720223-429-38>

Реконструктивні операції в разі остеоартриту колінного суглоба

О. К. Попсуйшапка¹, В. О. Литвишко^{2,4}, О. О. Підгайська³,
Н. О. Ашукіна³, К. К. Романенко¹, З. В. Данищук³

¹ Харківська медична академія післядипломної освіти МОЗ України

² Харківський національний медичний університет, Україна

³ ДУ «Інститут патології хребта та суглобів ім. проф. М. І. Ситенка НАМН України», Харків

⁴ НКЗ Чугуївська центральна лікарня ім. М. І. Кононенка, Харківська область, Україна

Objective. To clarify the indications and volume of reconstructive surgeries under conditions of knee joint arthritis and to improve the methods of surgical correction of peri-articular deformations using an external rod fixator. *Methods.* During the last 10 years (2012–2022), reconstructive surgeries were performed in 45 patients (49 joints). Indications for surgery were based on the study of pain and its localization, peri-articular deformation of the limb, ultrasound (USD) and X-ray examinations. *Results.* Indications for certain reconstructive surgical interventions on the knee joint are substantiated. The role of pathological changes of the meniscus in the development of knee joint arthritis has been determined. The positive clinical effect of paracapsular resection of the front part of the meniscus with hyperplastic growths of synovial tissue is shown. Deformation of the extremity (43 patients — with varus deformity, 2 — with valgus deformity) limited the function of the limb and caused pain. Surgical treatment in such cases were aimed at eliminating the deformation of the proximal part of the tibia. The types of osteotomies, the features of the author's rod external fixation device application, and the postoperative management of patients are presented. Due to external fixator, it is possible to perform, if necessary, angular correction of the limb axis during the period when the patient begins to walk with partial weight bearing, and the functional load of the limb makes it possible to achieve fusion of fragments within 3.5–4 months. A long-term positive clinical effect was obtained in 42 (93 %) patients. *Conclusions.* Indications for pathogenetic treatment should be based, first of all, on the identification of the source (or pathogenesis) of the pain syndrome, then on the analysis of the type and magnitude of peri-articular deformation of the limb, signs of functional insufficiency of the limb associated with it. In the third place, the X-ray signs should be analyzed. Elimination of angular peri-articular deformation of the limb has a positive effect on the course of knee arthritis, reduces pain, increases physical activity, and slows down the progression of cartilage destruction. *Key words:* knee joint arthritis, pain, meniscus degeneration, peri-articular deformity, surgical treatment, external rod fixator.

Мета. Уточнити показання та обсяг реконструктивних операцій за умов гонартрозу та удосконалити методики хірургічної корекції навколосуглобових деформацій із використанням зовнішнього стрижневого апарата. *Методи.* Упродовж 10 років (2012–2022) проведено реконструктивні втручання 45 пацієнтам (49 суглобів). Показання до операції ставили на підставі вивчення болю та його локалізації, навколосуглобової деформації кінцівки, ультразвукового і рентгенологічного обстежень. *Результати.* Обґрунтовано показання до певних реконструктивних хірургічних утручань на колінному суглобі. Визначено роль патологічних змін меніска в розвитку гонартрозу. Показано позитивний клінічний ефект паракapsлярної резекції передньої частини меніска з гіперпластичними розростаннями синовіальної тканини. Деформація кінцівки (43 пацієнти — варусна, 2 — вальгусна) обмежувала її функцію, спричинювала біль. Хірургічні втручання в таких випадках були спрямовані на усунення деформації проксимального відділу великогомілкової кістки. Наведено типи остеотомій, особливості встановлення авторського стрижневого апарата зовнішньої фіксації, післяопераційного ведення пацієнтів. Завдяки використанню апарата можна виконувати за необхідності кутову корекцію осі кінцівки в період, коли хворий починає ходити з частковою опорою, а функціональне навантаження кінцівки дозволяє досягти зрощення фрагментів упродовж 3,5–4 міс. Тривалий позитивний клінічний ефект отриманий у 42 (93 %) пацієнтів. *Висновки.* Показання до патогенетичного лікування мають ґрунтуватися, у першу чергу, на ідентифікації джерела (або патогенезу) больового синдрому, потім — аналізі виду, величини навколосуглобової деформації кінцівки, ознак функціональної недостатності кінцівки, пов'язаних із нею. У третю чергу слід аналізувати рентгенологічні ознаки. Усунення кутової навколосуглобової деформації кінцівки має позитивний вплив на перебіг гонартрозу, зменшує біль, підвищує фізичну активність, сповільнює прогресування деструкції хряща.

Ключові слова. Гонартроз, біль, дегенерація меніска, навколосуглобова деформація, хірургічне лікування, стрижневий апарат зовнішньої фіксації

Вступ

Гонартроз (остеоартрит колінного суглоба) — поширена хвороба, яка має інволютивний характер і прогресивний перебіг. За даними нещодавно проведеного систематичного огляду та метааналізу, світова поширеність гонартрозу дорівнює 16,0 % серед осіб віком 15 років і старше, а частота виявлення нових випадків захворювання на рік — 203 на 10 000 населення; зокрема, у 2020 році у світовій популяції нараховано близько 654 млн хворих на гонартроз старших за 40 років і в близько 87 млн діагноз встановлено вперше [1].

У патологічний процес за гонартрозу втягуються всі складові суглоба — від суглобових поверхонь (які складаються з гіалінового хряща та субхондральної кістки) до періартикулярних структур [2, 3]. Вилікувати хворобу неможливо, але сповільнити процес дегенерації суглобових поверхонь і зберегти на певний час функціональну придатність суглоба є реальним і доцільним. На сьогодні найбільш поширеним методом лікування гонартрозу є тотальне ендопротезування, оскільки воно дає змогу зменшити (або позбавити) біль, отримати гарні функціональні результати і, відповідно, покращити якість життя пацієнта. На підставі аналізу національних реєстрів країн трьох континентів (Швеція, Австралія, США) за 2003–2017 роки встановлено поступове збільшення кількості операцій первинного та ревізійного ендопротезування колінного суглоба [4]. Серед причин збільшення кількості вказаних процедур називають більше сприйняття їх хірургами та пацієнтами [5]; підвищення тривалості життя [6], частоти остеоартриту не лише в осіб старших за 65 років, а й в людей віком 30–65 років [7, 8].

На нашу думку, тотальне ендопротезування слід виконувати, коли всі компенсаторні можливості суглоба вичерпані, виникли незворотні симптоми, які суттєво обмежують функцію пересування. Відповідно, необхідно ідентифікувати ознаки, які можуть мати зворотній характер і за яких можна сподіватися на позитивний ефект від реконструктивних операцій. Основним симптомом, який порушує функцію кінцівки, є біль. Відомо, що гіаліновий хрящ не містить ані больових, ані пропріорецепторів [9]. Але зазвичай, як автори публікацій, так і лікарі, не звертають увагу на конкретне джерело болю за гонартрозу. Відсутність ідентифікації джерела болю не дає можливість ефективно визначити тактику лікування. Часто гонартроз супроводжується навколосугло-

бовими деформаціями кінцівки, які є патогенетичним чинником дегенерації хряща. Деформації бувають комбінованими та різноплощинними. Їх необхідно усувати шляхом хірургічних утручань, способи можуть бути різними і тому існує проблема вибору методики.

Мета дослідження. З'ясувати показання й обсяг реконструктивних операцій за умов гонартрозу та удосконалити методики хірургічної корекції навколосуглобових деформацій із використанням зовнішнього стрижневого апарата.

Матеріал і методи

Матеріали роботи обговорено та схвалено на засіданні комітету з біоетики при ДУ «ІПХС ім. проф. М. І. Ситенка НАМН України» (протокол № 226 від 17.10.2022).

Упродовж 10 років (2012–2022) нами проведено реконструктивні операції у 45 пацієнтів (49 суглобів) на базі ДУ «ІПХС ім. проф. М. І. Ситенка НАМН України», КНП «Чугуївська центральна лікарня ім. М. І. Кононенка».

Ми звертали увагу на певні патологічні ознаки, на підставі яких ставили показання для проведення реконструктивного хірургічного лікування.

За допомогою *пальпаторних тестів* оцінювали біль та його локалізацію.

За використання *ультрасонографічного дослідження* (УЗД) прицільно вивчали форму і розміри болючого меніска та прилеглих тканин у статичному й динамічному (згинання–розгинання гомілки) станах. Порівнювали обидва колінних суглоба. Використовували сонограф «Toshiba Aplio – 500» із лінійним датчиком 5–12 Гц, дослідження проводила кандидат медичних наук Яковенко С. М.

Перед призначенням *рентгенографічного обстеження* клінічно оцінювали форму нижніх кінцівок у положенні стоячи. Звертали увагу на наявність кутових деформацій у фронтальній площині та можливість повного розгинання й перерозгинання в колінному суглобі.

Рентгенографію колінного суглоба та прилеглих ділянок кісток виконували в положенні стоячи з рівномірною опорою на кожну кінцівку і за умов збереження індивідуальної відстані між стопами. На отриманих рентгенограмах оцінювали та вимірювали:

– орієнтацію щілини суглоба у фронтальній площині по відношенню до вертикалі, яку виміряли механічним проксимальним медіальним великогомілковим кутом [10] (як маркер вертикалі використовували край рентгенівської плівки,

оскільки він співпадає із вертикальним положенням касетоутримувача);

- величину анатомічного медіального великогомілкового кута (перетин лінії суглоба з анатомічною віссю великогомілкової кістки);

- орієнтацію кутів нахилу великогомілкового плато в сагітальній площині по відношенню до анатомічної осі великогомілкової кістки та вертикалі (механічної осі кінцівки);

- величину стегново-великогомілкового кута (перетин лінії суглоба з анатомічною віссю стегнової кістки).

Видалені під час хірургічних утручань меніски підлягали *гістологічному дослідженню*. Для цього їх фіксували протягом 4 діб у 10 % нейтральному формаліні, декальцинували в 10 % розчині мурашиної кислоти, зневоднювали у спиртах зростаючої концентрації, просочували в парафін із ксилолом та заливали в парафін. Виготовлені гістологічні зрізи 5–6 мкм завтовшки забарвлювали гематоксиліном та еозином, аналізували під світловим мікроскопом BX63 (Olympus, Японія). Для отримання цифрових знімків використано камеру DP73 (Olympus) і програмне забезпечення Cell Sens Dimension 1.8.1 (Olympus, 2013).

Результати та їх обговорення

Обґрунтування показань до реконструктивних хірургічних утручань

Підставою для вибору виду оперативного втручання був аналіз наступних патологічних ознак (симптомів і синдромів).

Біль, його локалізація, характер і походження. Наші спостереження, які ґрунтуються на огляді хворих на гонартроз (не лише у вказаних 45) дають підставу виділити принаймі три варіанти прояву больового симптому:

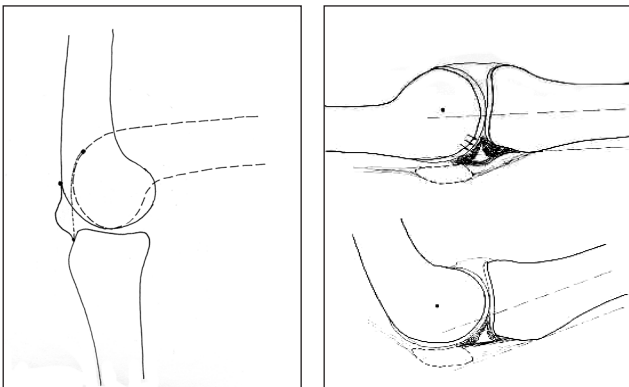


Рис. 1. Скіаграма з рентгенограм, яка відображає взаємовідношення суглобових поверхонь колінного суглоба в положенні згинання та розгинання, та схема, яка ілюструє застискання патологічно зміненого меніска

1. Біль поширюється на весь колінний суглоб або на більшу його частину, віддає в гомілку, існує постійно, посилюється під час рухів й іноді вночі. За пальпації пацієнт відчуває біль по периметру суглоба або по частині периметра, у цих зонах є набряк тканин. Обмежена функція згинання внаслідок синовіту. Такий біль поступово зменшується або зникає самостійно, або під впливом консервативного лікування. Його походження можна пояснити генералізованою реакцією гострого запалення синовіальної оболонки, яка виситилає внутрішню поверхню капсули суглоба. Імовірно, подразником запалення є продукти руйнування гіалінового хряща. Назвемо цей стан *генералізованим запаленням синовіальної оболонки та параартикулярних тканин*.

2. Біль має локальний характер і частіше за все локалізується в проєкції переднього рога внутрішнього меніска, рідше — в проєкції зовнішнього або, іноді, заднього рога. Цей біль можна репродукувати за пальпації тканин у проєкції суглобової щілини. Зокрема, феномен проявляється в позитивному симптомі Байкова. Нагадаємо, як його перевірити. У положенні згинання гомілки під прямим кутом натискають у проєкції переднього рога меніска першим пальцем і повільно її розгинають. У нормі ця процедура безболісна, у разі позитивного тесту під час розгинання з'являється локальний поступово зростаючий біль під пальцем. Цей симптом описаний за розривів меніска [11], але, як ми бачимо, він проявляється і в разі гонартрозу, і пов'язаний із патоморфологічними змінами цієї частини меніска та прилеглих тканин. Пояснимо механогенез зазначеного симптому, який ґрунтується на клінічних, рентгенометричних і УЗ-дослідженнях. У колінному суглобі, на відміну від інших, під час згинання–розгинання вісь обертання гомілки одночасно переміщується тангенціально в передньо-задньому напрямку [12]. Це пов'язано з еліпсоподібним профілем виростків стегнової кістки. У положенні розгинання коліна з плато великогомілкової кістки контактує частина виростка з більшим радіусом кривизни, а в положенні згинання — з меншим (рис. 1).

У результаті за розігнутого положення коліна «простір» між суглобовими поверхнями його передньої частини зменшується, а за розігнутого — збільшується. При цьому меніски з капсулою, відповідно деформуючись, виконують роль динамічного об'ємно-контактного компенсатора. Коли в результаті дегенеративно-проліферативного процесу обсяг меніска збільшується та змінюються

його механічні властивості, з'являється конфлікт у відповідній частині суглоба, який і проявляється позитивним симптомом Байкова.

За результатами УЗД встановлено, що в нормі передній ріг внутрішнього меніска під час згинання–розгинання без перешкод переміщується назад-уперед у сагітальній площині відносно суглобових поверхонь. За наявності позитивного симптому Байкова під час ультрасонографії в реальному часі ми бачимо передній ріг меніска збільшений в об'ємі порівняно з симетричним, а в процесі розгинання коліна відбувається його «закусання» суглобовими поверхнями.

Гістологічні зміни в меніску та прилеглій капсулі. Під час мікроскопічного дослідження виявлені незворотні дистрофічні зміни в тканинах меніска та прилеглій до нього капсулі (рис. 2) [13]. Зокрема, капсула суглоба, прилегла до меніска, складалася з хаотично розташованих пучків

колагенових волокон, між якими містилися судини з тонким просвітом і товстою гіалінізованою стінкою, відмічено інтерстиціальний набряк (рис. 2, б). Це свідчить про порушення кровопостачання та дескомплектацію колагенових структур. Дифузно, на всій території меніска виявлено множинне розтріскування матриксу з формуванням судинних щілин, його нерівномірне забарвлення, території без клітин. Поверхнева зона меніска була виконана щільною сполучною тканиною, представлена товстими пучками колагенових волокон. Між ними розташовувалися фіброblastи з гіперхромними ядрами та видовженою цитоплазмою. На відміну від нормальної будови поверхневої зони меніска, у ній виявлено судини з потовщеними гіалінізованими стінками та вузькими просвітами. Навколо них зафіксовано проліферацію фіброblastів (рис. 2, в). Це свідчить про фібротизацію меніска.

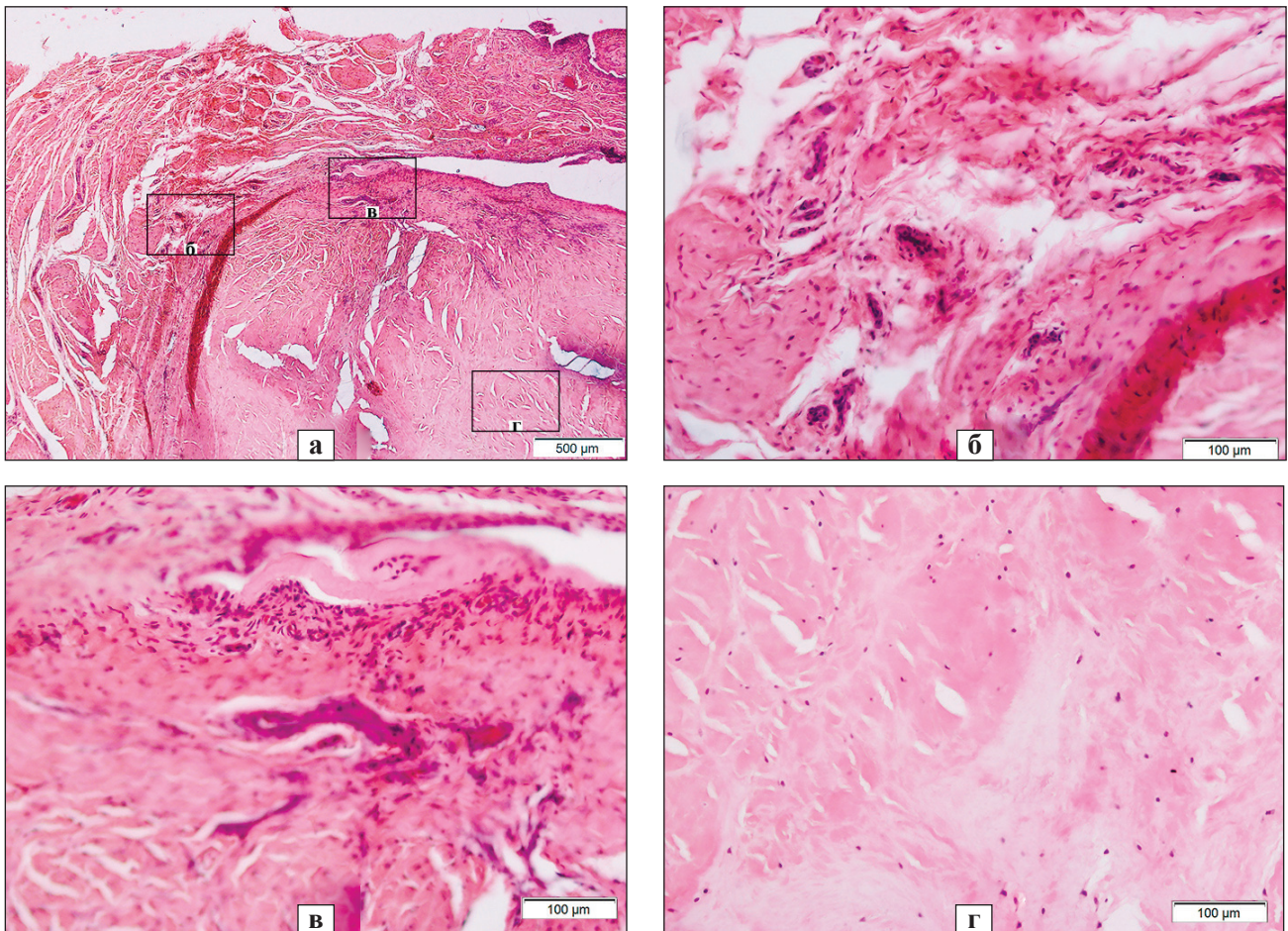


Рис. 2. Фрагмент меніска та прилеглій до нього капсули суглоба з деструктивними порушеннями: а) розшарування та розтріскування матриксу з формуванням судинних щілин, території без клітин; б) капсула суглоба: розрізнені пучки колагенових волокон, судини з тонким просвітом і гіалінізованою стінкою, інтерстиціальний набряк; в) поверхнева зона меніска виповнена щільною сполучною тканиною, периваскулярна проліферація фіброblastів, гіалінізовані стінки судин; г) базофільна міжклітинна речовина, клітини округлої форми зі сплюсненими ядрами, території без клітин. Рис. 2 б, в та г є фрагментами рис.2, а. Гематоксилін та еозин

У глибших шарах меніска виявлено збільшення базofilії міжклітинної речовини, серед якої містилися клітини округлої форми зі сплюсненими ядрами, території без клітин (рис. 2, г).

Таким чином, виявляється, що за гонартрозу навкруги переднього рога меніска, а також в самому меніску відбуваються патоморфологічні зміни, які змінюють його форму та механічні властивості. Поблизу червоної (паракапсулярної) частини меніска відбувається проліферація синовіальної тканини, в паракапсулярній частині меніска відбувається васкуляризація, інфільтрація і проліферація з фіброзним переродженням. Паракапсулярна частина меніска потовщується, змінюються його еластичні властивості, що призводить до ефекту удавки, яка стає перешкодою для повного розгинання колінного суглоба. Джерелом болю є гіперплазована синовіальна тканина, яка опиняється під тиском за повного розгинання гомілки, і як ми бачимо, це клінічно проявляється позитивним симптомом Байкова. Під час виконання артротомії з пересіченням меніска ми спостерігали ефект розходження його фрагментів, а паракапсулярна резекція передньої частини меніска з гіперпластичними розростаннями синовіальної тканини давала позитивний клінічний ефект — зникала біль під час опори на повністю розігнуту ногу.

У цьому випадку біль пов'язаний із локальним механічним конфліктом і реактивним запально-проліферативним процесом у параменіскової зоні. За такої ситуації також можна отримати тимчасовий позитивний ефект від параартикулярної блокади зі стероїдним препаратом.

Третій варіант наявний у разі навколосуглобової деформації кінцівки. У такому випадку біль, зі слів хворих, локалізується по зовнішній або внутрішній стороні колінного суглоба та гомілки. З'являється під час або після навантаження кінцівки *чи пов'язаний із дегенеративним і запальним процесом у зв'язках і м'язах унаслідок їхньої механічної перевтоми.* Його можна усунути лише шляхом відновлення правильної осі кінцівки.

Названі варіанти болю можуть зустрічатися як окремо, так і поєднуватися в різних комбінаціях, створюючи больовий синдром. Розуміння походження больових симптомів дає змогу обрати патогенетичне лікування.

Характер деформації кінцівки. За типом навколосуглобової деформації пацієнти розподілилися в такий спосіб. Найчисельнішою виявилася група хворих на гонартроз, який супроводжувався ва-

русною деформацією кінцівки на рівні колінного суглоба — 43 особи. Із них у 28 пацієнтів деформація сформувалася за рахунок асиметрії суглобової щілини, у решти — була пов'язана з асиметрією суглобової щілини та зміною анатомічної форми проксимального відділу великогомілкової кістки. Величина механічного медіального великогомілкового кута в них складала 68°–85°. Гонартроз, поєднаний із вальгусною деформацією, був у двох хворих. Механічний медіальний великогомілкової кут у них складав 97°–112°.

Більш, ніж половина пацієнтів (29) відмічали виникнення або збільшення деформації кінцівки протягом останніх 1–2 років. Слід відмітити, що деформація турбувала хворих не менше, ніж біль, вона заважала пересуванню та спричинювала біль в інших ділянках кінцівки.

Ступінь ураження суглоба дегенеративним процесом був різним — від початкових проявів до виражених у вигляді звуження суглобової щілини й обмеження амплітуди рухів, нестабільності.

Види та обсяг реконструктивних хірургічних утручань (таблиця) були зумовлені стійкими патологічними ознаками, які обмежували функцію кінцівки. Головним чином вони спрямовані на усунення деформації проксимального відділу великогомілкової кістки. На другому місці було видалення гіперпластично зміненої частини меніска, який і є джерелом больового синдрому.

Хірургічні втручання

Почнемо з видалення патологічно зміненого меніска. Частіше ми артроскопічно видаляли передню частину меніска, яка давала клініку його больового защемлення, виявленого напередодні клінічно й ультрасонографічно. Але ця процедура має певні обмеження. Зокрема, за допомогою артроскопічного інструмента не вдається видалити потовщену частину меніска, прилеглу до капсули та затискувану («закусувану») між суглобовими поверхнями під час повного розгинання коліна. До того ж, за артроскопічного доступу залишається феномен странгуляції цієї частини меніска, міцно пов'язаної з капсулою. Зазначене продовжує спричиняти біль або супроводжується її швидким рецидивом. Щоб звільнити суглобову щілину від втягнутої капсульно-меніскоїдної странгуляції, необхідно її перерізати в сагітальній площині. Ми це зрозуміли внаслідок збереження болю в суглобі у двох пацієнтів під час повного розгинання коліна після артроскопічної парціальної резекції меніска. У них також зберігався позитивний симптом Байкова та картини «защемлення» залишків переднього рога меніска на УЗД-сканах.

Ми були вимушені виконати повторну операцію — артротомію з паракапсулярною резекцією залишків передньої частини фіброзно переродженого медіального меніска з гіперпластичними розростаннями. В обох випадках повторна операція дала позитивний ефект, наступного дня під час опори на пряму кінцівку біль зникла. Отже в подальшому, у випадках, коли у хворого виявлявся позитивний симптом Байкова та не було перерозгинання гомілки, ми віддавали перевагу артротомії та паракапсулярній резекції передньої частини меніска, зазвичай, медіально. Розтин шкіри та капсули проводили вертикально по передньовнутрішній поверхні суглоба довжиною до 4 см. Пересікали меніск, після чого його краї розходилися. Потім по черзі паракапсулярно за допомогою хірургічних ножиць відсікали передню та медіальну частини меніска разом із гіперпластичною синовіальною оболонкою. Краї розрізаної капсули суглоба зашивали трьома швами, не затягуючи нитки.

Наступним етапом виконували остеотомію проксимального відділу гомілкових кісток. Але спочатку обґрунтуємо свій вибір виду остеотомії (розкриваючу чи закриваючу) та її рівень. У хворих на гонартроз ізольовану відкриваючу остеотомію великогомілкової кістки ми виконували в разі невеликої деформації, коли медіальний великогомілковий кут був не менше ніж 78° і в суглобі не було обмежено фізіологічне перерозгинання. Закриваючу остеотомію великогомілкової кістки застосовували після резекції невеликої ділянки малогомілкової, за умов величини медіального великогомілкового кута менше ніж 78° та згинальної контрактури в колінному суглобі.

Щодо рівня остеотомії. В усіх випадках її площина проходила трохи нижче вершини *tuberositas tibia* (рис. 3), хоча в багатьох публікаціях автори рекомендують виконувати її над *tuberositas tibia* [10].

Таблиця

Види й обсяг реконструктивних хірургічних утручань

Хірургічне втручання	Кількість
Паракапсулярна резекція гіперпластично зміненої частини внутрішнього меніска	4
Резекція ділянки малогомілкової кістки, закриваюча «деваризуюча» остеотомія проксимального відділу великогомілкової кістки з фіксацією фрагментів зовнішнім стрижневим апаратом	4
Паракапсулярна резекція гіперпластично зміненої частини внутрішнього меніска. Розкриваюча «деваризуюча» остеотомія проксимального відділу великогомілкової кістки з фіксацією фрагментів зовнішнім стрижневим апаратом	9
Артроскопічна парціальна резекція внутрішнього меніска. Розкриваюча «деваризуюча» остеотомія проксимального відділу великогомілкової кістки з фіксацією фрагментів зовнішнім стрижневим апаратом	5
Паракапсулярна резекція гіперпластично зміненої частини внутрішнього меніска. Резекція ділянки малогомілкової кістки, закриваюча «деваризуюча» остеотомія проксимального відділу великогомілкової кістки з фіксацією фрагментів зовнішнім стрижневим апаратом	18
Артроскопічна парціальна резекція внутрішнього меніска. Резекція ділянки малогомілкової кістки, закриваюча «деваризуюча» остеотомія проксимального відділу великогомілкової кістки з фіксацією фрагментів зовнішнім стрижневим апаратом	7
Закриваюча девальгізуюча остеотомія з фіксацією зовнішнім стрижневим апаратом	2
Загалом операцій	49

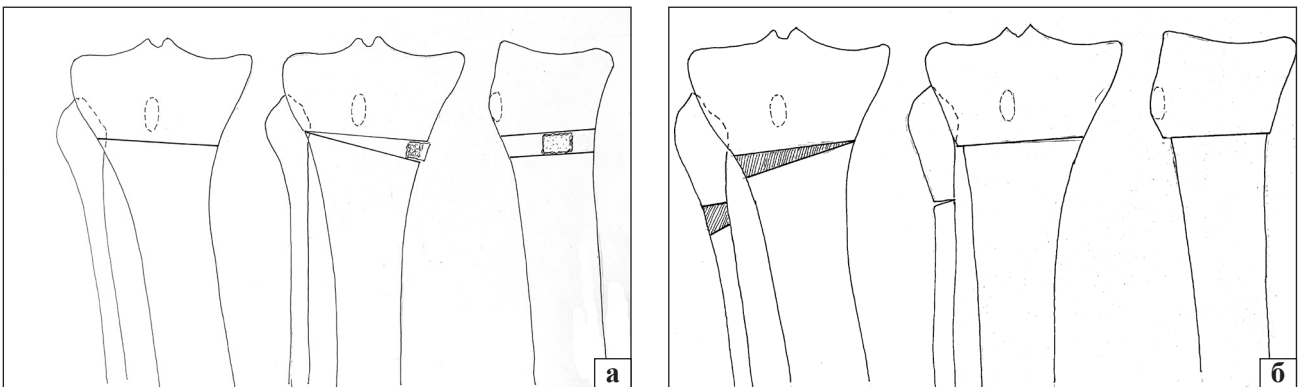


Рис. 3. Схематичне зображення розташування площини остеотомії гомілкових кісток: а) розкриваючої, б) закриваючої

Наші аргументи на користь обраного рівня остеотомії такі:

– зона є легко доступною, в плані відшарування окістя, заведення захисника на задню поверхню великогомілкової кістки. Відшарування тканин від кістки в проксимальному напрямку є травматичнішим, оскільки тут кріпляться м'язи і заходять епіфізарні судини;

– такий рівень дає змогу усунути деформацію, досягти необхідної корекції без порушення анатомічної форми проксимального відділу великогомілкової кістки;

– проксимальний фрагмент є достатніх розмірів для ефективної фіксації його двома стрижнями, заведеними в різних площинах;

– виключення додаткової гіпепресії в суглобі завдяки натягненню чотириголового м'яза стегна на відміну від остеотомії, яка би проходила вище горбистості.

Під час виконання *розкриваючої остеотомії* проводили дугоподібний розтин м'яких тканин по передньомедіальній поверхні проксимального відділу великогомілкової кістки довжиною 5–6 см. Підокістно відшаровували м'які тканини по її задній поверхні на рівні горбистості та захищали їх елеватором. Частково відшаровували окістя по внутрішньо-передній поверхні. Остеотомію проводили використовуючи два долота, потім виконували свердління кістки свердлом 3,5 мм, щоб запобігти розтріскуванню проксимального відділу. Спочатку більш широким долотом (30 мм) пересікали задню частину великогомілкової кістки, заглиблюючи його до зовнішнього кіркового шару. Для цього користувалися мітками на поверхні долота. Потім другим долотом пересікали передню частину кістки. Після цього, прикладаючи зусилля, доламували її, виймали долота та виконували корекцію осі кінцівки. Краї кістки по внутрішній поверхні розходилися на відстань від 7 до 20 мм, залежно від ступеня корекції. Досягнуте положення фіксували кортикально-губчастим алотрансплантатом, який вставляли у вигляді розпірки між фрагментами по внутрішній поверхні. За виконаній у такий спосіб остеотомії фрагменти можуть переміщатися під кутом у фронтальній площині завдяки фіксації їх окістям по зовнішній частині та цілою малоюмілковою кісткою.

Наступним етапом операції виконували фіксацію фрагментів зовнішнім стрижневим апаратом [14]. Кінцівку розміщували в положенні повного розгинання на горизонтальній поверхні операційного стола. Спочатку загвинчували

верхній стрижень (1) у фронтальній площині на відстані 1–1,2 см від щілини суглоба після попереднього свердління каналу свердлом 3,5 мм. Бажано місце заведення свердла проконтролювати рентгенологічно. До нього фіксували напівкільцеву опору так, щоб вона була на передній поверхні гомілки. До неї приєднували другу (дистальну) на відстані 14–18 см за допомогою двох гвинтових штанг, які вставляли в крайні отвори. Другий стрижень (2) заводили з передньовнутрішньої поверхні великогомілкової кістки через отвір затискача. Свердління та загвинчування другого стрижня виконували в положенні необхідної корекції. Важливо прослідкувати, щоб напівкільцеві опори були розташовані паралельно. На цьому етапі доцільно виконати рентгенологічний контроль для оцінювання ступеня корекції деформації. У разі задовільного положення відламків загвинчуємо третій стрижень (3) у площині, наближеній до фронтальної, у проксимальний фрагмент. Його розташовують на 1–2 см нижче першого та з'єднують з опорою або притискаючи до її нижньої поверхні, або за допомогою виводної вертикальної пластини з отворами. Після заведення третього стрижня рану зашивають та встановлюють штангу. Четвертий стрижень загвинчують у фронтальній площині з медіальної поверхні на відстані 8–10 см від нижньої опори та з'єднують із нею вертикальною пластиною.

Розташування елементів апарата на гомілці показано на фотовідбитку та схемах (рис. 4).

Закриваюча остеотомія

Кінцівку згинали в колінному суглобі та надавали їй внутрішньої ротації, щоб виконати резекцію ділянки малоюмілкової кістки. Хірург знаходився в положенні сидячи. Доступ виконували із задньозовнішньої поверхні в проекції верхньої частини малоюмілкової кістки. Підокістно виділяли її ділянку на відстані 4–5 см нижче вершини головки, і на цьому рівні проводили трапецієподібну резекцію її ділянки. Спочатку ми робили перфорації кістки свердлом на двох рівнях і центральну частину видаляли кусачками Лістона або Люєра. Рану зашивали.

Другий розтин довжиною 5–6 см виконували по передньозовнішній поверхні великогомілкової кістки на рівні горбистості й нижче. Підокістно виділяли її зовнішню поверхню і за допомогою маятникової пили та долота робили клиноподібну остеотомію. Висоту основи розраховували напередодні за рентгенограмами. Необов'язково, щоб вершина клина доходила до внутрішнього коркового шару. Важливо, щоб площини зрізів були

рівними та після корекції деформації в тісному контакті. Слід попередити, що є небажаним видалення клина більших розмірів, ніж потрібно для досягнення невеликого вальгусу 5° – 8° . Наявність діастазу між фрагментами по зовнішній поверхні потребує збільшення термінів фіксації їх апаратом. Краще, коли клин буде менших розмірів, ніж потрібно, при цьому можна зробити додаткову корекцію апаратом в післяопераційному періоді. За наявності згинальної контрактури проводили корекцію кінцівки також у сагітальній площині. Після виконання остеотомій і корекції деформації фрагменти фіксували стрижневим апаратом, так само, як у разі розкриваючої остеотомії.

На наступну добу після операції хворі починали стояти і ходити з дозованим навантаженням на оперовану кінцівку, користуючись милицями. Величину навантаження дозували за симптомом болю. Дуже важливо впродовж перших тижнів оцінити косметичний функціональний результат корекції, орієнтуючись на вісь кінцівки під час опори та суб'єктивні відчуття хворого щодо її опороспроможності та больових відчуттів. У післяопераційному періоді деяким пацієнтам проводили додаткову корекцію куткових взаємовідношень між фрагментами, орієнтуючись на клінічні, рентгенологічні показники та на відчуття й побажання хворого.

Рентгенологічний контроль для вивчення стану регенерату в місці остеотомії виконували через 2–2,5 міс. після операції. Зазвичай, у цей термін пацієнти вже ходили з повною опорою на оперовану кінцівку, але користуючись милицями. Апарат зовнішньої фіксації видаляли за можливості ходьби з повним навантаженням на оперовану кінцівку та рентгенологічних ознак кісткового регенерату між фрагментами. У сумнівних

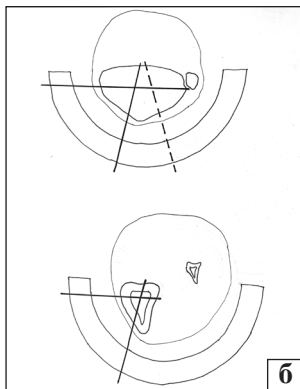
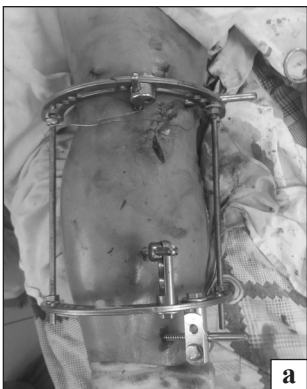

Рис. 4. Вигляд кінцівки з апаратом після операції розкриваючої деваризуючої остеотомії (а) та схема розташування стрижнів у горизонтальних площинах (б)

випадках проводили клінічну пробу впродовж 2 тижнів.

Результати лікування

На 2–3-тю добу після операції хворі починали ходити з дозованою опорою на прооперовану кінцівку. Пацієнти, яким виконували часткову або паракапсулярну резекцію меніска, відмічали зникнення болю, який існував до операції. Упевнено можемо заявити, що всі хворі без особливих проблем переносили фіксацію зовнішнім апаратом, зберігали рухову активність. Через 1,5–2,5 міс. вони вже ходили з повною опорою на оперовану кінцівку, користуючись однією милицею або палицею. Опороспроможність кінцівки раніше відновлювалася після розкриваючої остеотомії завдяки збереженню цілісності малоомілкової кістки. Термін фіксації великогомілкової кістки апаратом такий: до 4 міс. — 36 пацієнтів, до 5 міс. — 7, 6 — 2. У останніх двох осіб тривалий термін був пов'язаний з відсутністю кісткового регенерату між фрагментами по внутрішній частині після розкриваючої остеотомії.

У процесі лікування та найближчим часом після видалення апарата спостерігали ускладнення, які не потребували хірургічного втручання: тривалий (упродовж 10–15 днів) набряк гомілки з больовим синдромом — 2 випадки; запалення м'яких тканин навкруги одного стрижня — 5 випадків (10 %).

У одного пацієнта після розкриваючої остеотомії не відбулося кісткове зрощення, хоча правильна вісь кінцівки зберігалася. Основною скаргою був біль у місці остеотомії під час ходьби. Йому проведено повторне хірургічне втручання у вигляді резекції ділянки малоомілкової кістки та фіксації фрагментів стрижневим апаратом у положенні невеликої вальгусної гіперкорекції. Через 2 міс. користування апаратом відбулося зрощення.

У пацієнтки, 72 років, із супутнім захворюванням на цукровий діабет 2 типу, на четвертому місяці лікування за відсутності патологічних явищ у ділянці хірургічного втручання розвився гострий сепсис, від чого вона померла через 3 тижні.

Перебіг гонартрозу після операції. Серед 45 пацієнтів тривалий позитивний клінічний ефект отриманий у 42, що склало 93 %. Упродовж 3–8 років після операції вони не зверталися до нас із приводу погіршення стану оперованої кінцівки. Троє людей через 8 та 18 міс. продовжували скаржитися на біль та обмеження рухів, у зв'язку з чим виконано ендопротезування цього суглоба.

Троє пацієнтів після операції на одному суглобі, через 1–1,5 року звернулися до нас для проведення такого самого втручання на іншому.

Висновки

На підставі досвіду й отриманих результатів лікування стверджуємо, що показання до певного хірургічного втручання мають ґрунтуватися, в першу чергу, на ідентифікації джерела (або патогенезу) больового синдрому, потім — наявності навколосуглобової кутової деформації кінцівки та її виду, величини, а також ознак функціональної недостатності кінцівки, пов'язаних із нею. І лише в третю чергу слід аналізувати такі рентгенологічні ознаки, як звуження суглобової щілини, субхондральний склероз і деформації суглобових поверхонь. Думка, що біль прямо пов'язаний із дегенерацією та потоншенням гіалінового хряща, може бути помилковою.

Частіше за все біль за умов гонартрозу пов'язаний із хронічним блокуванням суглоба зміненим за об'ємом і механічними властивостями меніска через його дегенерацію. Це можна розглядати як початок гонартрозу, після чого розвивається дегенерація суглобового хряща. Патологічні зміни меніска можна виявити клінічно, перевіривши симптом Байкова, а також за допомогою ультрасонографії. Паракапсулярне видалення патологічно зміненої частини меніска дає позитивний ефект.

Усунення кутової навколосуглобової деформації кінцівки має позитивний вплив на перебіг гонартрозу, зменшує біль, підвищує фізичну активність, сповільнює прогресування деструкції хряща.

Застосування зовнішнього стрижневого апарата нашої розробки дає змогу з мінімального хірургічного доступу виконати остеотомії проксимального відділу гомілкових кісток, за необхідності — кутову корекцію осі кінцівки в післяопераційному періоді, коли хворий починає ходити з частковою опорою. Функціональне навантаження ураженої кінцівки дозволяє досягти зрощення фрагментів упродовж 3,5–4 міс.

Конфлікт інтересів. Автори декларують відсутність конфлікту інтересів.

Список літератури

- Global, regional prevalence, incidence and risk factors of knee osteoarthritis in population-based studies / A. Cui, H. Li, D. Wang [et al.] // *EClinicalMedicine*. — 2020. — P. 29–30. — DOI: 10.1016/j.eclinm.2020.100587.
- Osteoarthritis: a disease of the joint as an organ / R. F. Loeser, S. R. Goldring, C. R. Scanzello, M. B. Goldring // *Arthritis and Rheumatism*. — 2012. — Vol. 64(6). — P. 1697–1707. — DOI: org/10.1002/art.34453.
- Vina E. R. Epidemiology of osteoarthritis: literature update / E. R. Vina, C. K. Kwok // *Current opinion in rheumatology*. — 2018. — Vol. 30 (2). — P. 160–167. — DOI: 10.1097/BOR.0000000000000479.
- Increases in the rates of primary and revision knee replacement are reducing: a 15-year registry study across 3 continents / P. L. Lewis, S. E. Graves, O. Robertsson [et al.] // *Acta Orthopaedica*. — 2020. — Vol. 91 (4). — P. 414–419. — DOI: 10.1080/17453674.2020.1749380.
- Dealing with the predicted increase in demand for revision total knee arthroplasty: challenges, risks and opportunities / D. F. Hamilton, C. R. Howie, R. Burnett [et al.] // *The Bone & Joint Journal*. — 2015. — Vol. 97-B (6). — P. 723–728. — DOI: 10.1302/0301-620X.97B6.35185.
- The epidemiology of revision total knee and hip arthroplasty in England and Wales: a comparative analysis with projections for the United States. A study using the National Joint Registry dataset / A. Patel, G. Pavlou, R. E. Mújica-Mota, A. D. Toms // *The Bone & Joint Journal*. — 2015. — Vol. 97-B (8). — P. 1076–1081. — DOI: 10.1302/0301-620X.97B8.35170.
- Osadchuk T. I. Gonarthrosis: prevalence and differential approach to endoprosthesis [Honarotroz: poshyrenist' ta dyferentsiynyy pidkhid do endoprotezuvannya] / T. I. Osadchuk, A. V. Kalashnikov, O. V. Khyts // *Український Медичний Часопис*. — 2021. — Vol. 6 (146) — XI/XII. — P. 80–84. — DOI: 10.32471/umj.1680-3051.146.222998. (in Ukrainian)
- Total knee arthroplasty in patients less than 50 years of age: results at a mean of 13 years / V. Karas, T. E. Calkins, A. J. Bryan [et al.] // *The Journal of Arthroplasty*. — 2019. — Vol. 34 (10). — P. 2392–2397. DOI: 10.1016/j.arth.2019.05.018.
- The joints [Sustav] / V. N. Pavlova, G. G. Pavlov, N. A. Shostak, L. I. Slutskiy. — Moscow : Meditsinskoye informatsionnoye agentstvo, 2011. — С. 43–44. (in russian)
- Orlyansky V. Osteotomy in the area of the knee joint [Osteotomii v oblasti kolennogo sustava] / V. Orlyansky, M. L. Golovakha. — Zaporizhzhia, 2020. — 321 p. (in russian)
- Krupko I. L. Internal injuries of the knee joint [Vnutrenniye povrezhdeniya kolennogo sustava] / I. L. Krupko // *Orthopaedics, Traumatology and Prosthetics*. — 1964. — No 2. — С. 3–14. (in russian)
- Yanson Kh. A. Biomechanics of the human lower limb [Biomechanika nizhney konechnosti cheloveka] / Kh. A. Yanson. — Riga, 1975. (in russian)
- Korz N. A. Osteoarthritis: conservative therapy [Osteoarotroz: konservativnaya terapiya] / N. A. Korzh, N. V. Dedukh, I. A. Zupanets. — Kharkiv : Gold pages, 2007. — P. 14–43. (in russian)
- State registration certificate 10276/211 "Rod devices for connecting bone fragments in the treatment of limb fractures" TU.U 33.1-35700506-001:2011. According to the order of the State Medical Inspectorate of the Ministry of Health of Ukraine from 15.03.2011 [Svidotstvo pro derzhavnu reyestratsiyu 10276/211 «Prystroyi stryzhnevi dlya z'yednannya kistkovykh vidlamkiv pry likuvanni perelomiv kintsivok» TU.U 33.1-35700506-001:2011. Zhidno z nakazom Derzhlikinspektsiyi MOZ Ukrayiny vid 15.03.2011]. (in Ukrainian)

RECONSTRUCTIVE SURGERIES IN THE CASE OF THE KNEE JOINT OSTEOARTHRITIS

O. K. Popsuishapka¹, V. O. Lytvynshko^{2,4}, O. O. Pidgaiska³,
N. O. Ashukina³, K. K. Romanenko¹, Z. M. Danyshchuk³

¹ Kharkiv Medical Academy of Postgraduate Education. Ukraine

² Kharkiv National Medical University. Ukraine

³ Sytenko Institute of Spine and Joint Pathology National Academy of Medical Sciences of Ukraine, Kharkiv

⁴ CHI «Kononenko Chuguyev Central District Hospital», Kharkiv region. Ukraine

✉ Olexii Popsuishapka, MD, Prof. in Traumatology and Orthopaedics: alexecorn@gmail.com

✉ Valerii Lytvynshko, MD, DMSci in Traumatology and Orthopaedics: lvaort@yandex.ua

✉ Olga Pidgaiska, PhD in Traumatology and Orthopaedics: podgayo@yahoo.com

✉ Nataliya Ashukina, PhD in Biol. Sci.: natalya.ashukina@gmail.com

✉ Kostiantyn Romanenko, MD, PhD in Traumatology and Orthopaedics: romanen_kost@yahoo.com

✉ Zinaida Danyshchuk, MD: zinada1962@gmail.com