

## ОРИГІНАЛЬНІ СТАТТІ

УДК 616.71-001.4/.5-089.2:[615.84:62-98-021.146.4]](045)

DOI: <http://dx.doi.org/10.15674/0030-598720223-45-12>

## Лікування вибухових ран кінцівок з використанням негативного тиску

**О. Є. Вирва, Д. О. Міхановський, І. Г. Бець, М. З. Біцадзе,  
І. В. Шевченко, М. Д. Рикун, М. А. Скіданов**

ДУ «Інститут патології хребта та суглобів ім. проф. М. І. Ситенка НАМН України», Харків

*Blast injury (BI) is a combat multifactorial injury resulting from the impulse action of the complex traumatic factors by the mine munition explosion, characterized an interconnected and increasingly severe impact, massive deep tissue damage and the development of a general contusion-shock syndrome. For severe BI with large skin and soft tissue defects, it is advisable to use negative pressure wound therapy (NPWT). Objective. To analyze the effectiveness of using the NPWT system in patients with blast injuries. Methods. Publications were searched in electronic systems Google Scholar, PubMed, ScienceDirect, archives of specialized journals. The results of treatment using NPWT of 134 patients were analyzed: 130 (97 %) men and 4 (3 %) women, average age 36.6 years (22–64). According to the types of injuries, the patients were distributed as follows: blast injury — 128 (95.5%), bullet injuries — 6 (4.5 %). The results. The goal of BI treatment by negative pressure is to improve wound healing through multiple mechanisms of action at the macroscopic and microscopic levels. The use of NPWT reduces the risk of infectious complications, prevents excessive progression necrosis of affected tissues, accelerates the growth of granulation tissues and reduces pain syndrome. The result of the treatment is the wound preparation for primary healing or, in the case of significant soft tissue damage, the creation of favorable conditions for performing plastic surgeries. In general, NPWT accelerates treatment times, reduces risks of complication level and improves functional results. This current own research coincides with the results of majority authors and allows us to continue work in this direction. Conclusions. Treatment of blast injury wounds with the use of vacuum bandages and devices for creating negative pressure is an effective approach that contributes to the reduction of infectious complications, the growth of granulation tissue, facilitates further skin plasticity of the defect, accelerates the recovery time of the wounded and his rehabilitation. Key words. Blast injury, soft tissue defects of limbs, negative pressure therapy, wound treatment.*

*Вибухове поранення (ВП) — це бойове багатофакторне ураження внаслідок імпульсної дії комплексу травмувальних чинників вибуху мінного боєприпасу, характеризується взаємопов'язаним і чимраз тяжчим впливом, масивними глибокими ушкодженнями тканин і розвитком загального контузійно-комоційного синдрому. За важких ВП із великими дефектами шкіри та м'яких тканин, доцільно використовувати лікування ран негативним тиском (ЛРНТ). Мета. Проаналізувати ефективність використання системи ЛРНТ у пацієнтів із вибуховими пораненнями. Методи. Проведено пошук публікацій в електронних системах Google Scholar, PubMed, ScienceDirect, архівах спеціалізованих журналів. Проаналізовано результати лікування з використанням ЛРНТ 134 пацієнтів: 130 (97 %) чоловіків і 4 (3 %) жінки, середній вік 36,6 року (22–64). За видами поранень пацієнти розподілилися так: вибухова травма — 128 (95,5 %), кульові — 6 (4,5 %). Результати. Мета лікування ВП негативним тиском — покращити загоєння ран завдяки численним механізмам дії на макроскопічному та мікроскопічному рівнях. Використання ЛРНТ зменшує ризик інфекційних ускладнень, запобігає надмірному прогресуванню некрозу вражених тканин, прискорює ріст грануляційних тканин і зменшує больовий синдром. Результатом лікування є підготовка рани для загоєння первинним натягом або, в разі значного ушкодження м'яких тканин, створення сприятливих умов для виконання пластичних утручань. Загалом, ЛРНТ прискорює терміни лікування, знижує ризики ускладнень і покращує функціональні результати. Власні дослідження з лікування ран негативним тиском співпадають із результатами більшості авторів та дозволяють продовжувати роботу в цьому напрямі. Висновки. Лікування вибухових поранень зі застосуванням вакуумних пов'язок і пристроїв для створення негативного тиску є ефективним підходом, який сприяє зменшенню інфекційних ускладнень, росту грануляційної тканини, полегшує подальшу шкірну пластику дефекту, прискорює час одужання пораненого та його реабілітацію.*

**Ключові слова.** Вибухове поранення, дефекти м'яких тканин кінцівок, терапія негативним тиском, лікування ран

## Вступ

Вибухове поранення (ВП) — це бойове багатofакторне ураження внаслідок імпульсної дії комплексу травмувальних чинників вибуху мінного боеприпасу, що характеризується взаємопов'язаним і чимраз тяжчим впливом, із масивними глибокими ушкодженнями тканин і розвитком загальногo контузійно-комоційного синдрому. Травмувальними агентами здебільшого є: ударна хвиля, висока температура та полум'я, осколки та вторинні вражаючі металеві фрагменти, токсична дія газоподібних продуктів вибуху, звук (акустична травма) [1].

Унаслідок вибухових уражень виникає три зони змін у травмованих тканинах, а саме: відриву, роздавлювання та відшарування тканин; контузії; комоції (структурні зміни судин і нервових анатомічних утворень).

Аналіз інформації щодо військової травми за останні десятиріччя показав зростання кількості вибухових уражень: Друга світова війна — 2,7 %; війна у В'єтнамі — 12,6 %; в Афганістані — 25,0 %, а за інформацією Інституту хірургічних досліджень армії США, під час військових операцій у період 2003–2006 р.р. частка ВП складала навіть 49 % [2].

Збільшення кількості високоенергетичних і вибухових поранень обумовлює використання сучасних методів лікування ран. За важких ВП, які супроводжуються великими дефектами шкіри та м'яких тканин, доцільно застосовувати лікування ран негативним тиском (ЛРНТ), що забезпечується системою вакуумного закриття (VAC). Система складається з поролонового спонжа з відкритими порами, яку розташовують в рані, клейкої герметичної пов'язки та вакуумного насоса, що створює негативний тиск в рані [3]. Лікування негативним тиском покращує загоєння ран завдяки численним механізмам дії як на макроскопічному, так і на мікроскопічному рівнях [4, 5]. Основними з них є:

– *макродеформація рани* — залежно від деформованості прилеглих тканин краї рани зближують один з одним за допомогою всмоктування, розподіленого через поролоновий спонж. Це зменшує простір, необхідний для загоєння шляхом первинного заживлення або утворення вторинних грануляцій;

– *мікродеформація ранової поверхні* — сприяє проліферації клітин, локальному вивільненню факторів росту й ангиогенезу. Цей механізм дії досліджений на математичній скінченно-елементній

моделі. Доведено, що завдяки застосуванню VAC елементи зазнають деформації 5–20 %. Це відповідає необхідному рівню деформації в культурі для проліферації клітин створення завдяки ЛРНТ напруження в тканинах, які заживають [6];

– *видалення ексудату з позаклітинного простору* — позбавлення медіаторів запалення та цитокінів, пролонгована дія яких може перешкоджати здатності підтримувати ушкоджену тканину і може призвести до подальшого некрозу, який часто спостерігають під час лікування ран;

– *створення теплового та вологого середовища* — запобігання висиханню рани та посилення утворення грануляційної тканини [7].

Уперше систему з негативним тиском запроваджено в XIX ст. для проведення складних торакальних операцій, уникаючи при цьому колапсу легень. Апарат був мініатюризований хірургами під час Першої світової війни. Доктор Зауербрух винайшов портативний купол, який надівали на груди, ізолюючи лише грудну клітку та руки хірургів. Кілька клінічних нотаток автора в його автобіографії свідчать про подальше вдосконалення куполів і використання їх для лікування інфікованих ран, переважно на ногах [8].

Ідея набула нового розвитку, коли М. J. Mozykwas і співавт. [9] повідомили про результати досліджень на тваринах. Ними була використана модель свині, рану закривали спонжем з відкритими порами, а потім липкою стрічкою, піддавали впливу тиску –125 мм рт. ст. Виявлено зростання кровотоку в чотири рази і значне збільшення швидкості утворення грануляційної тканини. Також зафіксовано зниження кількості бактерій у тканинах і збільшення виживаності шкірного шматка на 21 % порівняно з контролем. Автори дійшли висновку, що контрольований тиск нижче атмосферного створює сприятливі умови для загоєння ран [9].

*Мета роботи:* проаналізувати ефективність використання системи лікування ран негативним тиском у пацієнтів із вибуховими пораненнями.

## Матеріал і методи

Для аналізу ефективності використання системи для лікування ран негативним тиском проведено пошук публікацій в електронних системах Google Scholar, PubMed, ScienceDirect, архівах спеціалізованих журналів.

Вивчено результати лікування 20 пацієнтів із вибуховими та кульовими пораненнями, які отримали лікування у відділенні бойової травми ДУ «ІПХС ім. проф. М. І. Ситенка НАМН України»

та 114 хворих із військовою травмою, яких лікували у хірургічному відділенні КНП «Первомайська ЦРЛ» Харківської області за період із початку російської військової агресії в Україні з лютого по вересень 2022 року.

Загалом в обох лікувальних закладах отримали спеціалізовану медичну допомогу 134 пацієнти: 130 (97 %) чоловіків і 4 (3 %) жінки, середній вік становив 36,6 року (22–64). За видами поранень пацієнти розподілилися так: вибухова травма — 128 (95,5 %), кульові — 6 (4,5 %). Більшості осіб цієї категорії на першому етапі лікування виконували первинне хірургічне оброблення рани (ПХО), видалення сторонніх тіл (за наявності), первинну стабілізацію переломів кісток кінцівок апаратами зовнішньої фіксації, гемостаз, дренивання рани та перев'язки протягом 3–4 днів із маззю, яка містить антибіотики. За необхідності проводили етапні некректомії, після чого, відповідно до показань, на рану накладали вторинні шви або VAC-систему з подальшим пластичним закриттям ранового дефекту. Під час проведення пацієнтам ЛРНТ замінювали пов'язки 4–5 разів кожні 3–4 доби з одночасним виконанням етапної некректомії.

Матеріали дослідження обговорені й ухвалені комітетом з біоетики при ДУ «ІПХС ім. проф. М. І. Ситенка НАМН України» (протокол № 227 від 28.10.2022).

## Результати та їх обговорення

Основними принципами лікування ВП є первинна хірургічна обробка рани, видалення некротизованих і забруднених тканин, дренивання та профілактика інфекційних ускладнень. Рану залишають відкритою, виконують перев'язки з антисептиками та, за відсутності гнійно-некротичних ускладнень, за декілька днів накладають шви або закривають рану за допомогою різних видів шкірної пластики. У разі перелому проводять його ревізію, видаляють вільні кісткові фрагменти та стабілізують апаратом зовнішньої фіксації [10]. ВП можуть бути із великою кількістю осколків. Під час первинної хірургічної санації ран слід видаляти внутрішньосуглобові фрагменти та ті, які потенційно шкідливі для інших анатомічних структур за їхнім розташуванням [11].

Міжнародним комітетом Червоного Хреста запропонована класифікація вибухових поранень ICRC (International Committee of the Red Cross), яка має систему оцінювання за шістьма параметрами:

**Е** — вхідна рана, максимальний діаметр у сантиметрах;

**Х** — вихідна рана, максимальний діаметр у сантиметрах (0, якщо немає вихідної рани);

**С** — порожнистий дефект 0–1 (може вмістити два пальця хірурга);

**Р** — перелом 0–2 (немає перелому, простий перелом / дірка / незначне подрібнення / значне подрібнення);

**У** — ушкодження життєво важливих структур 0–1 (тверда мозкова оболонка, плевра, очеревина, ушкодження великих судин);

**М** — металеві фрагменти 0–2 (немає, один фрагмент, кілька фрагментів).

Таким чином, типове вибухове поранення може бути наведено як E4 X0 C1 F0 V1 M2 [12].

У разі важких поранень (які супроводжуються значними дефектами шкіри та м'яких тканин, котрі ускладнюють чи унеможливають закриття рани для загоєння первинним натягом, потребуватимуть пластичних утручань у подальшому лікуванні, мають великий ризик інфікування) доцільно використовувати систему для лікування ран негативним тиском.

На сьогодні всі системи для ЛРНТ мають аналогічну конструкцію з насосом, який розташований в основному блоці та забезпечує негативний тиск у рані, каністрою для збору ранового дренажу та трубкою, що з'єднує його з герметично закритою раною. Пристрій для ЛРНТ працює, забезпечуючи та рівномірно розподіляючи негативний тиск у рані через застосування спонжа або марлевої пов'язки [13]. Показано, що і поролоновий спонж, і марля однаково ефективні для загоєння рани та стимуляції кровотоку [14]. На думку D. Armstrong і співавт. [15], спонж забезпечує швидке розростання грануляцій, але натомість спостерігають її вrostання, що потенційно може порушити процес епітелізації, а також бути болючим під час заміни спонжа [16–19].

Насоси базового блока можна налаштувати на різний тиск і, зазвичай, вони мають два параметри: постійний і періодичний. За наявності рани з високою кількістю ексудату, слід використовувати безперервне відсмоктування та налаштування нижчого тиску [20]. Найчастіше застосовують постійний тиск від –80 мм рт. ст. до –125 мм рт. ст.

За ЛРНТ необхідний регулярний догляд за раною. Фіксованих інтервалів для перев'язки немає і вони можуть варіюватися від 2 до 4 днів [21]. Ця варіація в зміні пов'язки зумовлена характером рани та ступенем забруднення. E. Shweiki та

співавт. [22] повідомили про безпечний та ефективний інтервал для наступної зміни пов'язки після початкового розміщення за умов гострих забруднених ран. Вони дійшли висновку, що таким є проміжок в 1,7–4,1 дня (2,9 середнє).

Успішне ЛРНТ характеризується зміною кольору та кількості ексудату. Об'єм ексудату повинен поступово зменшуватися, колір змінюватися від кров'янистого до серозно-кровоного. Вигляд рани змінюватиметься на червоний, оскільки в ній утворюється грануляційна тканина. Оксамитовий колір рани свідчить про вrostання грануляцій у спонж. Розмір рани має поступово зменшуватися, а новий епітелій можна бачити на краю її [23].

Про переваги використання ЛРНТ у разі бойової травми опубліковано низку публікацій [24, 25]. На користь ЛРНТ свідчить той факт, що під час операції Enduring Freedom (OEF) у період військових дій в Іраку, за шестимісячний термін кількість випадків використання VAC-терапії зросла майже у двічі, від 46 % поранень, оброблених за допомогою ЛРНТ, до понад 90 % [26]. Метод швидко набув популярності серед військових хірургів у всьому світі завдяки своїй універсальності, простоті застосування та різноманітним показанням до поранень, пов'язаних із бойовими діями. ЛРНТ став кращим методом за умов бойових травм порівняно з традиційним використанням пов'язок, змочених фізіологічним розчином. Подальші технічні удосконалення підтвердили його ефективність під час повітряного транспортування, дозволяючи пораненим отримувати безперервне ЛРНТ за повітряної евакуації від передового хірургічного центру до закладу третинної медичної допомоги [27].

S. Maurya і співавт. [23] провели дослідження ефективності VAC-терапії в ділянці стопи та надп'яtkово-гомількового суглоба на прикладі 17 учасників бойових дій, які отримали вибухові поранення. Після оброблення рани розпочато ЛРНТ і належним чином реконструйовано дефект стопи за допомогою розщепленого шкірного трансплантата, шкірно-фасціального або вільного мікросудинного шматків. Середній час до остаточної реконструктивної процедури становив 16,5 дня. На думку авторів, ЛРНТ допомогло запобігти ампутаціям через вибухове поранення та було корисним для задовільної реконструкції дефектів стопи. Усі солдати були реабілітовані та повернуті до своїх частин і мали змогу виконувати покладені на них обов'язки без значних фізичних навантажень.

V. E. Leininger і співавт. [28] повідомили про свій досвід застосування ЛРНТ у разі забруднених ушкоджень м'яких тканин в Іраку у 77 пацієнтів (88 ран). Незважаючи на високоенергетичні рани м'яких тканин, не виявлено жодного випадку ані інфікування, ані загальних ранових ускладнень. Це було пов'язано з раннім обробленням і промиванням рани та скороченням перебування в лікарні завдяки ЛРНТ. В іншому дослідженні, опублікованому M. A. Peck і співавт. [29] інфекційні ускладнення зафіксовані лише в 4 % випадків за умов ЛРНТ.

S. Geiger і співавт. [26] у 2008 році провели ретроспективне дослідження результатів лікування 68 пацієнтів, яким виконано 240 операцій у період з квітня 2003 року по грудень 2005 року. Більшість поранень були вибуховими (55 %) та вогнепальними (19 %). Ураження кінцівок становили 91,2 %, відношення кількості ран нижніх кінцівок до верхніх — приблизно 2 : 1. Тактика лікування ран включала ретельне ПХО, антибіотики та використання ЛРНТ. Відсоток збереження кінцівок був високим і становив 93,6 %, три ампутації виконано через недостатність шматка. Частота гострого остеомієліту становила 24,2, хронічного — 1,6 %. Автори відмітили вищий рівень збереження кінцівок, ніж той, що був досягнутий під час попередніх війн і зауважили, що їхній успіх пов'язаний зі застосуванням ЛРНТ, єдиним втручанням, яке є новим серед запропонованих авторами методик лікування бойових поранень.

У літературі повідомлено лише про незначні ускладнення використання ЛРНТ у разі поранень унаслідок бойових дій. Це може бути пов'язано з характером ран, які лікували зі застосуванням негативного тиску, а більшість ускладнень були спричинені кровотечею чи інфекціями [30].

Усім пацієнтам проаналізованої групи залежно від виду ушкодження надано допомогу, яка передбачала стабілізацію загального стану, знеболювання, антибактеріальну профілактику, первинне хірургічне оброблення ран із видаленням сторонніх тіл, осколків, некротизованих тканин, дренивання. За наявності переломів кісток кінцівок проводили їхню стабілізацію за допомогою гіпсової пов'язки чи апарата зовнішньої фіксації. Після ПХО відкриті рани закривались пов'язками з маззю з антибіотиками, які змінювали щоденно впродовж 3–4 днів. Під час перев'язок оцінювали загальний вигляд рани, наявність ексудату, ознак запалення. За відсутності інфекційно-некротичних ускладнень із боку рани та «мобільності» шкіряних покровів, накладали вторинні шви. За наявності значних дефектів

покривних тканин хворим проводили етапне лікування, яке включало обов'язкове застосування негативного тиску, покровкові некректомії за необхідності та закриття ранових дефектів за допомогою різних методик пластичної хірургії.

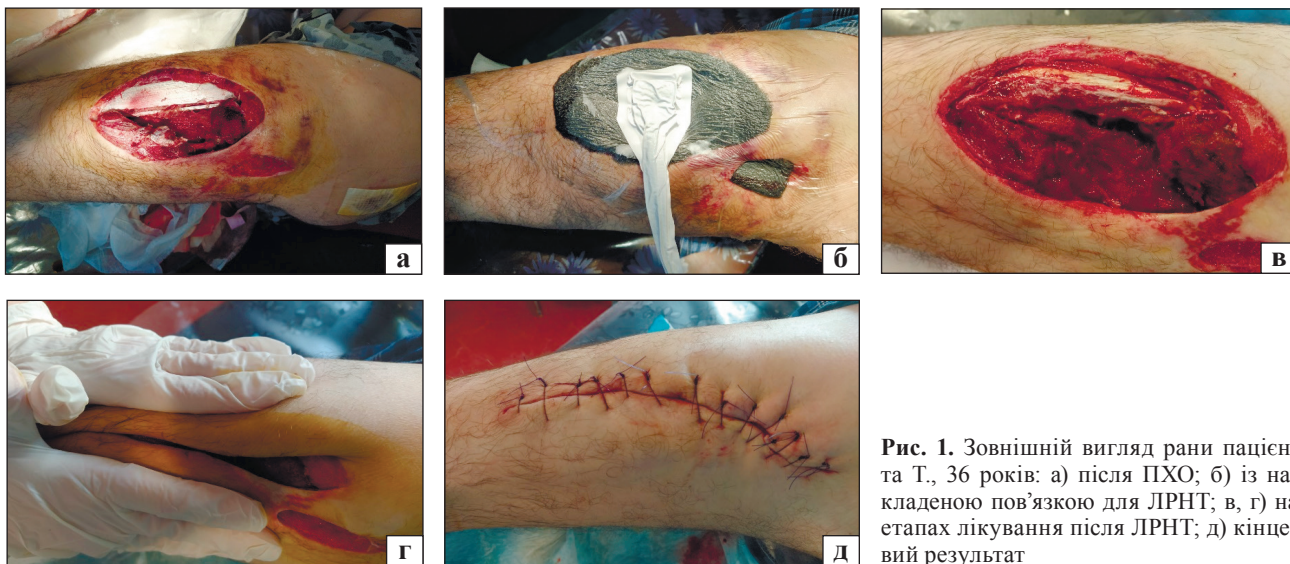
#### Клінічний приклад № 1

Пацієнт Т., 36 років, госпіталізований до хірургічного відділення лікарні через 6 год після наскрізного ВП середньої третини стегна, за класифікацією ICRC — E4 X15 C1 F0 V0 M0 із наявністю шкіряного перешийка завширшки 2 см із ознаками ішемії. Першим етапом виконано ПХО, некротизовані тканини видалені (рис. 1, а), гемостаз, накладена асептична мазьова пов'язка з антибіотиком, яку змінювали щоденно протягом 4 діб. Під час перев'язок проведено етапну некректомію. На 5-ту добу рану закрито пов'язкою для ЛРНТ із спонжем, який вклали під перешийок і вивели в ділянку вхідного поранення (рис. 1, б). Після накладання пов'язки для ЛРНТ біль за ВАШ знизився з 8 до 3 балів. Вакуумну пов'язку замінювали кожні 72 год, загалом виконано 4 заміни. Під час кожної заміни пов'язки оцінювали стан рани: поступово глибина ушкодження зменшувалась, м'язи повертали еластичність, нормалізувався їхній колір (рис. 1, в, г). Із боку перешийка спочатку

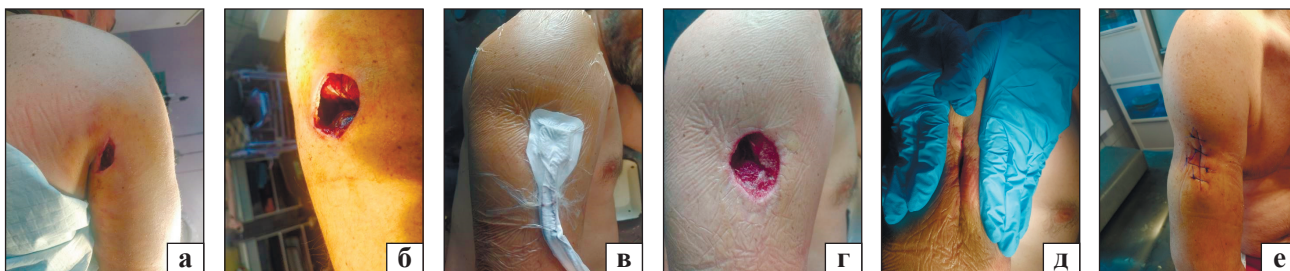
спостерігали помірну позитивну динаміку, але після 4 заміни вакуумної пов'язки виявлено та висічено некроз шкіри. «Мобільність» покривних тканин навколо рани стала більшою, що дозволило накласти 8-подібні вторинні шви монофіламентною ниткою (рис. 1, д). Рана загоїлась первинним натягом.

#### Клінічний приклад № 2

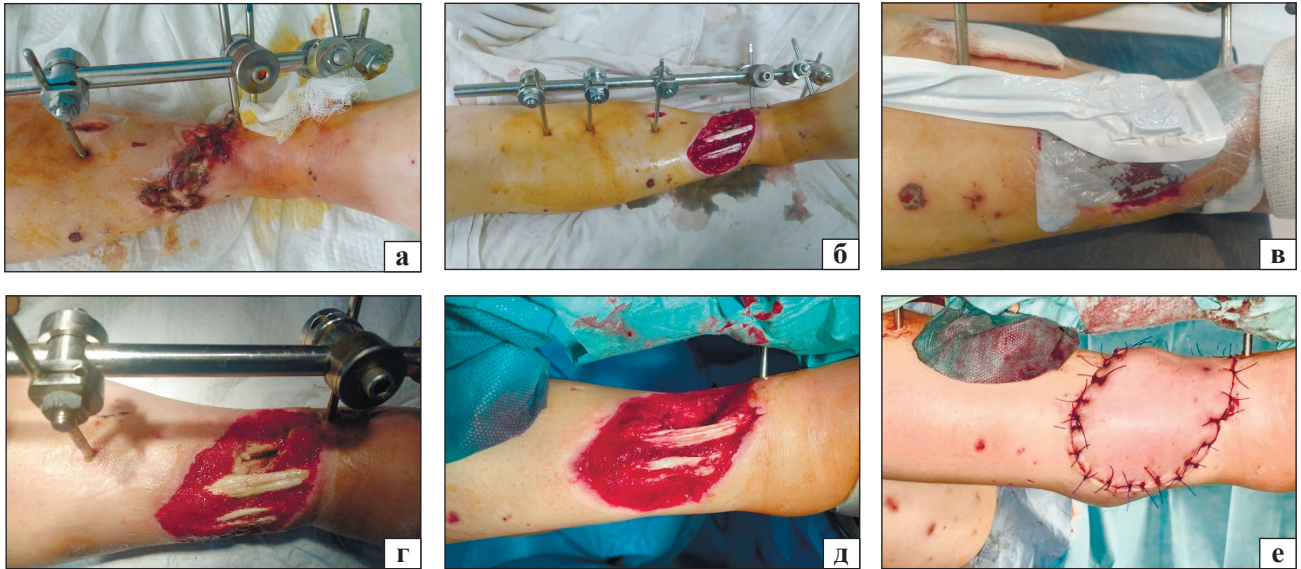Пацієнт П., 48 років, госпіталізований до хірургічного відділення лікарні через 5 год після наскрізного вибухового поранення верхньої третини правого плеча зі значним ушкодженням дельтоподібного м'яза, дефектом шкіри круглої форми в ділянці вихідного отвору діаметром 5 см, за класифікацією ICRC — E3 X5 C1 F0 V0 M0 (рис. 2, а, б). Першим етапом виконано ПХО, дренирування, гемостаз і накладено асептичну пов'язку з антибіотиком. На 5-ту добу лікування застосовано вакуумну пов'язку зі спонжем на всю глибину рани, рану по задній поверхні плеча вшито (рис. 2, в). Після цього больовий синдром знизився з 8 до 3 балів за ВАШ. Загалом виконано 4 заміни пов'язки кожні 72 год із постійною ревізією рани для профілактики утворення порожнин між м'язами плеча та некректоміями (рис. 2, г). На останньому етапі виділення ексудату не спостерігали, на рану накладені вторинні шви (рис. 2, д, е).



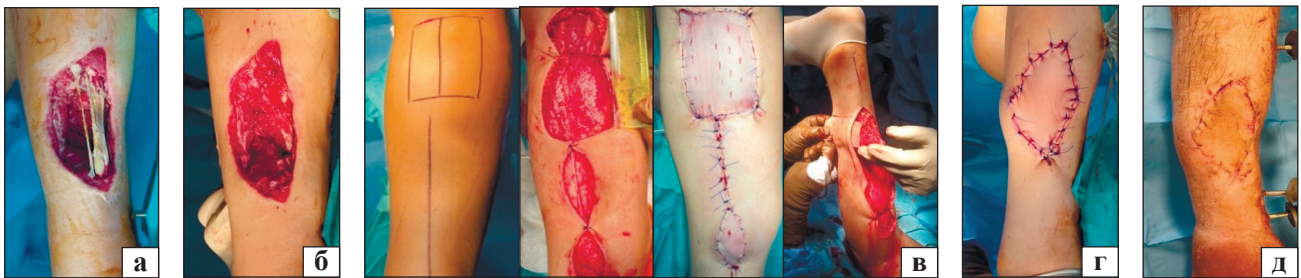**Рис. 1.** Зовнішній вигляд рани пацієнта Т., 36 років: а) після ПХО; б) із накладеною пов'язкою для ЛРНТ; в, г) на етапах лікування після ЛРНТ; д) кінцевий результат



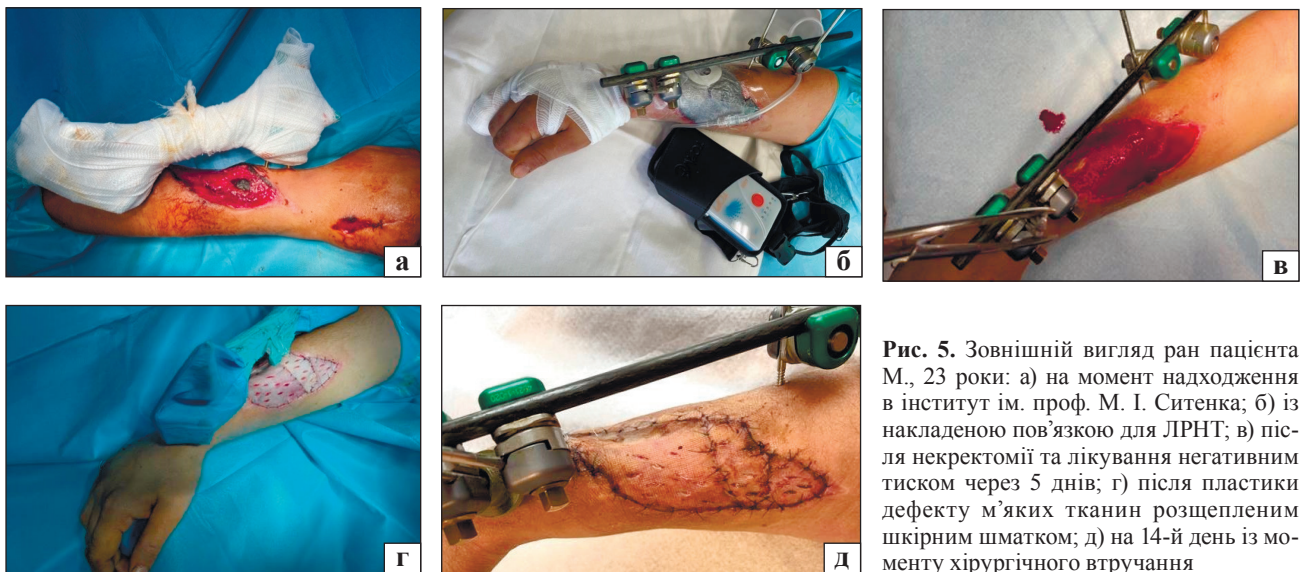
**Рис. 2.** Зовнішній вигляд ран пацієнта П., 48 років: а, б) після ПХО; в) із пов'язкою для ЛРНТ; г, д) після ЛРНТ; е) кінцевий результат



**Рис. 3.** Зовнішній вигляд ран пацієнтки Р., 35 років: а) на момент надходженні в хірургічний стаціонар; б) після некретомії; в) із накладеною пов'язкою для ЛРНТ; г) після ЛРНТ; д) перед пластикою суральним шкірним шматком; е) після неї



**Рис. 4.** Зовнішній вигляд ран пацієнта Н., 28 років: а) на момент надходження в стаціонар; б) після етапних некретомій та лікування негативним тиском протягом 14 днів; в) на етапах операції; г) після пластики дефекту м'яких тканин суральним шматком; д) після зняття швів на 21-й день після операції



**Рис. 5.** Зовнішній вигляд ран пацієнта М., 23 роки: а) на момент надходження в інститут ім. проф. М. І. Ситенка; б) із накладеною пов'язкою для ЛРНТ; в) після некретомії та лікування негативним тиском через 5 днів; г) після пластики дефекту м'яких тканин розщепленим шкірним шматком; д) на 14-й день із моменту хірургічного втручання

### Клінічний приклад № 3

Пацієнтка Р., 35 років, госпіталізована через 4 дні з іншого лікувального закладу, де стабілізували пе-

релом дистального відділу гомілки стрижневим апаратом «гомілка – стопа» та накладено шви на рану, за класифікацією ICRC — E10 X0 C1 F2 V0 M0.

Під час огляду зовнішній вигляд рани кваліфіковано як незадовільний. М'які тканини набрякли, сірого кольору з ознаками некрозу, характерним запахом. Один зі стрижнів був безпосередньо в рані (рис. 3, а). Шви знято, видалено стрижень, візуалізовано глибокий некроз м'яких тканин, ураження сухожилків. Нежиттєздатні тканини та кісткові фрагменти видалено, рану ретельно промито розчинами антисептиків (рис. 3, б), накладено пов'язку для ЛРНТ (рис. 3, в). Після чотирьох замінь пов'язки кожні 72 год спостерігали позитивну динаміку, рана очистилась, заповнилась значною кількістю грануляційної тканини (рис. 3, г). Для наступного етапу лікування пацієнтку переведено до ДУ «ІПХС ім. проф. М. І. Ситенка НАМН України», де їй виконано секвестректомію нижньої третини правої великогомілкової кістки та заміщення дефекту м'яких тканин передньої поверхні правої гомілки суральним шкірно-фасціальним шматком на судинній ніжці (рис. 3, д, е).

#### *Клінічний приклад № 4*

Пацієнт Н., 28 років, госпіталізований до відділення невідкладної травматології та відновлювальної хірургії ДУ «ІПХС ім. проф. М. І. Ситенка НАМН України» на 7-й день після поранення, за класифікацією ICRC — E11 X0 C1 F2 V0 M0 (рис. 4, а). Із анамнезу відомо, що на першому етапі медичної допомоги хворому виконано ПХО вогнепальної рани, змонтовано апарат зовнішньої фіксації на базі стрижнів для стабілізації перелому правої великогомілкової кістки. На наступному етапі лікування в іншому медичному закладі проведено повторне хірургічне оброблення вогнепальних ран і накладено пов'язки для ЛРНТ. На третьому етапі лікування, в інституті ім. проф. М. І. Ситенка, пацієнту протягом 14 днів виконані етапні некретомії та заміни пов'язок для ЛРНТ зі спонжем кожні 72 год. Поступово, з кожною некретомією та перев'язкою, досягнуто значне очищення та заповнення рани достатньою кількістю грануляційної тканини (рис. 4, б), що дало змогу виконати хірургічне втручання зі заміщення дефекту м'яких тканин суральним шкірно-фасціальним шматком (рис. 4, в–д).

#### *Клінічний приклад № 5*

Пацієнт М., 23 роки, госпіталізований до відділення невідкладної травматології та відновлювальної хірургії інституту ім. проф. М. І. Ситенка на 15-й день після кульового поранення, за класифікацією ICRC — E8 X0 C1 F2 V0 M0 (рис. 5, б, а). На першому етапі медичної допомоги йому виконано ПХО вогнепальної рани, перев'язки. Після евакуації, на наступному етапі лікування, змонтовано апарат зовнішньої фіксації на базі стриж-

нів для стабілізації перелому променевої кістки правого передпліччя та виконано репозицію переломів IV та V п'ястих кісток, металоостеосинтез спицями. Потім пацієнта переведено до інституту ім. проф. М. І. Ситенка. Через нерівні краї вогнепальної рани, ділянки некротизованих тканин, недостатню кількість грануляційної тканини хворому виконано ревізію, некретомію, накладання пов'язки зі спонжем для лікування рани негативним тиском, повторну закриту репозицію з подальшим перемонтажем АЗФ на правому передпліччі (рис. 5, б). Через 5 днів досягнуто значне очищення та заповнення рани достатньою кількістю грануляційної тканини (рис. 5, в), що дало змогу провести хірургічне втручання зі заміщення дефекту м'яких тканин правого передпліччя розщепленим шкірним шматком (рис. 5, г).

### **Висновки**

Вибухові поранення є багатофакторними та характеризуються важким ураженням прилеглих тканин, під час їхнього лікування необхідно чітко дотримуватися правил догляду за раною та використовувати сучасні методики надання допомоги. Застосування вакуумних пов'язок сприяє зменшенню інфекційних ускладнень, росту грануляційної тканини, полегшує подальшу шкірну пластику дефекту, прискорює час одужання пораненого та його реабілітацію. Отримані різними авторами позитивні результати лікування ВП за допомогою пристроїв для лікування ран негативним тиском та наш власний досвід, підтверджують його ефективність.

**Конфлікт інтересів.** Автори декларують відсутність конфлікту інтересів.

### **Список літератури**

1. Parker P. J. Initial medical and surgical management / P. J. Parker // *Current Orthopaedics*. — 2006. — Vol. 20 (5) — P. 333–345. — DOI: 10.1016/j.cuor.2006.07.006.
2. Incidence of primary blast injury in US military overseas contingency operations: a retrospective study / A. E. Ritenour, L. H. Blackburne, J. F. Kelly [et al.] // *Annals of Surgery*. — 2010. — Vol. 251 (6). — P. 1140–1144. — DOI: 10.1097/SLA.0b013e3181e01270.
3. Putnis S. Negative pressure wound therapy — a review of its uses in orthopaedic trauma / S. Putnis, W. S. Khan, J. M. Wong // *The Open Orthopaedics Journal*. — 2014. — Vol. 8. — P. 142–147. — DOI: 10.2174/1874325001408010142.
4. Orgill D. P. Negative pressure wound therapy: past, present and future / D. P. Orgill, L. R. Bayer // *International Wound Journal*. — 2013. — Vol. 10 (Suppl 1). — P. 15–19. — DOI: 10.1111/iwj.12170.
5. Webb L. X. Current thought regarding the mechanism of action of negative pressure wound therapy with reticulated open cell foam / L. X. Webb, H. C. Pape // *Journal of Orthopaedic Trauma*. — 2008. — Vol. 22 (Suppl 10). — P. S135–S137. — DOI: 10.1097/BOT.0b013e31818956ce.
6. Vacuum-assisted closure: microdeformations of wounds and cell proliferation / V. Saxena, C. W. Hwang, S. Huang [et al.] // *Plastic and reconstructive surgery*. — 2004. — Vol. 114 (5). — P. 1086–1098.

7. Winter G. D. Effect of air drying and dressings on the surface of a wound / G. D. Winter, J. T. Scales // *Nature*. — 1963. — Vol. 197. — P. 91–92. — DOI: 10.1038/197091b0.
8. Danino A. M. Letters to the editor: negative pressure dressing: some background to a monopole business / A. M. Danino, E. Coeugnet // *Eplasty*. — 2008. — Vol. 8. — Article ID: e6.
9. Vacuum-assisted closure: a new method for wound control and treatment: animal studies and basic foundation / M. J. Morykwas, L. C. Argenta, E. I. Shelton-Brown, N. McGuilt // *Annals of plastic surgery*. — 1997. — Vol. 38 (6). — P. 553–562.
10. Initial extremity war wound debridement: a multidisciplinary consensus / H. C. Guthrie, J. C. Clasper, A. R. Kay, P. J. Parker // *Journal of the Royal Army Medical Corps*. — 2011. — Vol. 157 (2). — P. 170–175. — DOI: 10.1136/jramc-157-02-09.
11. Parker P. J. Consensus statement on decision making in junctional trauma care / P. J. Parker, Limb Trauma Working Group // *Journal of the Royal Army Medical Corps*. — 2011. — Vol. 157 (3 Suppl 1). — P. S293–S295.
12. Giannou C. Red cross wound score and classification system / C. Giannou, M. Baldan // *War surgery: working with limited resources in armed conflict and other situations of violence*. — Vol. 1. — Geneva : ICRC, 2020. — 336 p.
13. Malmjö M. Effects of green foam, black foam and gauze on contraction, blood flow and pressure delivery to the wound bed in negative pressure wound therapy / M. Malmjö, R. Ingemansson // *Journal of plastic, reconstructive & aesthetic surgery*. — 2011. — Vol. 64 (12). — P. e289–e296. — DOI: 10.1016/j.bjps.2011.06.023.
14. Negative pressure wound therapy using gauze or polyurethane open cell foam: similar early effects on pressure transduction and tissue contraction in an experimental porcine wound model / M. Malmjö, R. Ingemansson, R. Martin, E. Huddelston // *Wound repair and regeneration*. — 2009. — Vol. 17 (2). — P. 200–205.
15. Armstrong D. G. Diabetic Foot Study Consortium. Negative pressure wound therapy after partial diabetic foot amputation: a multicentre randomized controlled trial / D. G. Armstrong, L. A. Lavery // *Lancet*. — 2005. — Vol. 366 (9498). — P. 1704–1710. — DOI: 10.1016/S0140-6736(05)67695-7.
16. Clinical evaluation of improvised gauze-based negative pressure wound therapy in military wounds / J. Mansoor, I. Ellahi, Z. Junaid [et al.] // *International wound journal*. — 2015. — Vol. 12 (5). — P. 559–563. — DOI: 10.1111/iwj.12164.
17. Kaufman M. Vacuum-assisted closure therapy: wound care and nursing implications / M. Kaufman, D. Pahl // *Dermatol Nurse*. — 2003. — Vol. 15 (4). — P. 317–325.
18. Vacuum-assisted closure after resection of musculoskeletal tumours / J. Bickels, Y. Kollender, J. C. Wittig [et al.] // *Clinical Orthopaedics and Related Research*. — 2005. — No. 441. — P. 346–350.
19. Kim P. Negative pressure wound therapy with instillation: an adjunctive therapy for infection management in orthopaedic trauma / P. Kim // *Journal of Orthopaedic Trauma*. — 2022. — Vol. 36 (Suppl 4). — P. S12–S16. — DOI: 10.1097/BOT.0000000000002428.
20. Malmjö M. NPWT settings and dressings choices made easy / M. Malmjö, O. Borgquist // *Wounds International*. — 2010. — Vol. 1 (3). — Article ID: 5.
21. Hinck D. Use of vacuum-assisted closure negative pressure wound therapy in combat-related injuries—literature review / D. Hinck, A. Franke, F. Gatzka // *Military medicine*. — 2010. — Vol. 175 (3). — P. 173–181. — DOI: 10.7205/milmed-d-09-00075.
22. Shweiki E. Assessing a safe interval for subsequent negative pressure wound therapy change after initial placement in acute contaminated wounds / E. Shweiki, K. E. Gallagher // *Wounds*. — 2013. — Vol. 25 (2). — P. 263–271.
23. Maurya S. Negative pressure wound therapy in the management of mine blast injuries of lower limbs: Lessons learnt at a tertiary care center / S. Maurya, N. Srinath, P. S. Bhandari // *Medical Journal Armed Forces India*. — 2017. — Vol. 73 (4). — P. 321–327. — DOI: 10.1016/j.mjafi.2016.06.002.
24. Maurya S. Negative pressure wound therapy in the management of combat wounds: a critical review / S. Maurya, P. S. Bhandari // *Advances in wound care (New Rochelle)*. — 2016. — Vol. 5 (9). — P. 379–389. — DOI: 10.1089/wound.2014.0624.
25. Powell E. T. Role of negative pressure wound therapy with reticulated open cell foam in the treatment of war wounds / E. T. Powell // *Journal of orthopaedic trauma*. — 2008. — Vol. 22 (10 Suppl). — P. S138–S141. — DOI: 10.1097/BOT.0b013e318188e27d.
26. War wounds: lessons learned from Operation Iraqi Freedom / S. Geiger, F. McCormick, R. Chou, A. G. Wang // *Plastic and reconstructive surgery*. — 2008. — Vol. 122 (1). — P. 146–153. — DOI: 10.1097/PRS.0b013e3181773d19.
27. Couch K. S. Negative-pressure wound therapy in military: lessons learned / K. S. Couch, A. Stojadinovic // *Plastic and reconstructive surgery*. — 2011. — Vol. 127 (Suppl 1). — P. S117–S130. — DOI: 10.1097/PRS.0b013e3181f344e.
28. Experience with wound VAC and delayed primary closure of contaminated soft tissue injuries in Iraq / B. E. Leininger, T. E. Rasmussen, D. L. Smith [et al.] // *The Journal of trauma*. — 2006. — Vol. 61 (5). — P. 1207–1211.
29. The complete management of vascular injury in a local population: a war time report from 332nd Expeditionary Medical Group/Air Force Theatre Hospital, Balad Air Base, Iraq / M. A. Peck, W. D. Clouse, M. W. Cox [et al.] // *Journal of vascular surgery*. — 2007. — Vol. 45 (6). — P. 1197–1204.
30. Vacuum-assisted closure complicated by erosion and hemorrhage of the anterior tibial artery / R. A. White, R. A. Miki, P. Kazmier, J. O. Anglen // *Journal of orthopaedic trauma*. — 2005. — Vol. 19 (1). — P. 56–59. — DOI: 10.1097/00005131-200501000-00011.

Стаття надійшла до редакції 28.10.2022

## TREATMENT OF LIMB COMBAT BLAST WOUNDS USING NEGATIVE PRESSURE

O. Ye. Vyrva, D. O. Mikhanovskiy, I. G. Bets, M. Z. Bitsadze, I. V. Shevchenko, M. D. Rykun, M. A. Skidanov  
 Sytenko Institute of Spine and Joint Pathology National Academy of Medical Sciences of Ukraine, Kharkiv

✉ Oleg Vyrva, MD, Prof. in Traumatology and Orthopaedics: dr.olegvyrva@gmail.com

✉ Dmytro Mikhanovskiy, MD, PhD in Traumatology and Orthopaedics: dmitriy.mikhanovskiy@gmail.com

✉ Iryna Bets, MD, DMSci in Traumatology and Orthopaedics: betsirina1984@gmail.com

✉ Marianna Bitsadze, MD, PhD in Traumatology and Orthopaedics: bitsadze85@gmail.com

✉ Igor Shevchenko, MD, PhD in Traumatology and Orthopaedics: shevchenkoigor76@gmail.com

✉ Mykola Rykun, MD: riggenkiy@gmail.com

✉ Mykyta Skidanov, MD: skidanov.doc@gmail.com