

УДК 616.718.4-001.5-089.22(045)

## Лечение диафизарных переломов бедренной кости аппаратами внешней фиксации

**В. А. Литвишко**

КУ «Чугуевская центральная районная больница им. М. И. Кононенко», Харьковская область. Украина

*Choice of the best method for treatment of patients with diaphyseal fractures of long bones is debated issue of modern traumatology. Objective: to improve methods of treatment of diaphyseal femoral fractures with using of external fixation apparatus' (EFA) produced by PE «ОРТОПАК» and to evaluate outcomes of their using. Methods: we treated 80 patients with 83 fractures of the femur. In 32 of them fracture of the femur was combined with fractures of other segments. In the majority of patients (65) we performed closed reduction of fragments by skeletal traction system for 5–7 days followed by fixation with EFA, and in 15 ones simultaneous closed reduction and fixation with EFA was done. In 3 cases there was necessity for open reduction of fragments. Results: terms of fixation with EFA were 10 weeks in 22 (27.5%) patients, to 16 weeks — in 38 (47.5 %), to 20 — in 14 (17.5 %), to 24 — in 5 (6.25 %), and to 30 — in 1 (1.25 %) patients. Nonunion was observed in 3 (3.75 %) patients. Conclusion: diaphyseal femoral fractures might be effectively treated with EFA of PE «ОРТОПАК» production choosing an adequate method of fragments' reduction. Key words: femur, fractures, treatment, external fixation apparatus.*

*Вибір оптимального методу лікування постраждалих з діафізарними переломами довгих кісток залишається дискутабельним питанням сучасної травматології. Мета: вдосконалити методики лікування діафізарних переломів стегнової кістки з використанням апаратів зовнішньої фіксації (АЗФ) виробництва ПП «ОРТОПАК» та оцінити результати. Методи: проліковано 80 пацієнтів (83 переломи стегнової кістки), у 32 з яких перелом стегнової кістки поєднувався з переломами інших сегментів. У більшості хворих (65) виконали закриті вправлення відламків на системі скелетного витягнення з подальшою (через 5–7 днів) їх фіксацією АЗФ, у 15 — одночасне закриті вправлення та фіксацію АЗФ. У 3 випадках виникла необхідність відкритого зіставлення відламків. Результати: терміни фіксації апаратом становили до 10 тижнів у 22 (27,5 %) осіб, до 16 — у 38 (47,5 %), до 20 — у 14 (17,5 %), до 24 — у 5 (6,25 %), до 30 — у 1 (1,25 %). Незрошення зафіксовано в 3 (3,75%) пацієнтів. Висновок: діафізарні переломи стегнової кістки можна ефективно лікувати із застосуванням АЗФ виробництва ПП «ОРТОПАК», обираючи адекватну методику зіставлення відламків. Ключові слова: стегнова кістка, переломи, лікування, апарати зовнішньої фіксації.*

**Ключевые слова:** бедренная кость, переломы, лечение, аппараты внешней фиксации

### Введение

Н. П. Новаченко в 1954 г. представил результаты лечения переломов диафиза бедренной кости скелетным вытяжением у 1 021 пострадавшего, которых лечили в клинике института (645) и лечебных учреждениях Донецкого бассейна. Средние сроки скелетного вытяжения составили 28–36 дней. Сроки нетрудоспособности у лиц, занятых физическим трудом, составили 163,5 дня, а у связанных с интеллектуальной деятельностью пострадавших —

125 дней. Плохие результаты, к которым прежде всего отнесены остаточные деформации, по данным института, составили 1 %, а других учреждений — 7,7 %. Автор отметил, что за весь послевоенный период не наблюдалось формирования ни одного ложного сустава. Здесь можно сомневаться, но то, что это осложнение было редкостью — вполне вероятно. Однако прошли те времена, когда диафизарные переломы бедренной кости лечили, используя систему постоянного скелетного вытяжения.

Индустрия остеосинтеза быстро «похоронила» этот старый метод и теперь наиболее часто применяемым стали блокирующий интрамедуллярный остеосинтез (БИОС) и накостный остеосинтез пластинами с угловой стабильностью. Несомненно, созданные устройства и методика их применения технически совершенны, но вместе с тем остается невыясненным и дискуссионным вопрос: хорошо ли заживает компактная кость при жестком соединении отломков? Свидетельством тому, что вопрос остается открытым, является отказ АО от принципа стабильной (жесткой) фиксации отломков при диафизарном переломе и пропаганда принципа так называемой относительно стабильной фиксации, при которой целесообразны небольшие линейные перемещения отломков относительно друг друга (от 2 до 10 % от исходной величины) [5].

Как показывают результаты наших исследований, стабильное (или точнее жесткое) соединение отломков является далеко неосновным условием успешного их сращения после диафизарного перелома. Первостепенное значение играют сохранение целостности надкостнично-мышечного футляра и фибрин-кровяного сгустка в меж- и околоотломковой зоне, а также механические напряжения формирующегося фибрин-клеточного регенерата. Сохранить благоприятные условия для регенерации при диафизарном переломе бедренной кости можно, используя упругую фиксацию отломков аппаратами внешней фиксации, при которой регенерирующие ткани испытывают внутреннее напряжение [1, 4]. На физических моделях «отломки – аппарат» установлено, что при приближенных к реальным нагрузкам, возникают упругие перемещения отломков относительно друг друга. Величина линейных перемещений при этом может составлять до 16 мм [1, 4].

Применяемые погружные фиксаторы создают жесткое соединение отломков, и зона регенерирующих тканей оказывается без напряжений, которые необходимы для формирования адекватно прочного регенерата. По сути эти фиксаторы протезируют сломанный сегмент и регенерация при этом носит формальный характер, что служит повышенным риском разрушения соединения под действием нагрузок. По результатам анализа материалов Харьковской межрайонной травматологической МСЭК, частота несращения после изолированного перелома диафиза бедренной кости после лечения с помощью погружного остеосинтеза, составляет 12,5–23,0 %, а замедленного сращения — 48–60 % [3].

Авторы, отстаивающие методики внутреннего остеосинтеза при лечении диафизарных переломов, часто аргументируют его целесообразность тем, что

якобы они не нарушают качество жизни пациента, в отличие от случаев применения аппаратов внешней фиксации. Считаем, что это аргумент не веский, и можно поспорить о том, что важнее: качество жизни с металлом внутри продолжительное время или быстрое выздоровление с полноценной прочной мозолью без повторных операций по удалению фиксатора? Хотя очевидна необходимость совершенствования способов внешней фиксации для облегчения их переносимости больными.

Отметим, что методикам внеочагового остеосинтеза при переломах уделяют недостаточно внимания. Большинство травматологов переключилось на погружной остеосинтез. А если и приходится применять внешнюю фиксацию аппаратом, например при открытом переломе, то используют импровизированный вариант, собираемый из опор Илизарова и каких-либо стержней. Другие, чаще импортные, стержневые аппараты конструктивно не способны надежно и эффективно фиксировать отломки бедренной кости, поскольку согласно общей концепции лечения АО они рассматриваются как временные и не предназначены для проведения полного цикла лечения перелома. Поэтому получается, что у нас для лечения переломов бедренной кости нет ни совершенных внешних аппаратов, ни соответствующих методик лечения ими, имеется в виду технологический уровень современного накостного или интрамедуллярного остеосинтеза.

В Украине разработкой конструкций аппаратов и методик функционального лечения переломов различной локализации занимаются профессор А. К. Попсуйшапка и его ученики.

*Цель работы:* усовершенствовать методики лечения диафизарных переломов бедренной кости аппаратами внешней фиксации производства ЧП «ОРТОПАК»<sup>1</sup> и оценить полученные результаты.

## Материал и методы

За период 2006–2013 гг. на стационарном лечении в травматолого-ортопедическом отделении Чугуевской ЦРБ Харьковской области находились 80 пострадавших, которые имели 83 перелома диафиза бедренной кости. У 32 больных перелом бедренной кости сочетался с переломами других сегментов: противоположное бедро (4), голень (5), кости предплечья (5), таз (3), ключица (3), ребра (3), кости стопы (2), нижняя челюсть (2). У трех больных были двусторонние переломы бедренной кости, еще у трех перелом бедренной кости сочетался с переломом голени (у двух с одной стороны, у одного — диагональный). Остальные 48 больных имели монолокальные переломы. У 12 пострадавших

<sup>1</sup> Автор статьи не имеет финансовых обязательств перед ЧП «ОРТОПАК»

Таблица 1

**Распределение переломов бедренной кости по характеру плоскости излома и величине первичного смещения отломков по ширине**

Тип перелома (АО)	К-во больных	Величина смещения по ширине		
		до 1/3	от 1/3 до краев	на полную ширину
Простой спиральный (A1)	28	3	19	6
Простой косой (A2)	5	1	2	2
Простой поперечный (A3)	27		3	26
Клиновидный спиральный с фрагментом (B1)	7	2	3	2
Клиновидный (B2)	6		1	6
Сложный спиральный (C1) (с двумя и более промежуточными фрагментами)	7		4	3
Всего	80	6	32	45

перелом бедренной кости сочетался повреждением органов брюшной и грудной полостей, черепно-мозговой травмой. Все больные поступали в ургентном порядке. Учитывая притрассовое расположение больницы, иногда одновременно поступало по 2–3 пострадавших в одном ДТП.

Травма в результате ДТП была у 44 (55 %) человек, падения с высоты — у 6 (7,5 %), падения на ровном месте — у 30 (37,5 %). Открытые переломы бедренной кости были у 7 (10 %): i01 у 5, i02 у 2 больных (по классификации открытых переломов АО).

Распределение переломов бедренной кости по характеру плоскости и степени смещения отломков согласно классификации АО представлено в табл. 1. Как видно, поперечные переломы бедренной кости и поперечно оскольчатые (клиновидные) практически всегда сопровождалась первичным смещением отломков на полный поперечник и по длине на величину от 3 до 10 см. При винтообразных (включая и винтообразно-оскольчатые) переломах бедренной кости смещение отломков по ширине было менее выражено по сравнению с поперечными и, соответственно, эти переломы сопровождалась незначительным укорочением сегмента.

*Методики лечения*

Лечение переломов бедренной кости аппаратом внешней фиксации было использовано в трех вариантах, каждый из которых представлял собой отдельную методику:

1. Закрытое вправление отломков на системе постоянного скелетного вытяжения в течение 5–7 дней с последующим остеосинтезом аппаратом внешней фиксации (65 больных).

2. Закрытое одномоментное вправление отломков и остеосинтез аппаратом внешней фиксации (15 пациентов).


3. Открытое вправление отломков и фиксация их аппаратом в связи с неудовлетворительным их положением после пребывания больного на вытяжении (3 человека).

Использование аппарата внешней фиксации имело ограничение при коротком отломке (длина менее 5–6 см) или наличии избыточного объема мягких тканей.


Мы использовали аппараты производства ЧП «Ортопак», ТУ У 33.1-35700506-001:2011 [6]. Аппараты имеют два исполнения:

1. Устройство стержневое для упруго-устойчивого соединения отломков (рис. 1) состоит из внешней стеклопластиковой опоры, стержней с конусной резьбовой частью и соединительных узлов, позволяющих крепить стержни к опоре в большом пространственном диапазоне. Устройство предназначено для быстрого соединения отломков после их ручной репозиции или репозиции на системе скелетного вытяжения и позволяет больному дозировано опираться на поврежденную конечность.

2. Устройство стержневое для упруго-напряженного соединения костных отломков с возможностью



**Рис. 1.** Устройство стержневое для упруго-устойчивого соединения отломков бедренной кости



**Рис. 2.** Устройство стержневое для упруго-напряженного соединения костных отломков с возможностью их дозированного перемещения

их дозированного перемещения (рис. 2) состоит из двух фигурных металлических модулей, соединенных между собой тремя винтовыми штангами, и стержней с конусной резьбовой частью. Предназначается для фиксации отломков и постепенной коррекции их положения по длине и под углом.

В 68 случаях использовали аппарат первого исполнения (со стеклопластиковой внешней опорой) и в 15 — второго (с металлическими, дырчатыми модульными опорами). Опыт показал, что первый вариант аппарата является более удобным для закрытой репозиции отломков благодаря функциональности его многоплоскостных узлов соединения. Второй целесообразнее использовать, когда отломки уже сопоставлены на системе вытяжения.

Как показала практика работы притрассовой ЦРБ, наиболее приемлемым оказался вариант, когда при поступлении пострадавшего с переломом бедренной кости лечение начинали на системе постоянного скелетного вытяжения. Во-первых, это позволяло фиксировать сегмент и начинать постепенное устранение смещения отломков, обнаруженное у большинства больных. Положение отломков под действием осевой тракции обуславливало, с позиции принципа сохранения надкостнично-мышечного футляра, выбор способа лечения пострадавшего. В случае, если на вытяжении отломки занимали удовлетворительное положение, выполняли их соединение аппаратом внешней фиксации при сохранении системы вытяжения. При сохранении остаточного смещения отломков по ширине до-вправляли их с помощью ввинченных стержней. В результате такой тактики у большинства больных

удалось сохранить перелом закрытым. Лишь у трех возникла необходимость открытого сопоставления отломков.

Методика фиксации отломков бедренной кости на системе скелетного вытяжения состояла в следующем. Изначально спицу для вытяжения проводили либо за мышелки бедренной кости (при переломе в средней трети и выше), либо за область бугристости большеберцовой кости (при переломе в ее нижней половине). Использовали классический вариант вытяжения на ортопедических подушках с помощью рамы блоков и тяг. На 3–5-е сутки пребывания на вытяжении, когда смещение отломков по длине было устранено, проводили их фиксацию аппаратом. Операцию осуществляли в предоперационной на ортопедической кровати с вытяжением. Как правило, использовали спинальную анестезию, реже общее обезболивание. После этого пальпаторно исследовали положение отломков и, ориентируясь на полученные представления, вводили во фронтальной плоскости две спицы (маркеры) в места предполагаемого введения центральных стержней. Выполняли рентгенографию в двух проекциях и, ориентируясь по спицам, ввинчивали в каждый из отломков по стержню после предварительного сверления обоих слоев компактной кости. Рекомендуем их ввинчивать, отступив 5–7 см от линии поперечного перелома, при косом переломе это расстояние приходится уменьшать так, чтобы пролет между центральными стержнями не превышал 15 см. В случае остаточного смещения отломков по ширине выполняли его устранение, используя введенные стержни с фиксированными на них зажимами (как джойстиком), после чего положение фиксировали соединением к внешней опоре. Затем ввинчивали вторую пару стержней в проксимальный и дистальный отделы бедренной кости. Их также располагали во фронтальной плоскости: проксимальный на уровне малого вертела, дистальный в области мышелков бедренной кости или надмышелковой зоне. Последний целесообразно вводить после удаления спицы и системы вытяжения. При введении дистального стержня необходимо выбрать точку, в которой происходит минимальное перемещение кожи сухожильного растяжения при сгибании-разгибании голени. Эти стержни также фиксировали к внешней опоре и выполняли рентгенологический контроль.

Следующей методикой было одномоментное вправление отломков бедренной кости и фиксация их аппаратом в ургентном порядке, которое использовали при политравме или множественных переломах. В проксимальный и дистальный отломки

Таблица 2

Вид и величины остаточных смещений бедренной кости

Остаточное смещение отломков	Количество больных
По ширине во фронтальной плоскости или сагиттальной плоскости	
до 1/3 поперечника	30 (36 %)
до 1/2 поперечника	41 (49 %)
до 2/3 поперечника	12 (15 %)
По длине	
отсутствует	33 (40 %)
до 1 см	43 (52 %)
до 2 см	7 (8 %)
Под углом	
варус до 5°	5 (6 %)
антекурвация до 5°	6 (7 %)
рекурвация до 5°	1 (1,25 %)

бедренной кости ввинчивали по одному стержню под спинальным или общим обезболиванием, затем осуществляли тракцию за голень в положении ее умеренного сгибания. В положении растяжения фиксировали внешнюю опору к стержням. Выполняли рентгенологический контроль на операционном столе и при наличии удовлетворительного стояния отломков ввинчивали центральные стержни и фиксировали их к опоре зажимами, помещенными на нее заранее. При необходимости можно было до-вправить или повторно вправить отломки. Для этого опору снимали, зажимы расслабляли, производили повторное вправление и стержни фиксировали к опоре в новом положении.

Одномоментное ручное вправление было, как правило, эффективным в случае косых, винтообразных и винтообразно-оскольчатых переломов. При поперечных переломах с большим смещением отломков по длине приходилось прибегать к их открытому вправлению. Положение отломков считали удовлетворительным, если отсутствовали угловые, ротационные деформации и значительное укорочение. Остаточное смещение отломков по ширине до 1/2, а то и до 2/3 поперечника считали допустимым.

В послеоперационном периоде, начиная со вторых суток, пострадавших обучали стоять и затем ходить с помощью костылей. Предпочтение отдавали костылям с подлокотниками. Больные частично (до появления боли) опирались на поврежденную конечность. Также обучали их разрабатывать движения в коленном суставе. Это было целесообразным в положении стоя при частичной опоре на конечность.

### Результаты и их обсуждение

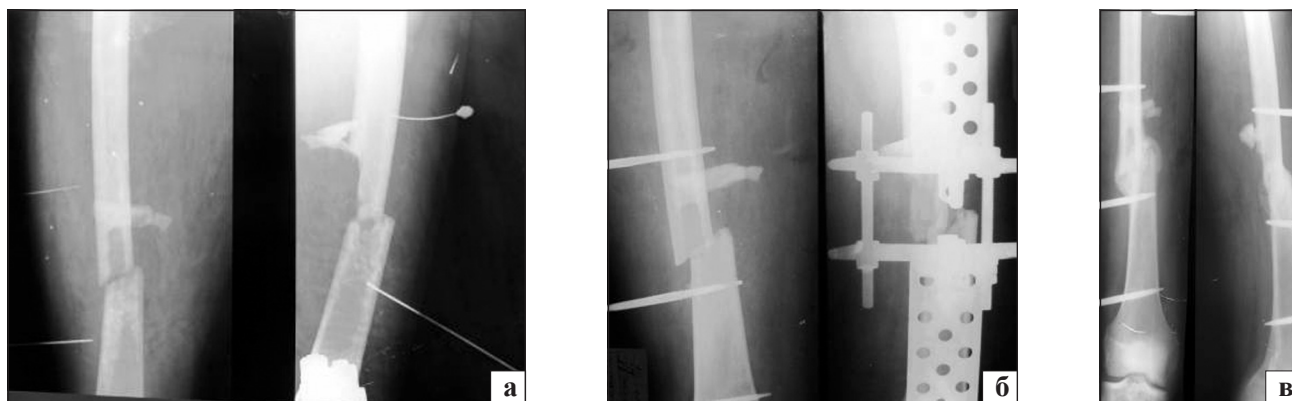
Большинство больных (66) спустя 4–8 недель после травмы ходили с полной опорой на поврежденную конечность и находились на амбулаторном лечении. Из 80 пострадавших, первично леченных

аппаратом внешней фиксации, сращение наступило у 77 (96,5 %). При этом по срокам фиксации отломков аппаратом было зафиксировано такое распределение больных: до 10 недель — 22 (27,5 %) человека, до 16 — 38 (47,5 %), до 20 — 14 (17,5 %), до 24 — 5 (6,25 %), до 30 — 1 (1,25 %).

Несращение отломков, требовавшее повторное хирургическое лечение, отмечено у трех больных (3,75 %). У них через 24 недели ходьбы в аппарате сохранялись признаки несращения в виде угловой подвижности отломков, отсутствия цельного периостального регенерата. У одного пострадавшего (25 лет) несращение можно объяснить особо тяжелой политравмой с разрывом органов брюшной полости, приведшим к спленэктомии и перитониту. Больной 2,5 мес. находился в тяжелом состоянии и самостоятельно передвигаться начал через 3 мес. после травмы. Другая пациентка страдала бронхиальной астмой и принимала большие дозы преднизолона. У третьего больного отягощающих обстоятельств, которые объясняют несращение, не обнаружено. Через 3 мес. ходьбы в аппарате возникло нагноение мягких тканей вокруг верхних стержней, в связи с чем аппарат сняли, и после санации гнойного процесса конечность фиксировали гонитной гипсовой повязкой.

Сращение отломков бедренной кости у многих пациентов наступило в положении остаточного смещения, как мы считаем, допустимого (табл. 2).

У значительной части больных на первом месяце лечения было ограничение функции коленного сустава, связанное с болевой реакцией тканей вокруг дистального стержня. По мере активизации пострадавших боли уменьшались и амплитуда движений увеличивалась. К моменту удаления аппарата внешней фиксации сгибание голени было полным у 16 больных, умеренное ограничение (больной мог согнуть колено до 90°) — у 35, выраженное (амплитуда сгибания 45–60°) — у 27 и качательные



**Рис. 3.** Рентгенограммы больного Л. на этапах лечения: а) через 7 дней после травмы на системе вытяжения; б) после фиксации аппаратом; в) через 3,5 мес. после травмы перед снятием аппарата

движения — у 2. Разгибательная контрактура была обусловлена двумя факторами. Первый связан с ретракцией четырехглавой мышцы бедра в результате пребывания конечности на системе вытяжения, второй — с ограничением экскурсии *tractus iliotibialis* в результате его фиксации дистальным стержнем к кости. Через 2–3 мес. после снятия аппарата функция коленного сустава существенно улучшилась и в последующем случаев стойкой контрактуры среди наблюдаемых больных не отмечали.

В процессе лечения аппаратом внешней фиксации отмечены переломы стержней у 3 больных. Все они активно ходили с опорой на поврежденную конечность. Место перелома было вблизи входа стержня в компактную кость. Следует обратить внимание, что после перелома стержня (или даже двух) больные продолжали ходить с опорой на больную ногу, несмотря на появление боли. Это было выявлено спустя некоторое время, когда появлялась деформация сегмента или усиление периостальной оссификации регенерата. В одном случае возникла необходимость ввинтить новый стержень и продолжить прежний режим лечения. У всех достигнуто сращение.

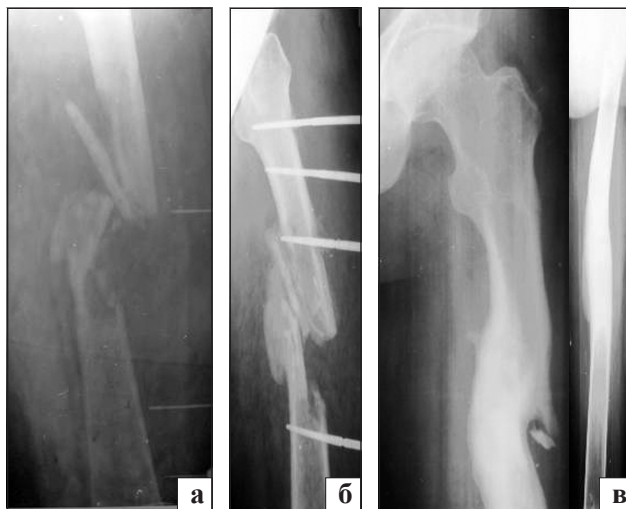#### *Клинический пример 1*

Пострадавший Л., 26 лет, получил закрытый оскольчатый (B1) перелом средней трети левой бедренной кости. Травму получил, находясь на мотоцикле, при боковом столкновении с грузовым автомобилем. Кроме него на мотоцикле находилось еще два человека, которые также получили переломы левых бедренных костей. Пострадавший был доставлен в Чугуевскую ЦРБ, где было начато лечение на системе постоянного скелетного вытяжения, позволившее устранить смещение отломков (рис. 3, а). На 7-е сутки после травмы на системе вытяжения под спинальной анестезией отломки бедренной кости фиксировали аппаратом внешней

фиксации (рис. 3, б). Учитывая оскольчатый характер перелома, имеющееся положение отломков сочли допустимым. На следующий день пациента обучили ходьбе с помощью костылей с дозированной нагрузкой на поврежденную конечность. Через 1,5 мес. он ходил с полной опорой, а через 3,5 мес. аппарат удалили, несмотря на смещение отломков (рис. 3, в).

#### *Клинический пример 2*

Пострадавший Ш., 40 лет, в результате ДТП получил открытый оскольчатый (C2) перелом левой бедренной кости (рис. 4, а) и открытый (A2) перелом левой локтевой кости. В ургентном порядке выполнили первичную хирургическую обработку ран и фиксировали отломки локтевой кости аппаратом внешней фиксации. Отломки бедренной кости фиксировали с помощью скелетного вытяжения в течение 3 дней, после чего был проведен остеосинтез аппаратом внешней фиксации. Больной



**Рис. 4.** Рентгенограммы больного Ш. на этапах лечения: а) на системе вытяжения перед введением стержней; б) через 3,5 мес. и через 6 мес. после травмы (в)

начал передвигаться дозированно, опираясь на поврежденную ногу, через 3 дня после операции. Через 3,5 мес. рентгенологически отмечен костный регенерат (рис. 4, б), через 4,5 мес. аппарат сняли, а через 6 мес. зафиксировано костное сращение с перестройкой регенерата (рис. 4, в).

### Выводы

Диафизарные переломы бедренной кости можно эффективно лечить с использованием аппаратов внешней фиксации производства ЧП «ОРТОПАК». У 96,5 % больных было достигнуто сращение отломков в сроки до 30 недель.

В зависимости от клинической ситуации целесообразно применять два основных варианта методики лечения перелома бедренной кости аппаратом внешней фиксации. При изолированном закрытом переломе рекомендовано изначально устранить смещение по длине с помощью скелетного вытяжения и после этого, сохраняя тракцию, наложить аппарат внешней фиксации с элементами доправления отломков при необходимости.

При множественных переломах и сочетанных повреждениях, когда пострадавшим необходимо проводить ряд дополнительных обследований и манипуляций, целесообразно выполнять в ургентном

порядке ручное вправление отломков бедренной кости с фиксацией их стержневым аппаратом.

### Список литературы

1. Боровик И. Н. Внутренние напряжения и перемещения в биомеханической конструкции «отломки бедренной кости — аппарат внешней фиксации» при нагрузках и их влияние на форму регенерата кости / И. Н. Боровик, А. К. Попсуйшапка // Літопис травматології та ортопедії. — Київ, 2009. — № 1–2. — С. 29–32.
2. Новаченко Н. П. Лечение переломов диафиза бедра // Ортопедия, травматология и протезное дело / Н. П. Новаченко. — Киев: Государственное медицинское издательство УССР, 1954. — С. 9–31.
3. Попсуйшапка А. К. Частота несращения отломков при изолированных диафизарных переломах длинных костей конечностей / А. К. Попсуйшапка, О. Е. Ужигова, В. А. Литвишко // Ортопедия, травматология и протезирование. — 2013. — № 1. — С. 39–43.
4. Попсуйшапка О. К. Рухомість відламків при функціональному лікуванні переломів кісток гомілки зовнішнім апаратом / О. К. Попсуйшапка, В. І. Дубас // Ортопедия, травматология и протезирование. — 2001. — № 1. — С. 36–39.
5. Романенко К. К. Абсолютная и относительная стабильность при остеосинтезе длинных костей / К. К. Романенко, Д. В. Прозоровский, А. И. Белостоцкий // Ортопедия, травматология и протезирование. — 2009. — № 1. — С. 97–100.
6. Свідомство про державну реєстрацію № 10276/211. Пристрої стержневі для з'єднання кісткових відламків при лікуванні переломів кінцівок. ТУ. У 33.1-35700506-001:2011. Згідно з наказом Держлікінспекції МОЗ України від 15.03.2011 р.

Статья поступила в редакцию 21.02.2014

## TREATMENT OF DIAPHYSEAL FEMORAL FRACTURES WITH EXTERNAL FIXATION DEVICE

V. A. Litvishko

CHІ «Kononenko Chuguyev central district hospital», Kharkiv region, Ukraine