

УДК 616.718-006.04-089.2-053.2(045)

Перший український досвід використання подовжуваних неінвазивно модульних ендопротезів для лікування пацієнтів зі злоякісними пухлинами довгих кісток

О. Є. Вирва, Р. В. Малик

ДУ «Інститут патології хребта та суглобів ім. проф. М. І. Ситенка НАМН України», Харків

First Ukrainian experience using noninvasive modular expandable endoprosthesis in patients with malignant bone tumors. Introduction. The article focused on the surgical treatment of patients with malignant bone tumors by expandable endoprosthesis. Purpose. To present stage of development and the main features using of expandable endoprostheses in malignant bone tumors surgery in patients with incomplete skeletal growth. Materials and methods. Data of 6 children with bone defects of distal femur (5) and proximal tibia (1) following treatment of malignant bone tumors which were implanted noninvasive expandable endoprosthesis. Results. The analysis of the evolution of the expandable endoprosthesis was presented; advantages and disadvantages of modern systems for tumor arthroplasty in children were present also. The experience of using MUTARS Xpand system was presented on clinical examples in patients with malignant bone tumors with incomplete skeletal growth. Conclusion. Direction tumor expandable prosthesis designs is still evolving, but it is the best method to prevent limbs discrepancy and to achieve excellent functional results in childhood patients with malignant tumors of long bones. Keywords: noninvasive expandable prosthesis, tumors, long bones, children

Стаття посвящена вопросам хирургического лечения пациентов со злокачественными опухолями длинных костей с использованием для замещения пострезекционных дефектов удлиняющихся эндопротезов. Цель: представить этапы развития и возможности применения удлиняющихся эндопротезов в хирургии злокачественных опухолей костей конечностей у пациентов с незаконченным ростом скелета. Материал и методы: данные о 6 детях со злокачественными опухолями длинных костей (дистального отдела бедренной (5) и проксимального большеберцовой (1)) с пострезекционными дефектами, которые замещены удлиняющимися неинвазивно эндопротезами. На основе проведенного анализа эволюции удлиняющихся эндопротезов и собственного опыта применения системы «MUTARS Xpand» у пациентов со злокачественными опухолями костей с незаконченным ростом скелета сделан вывод, что использование указанных имплантатов является оптимальным методом достижения одинаковой длины конечностей и отличного функционального результата в комплексном лечении этой категории больных. Однако поиск новых конструктивных решений в создании эндопротезов и оптимальных методов реконструктивных органосохраняющих вмешательств продолжается. Ключевые слова: удлиняющийся неинвазивно эндопротез, опухоли, длинные кости, дети.

Ключові слова: подовжувані неінвазивно ендопротези, пухлини, довгі кістки, діти

Вступ

Лікування хворих на злоякісні пухлини кісток сьогодні є надзвичайно складною проблемою, особливо у пацієнтів, які ростуть, для отримання позитивних онкологічних і функціональних результатів. Найчастіше в дитячому віці трапляються остеоген-

на саркома та саркома Юінга. Ці нозології виявлені в 45 % пацієнтів молодших за 16 років та в 17 % молодших за 12 років [1, 5]. Завдяки прогресивному розвитку поліхіміотерапії та вдосконаленню хірургічних методик лікування за останні 30 років 5-річна виживаність цієї категорії пацієнтів зросла

від 10 до 70 % [2, 6]. Злоякісні кісткові пухлини в дітей зазвичай локалізуються в метафізарних зонах довгих кісток, і під час видалення патологічного вогнища хірург вимушений видаляти і зону росту кістки та заміщувати дефект ендопротезом. Таким чином, виконуючи органозберігаючі хірургічні втручання з приводу злоякісних пухлин у пацієнтів із незакінченим ростом скелета, лікар має вирішити низку питань, серед яких найбільш суттєвими є необхідність підтримування однакової довжини кінцівок після операції, забезпечення високих вимог до функціональних результатів у молодих пацієнтів, тривалість термінів виживаності імплантату, зменшення складності та інвазивності процедури подовження ендопротеза [3, 5].

Заміщення дефектів кісток у пацієнтів із незакінченим ростом є надзвичайно складною проблемою. Дітей віком 10–12 років часто лікують як дорослих. При цьому використовують модульні ендопротези малих розмірів, інколи виконують комбінацію із контралатеральним епіфізіодезом для вирівнювання довжини кінцівок у процесі росту. У пацієнтів віком до 6 років головним методом лікування злоякісних пухлин кісток ще є ампутація через високу складність виконання резекції пухлини абластично. У віці від 6 до 12 років проведення реконструктивних втручань можливе, проте збільшення з часом різниці в довжині кінцівок призводить до значного зниження функціональних результатів лікування в період росту дитини [9–11].

Мета роботи: представити етапи розвитку та основні можливості використання ендопротезів, що подовжуються неінвазивно, в хірургії злоякісних пухлин кісток кінцівок у пацієнтів із незакінченим скелетним ростом.

Розвиток технологій подовження ендопротезів. У процесі еволюції механізми ендопротезів, здатних подовжуватися, поділяють на декілька поколінь. Першим поколінням ендопротезів, які з'явилися в кінці 70-х років ХХ ст., можна вважати імплантати, під час використання яких для видовження кінцівки проводили повноцінне хірургічне втручання із заміною модулів ендопротеза на аналогічні, але більшої довжини. У 1976 році вперше застосували імплантат, в якому видовження модуля здійснювалося за допомогою простого черв'ячного механізму. Проте безпека проведення одночасного видовження сегмента кінцівки потребувала нових способів подовження, адже на стегні максимальне одночасне подовження без отримання будь-яких ускладнень складає до 3 см, а на гомілці — 1–2 см. Крім того, кожна наступна операція значно підвищує ризик виникнення інфекційного ускладнення [9].

Розсувні ендопротези другого покоління характеризувалися мінімально інвазивним способом видовження. Уперше їх представили у 1987 році під назвою «Growing Kotz prosthesis», а подібні конструкції активно застосовували протягом 1990-х років [9, 16]. Механізм дії полягав у телескопічному видовженні модуля ендопротеза за допомогою черв'ячного механізму, який приводили в рух спеціальним ключем та підводили до тіла ендопротеза через невеликий розтин шкіри. Після використання розсувного потенціалу модуля ендопротеза та повної компенсації довжини кінцівки можна було провести ревізійне втручання із заміною на модуль від «дорослого» ендопротеза. Сьогодні ще використовують імплантати другого покоління — індивідуальні ендопротези компанії ProSpon (Чехія). В цих ендопротезах подовження здійснюється за допомогою малоінвазивного хірургічного втручання. Перевагами цього покоління імплантатів є відносна дешевизна, можливість проведення пацієнту магнітно-резонансної томографії. Серед їх недоліків — необхідність виконання хворому для кожної маніпуляції подовження численних анестезій, хірургічних доступів до ендопротеза, ризик виникнення інфекційних ускладнень [9].

Третє покоління розсувних ендопротезів представлено системами, для подовження яких не потрібно виконувати хірургічні втручання, тобто процедура подовження повністю неінвазивна. Ці системи широко почали застосовуватися з 2000 року. Одним із перших розсувних ендопротезів з неінвазивним механізмом була система «Phenix» (Phenix Medical, Франція). Ендопротез видовжувався через систему з двох титанових трубок, між якими знаходилася попередньо стиснута пружина, і все це було розташовано всередині полімерного циліндра. У випадках необхідності видовження за допомогою зовнішніх пристроїв створювали магнітне поле, в якому розміщували кінцівку з імплантатом, і під дією магнітного поля пружина розправлялася. Останньою модифікацією цього принципу подовження є система «Repiphysis» (Wright Medical Technology, США) (рис. 1). Елонгацію проводять зі швидкістю від 2 до 5 мм за 20 с. Максимальне подовження становить 35, 60, 85 та 110 мм. Серійно доступні лише моделі для заміщення кісток, які формують колінний суглоб [4, 7]. Проте повністю позбутись ревізійних хірургічних втручань для подовження з використанням цієї системи не вдалось через численні механічні ускладнення [7, 8, 12, 15].

У наступному механізмі неінвазивного видовження ендопротеза використано аналогічний принцип елонгації — за допомогою дії магнітного

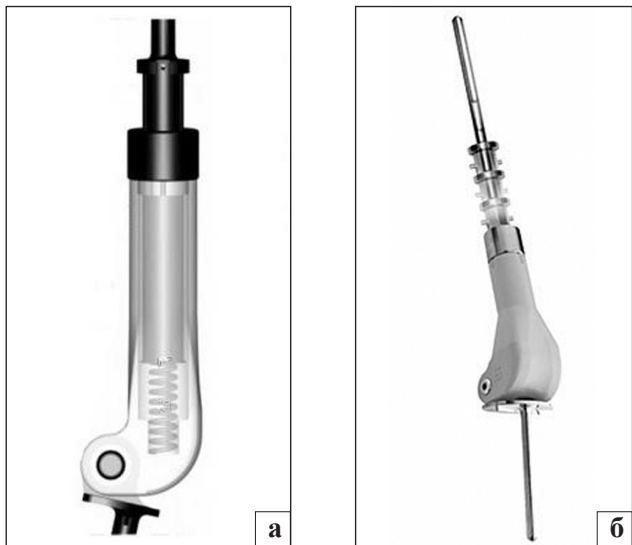


Рис. 1. Принципова схема подовжуваного модуля (а) та зовнішній вид (б) модульного ендопротеза дистального відділу стегнової кістки системи «Repiphysis» (WMT, США)

поля, проте нова концепція полягала в наявності електромагнітної котушки всередині модуля ендопротеза. Під дією магнітного поля в котушці створювався електричний струм, який приводить у рух мотор подовжуваного механізму (рис. 2). Уперше цей принцип використали в системах модульних ендопротезів «Stanmore» (Stanmore Implants, Великобританія). Система «JST» (Juvenile tumour system) виробництва компанії «Stanmore Implants» (Великобританія) побудована у вигляді телескопічної трубки, яка неінвазивно розсувається під дією зовнішнього магнітного поля. Швидкість дистракції становить 0,23 мм/хв. Потенціал елонгації становить 50, 70 та 90 мм. За необхідності довжину імплантату можна зменшити. Доступними є ендопротези для заміщення дефектів проксимальної та дистальної частин стегнової та проксимальної частини великогомілкової кісток [4, 14]. Також цей самий принцип подовження використовується в ендопротезах MUTARS Xpand (Implantcast, Німеччина). За допомогою цієї системи (рис. 3) проводять неінвазивне видовження модуля ендопротеза для дистального відділу стегна, проксимального відділу гомілки та тотального ендопротеза стегнової кістки на сумарну величину в 50, 75 та 100 мм [4]. Відповідно перевагами є відсутність хірургічних втручань, безболісна процедура видовження; можливість виконання видовження в амбулаторних умовах завдяки портативності генератора магнітного поля; відсутній ризик інфекційних ускладнень. Проте і в таких системах існують певні недоліки, зокрема висока ціна комплексу імплантатів, неможливе проведення пацієнту МРТ, складність ревізійних

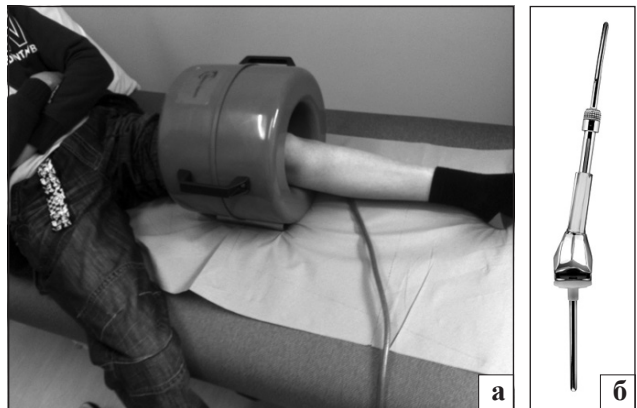

Рис. 2. Фото пацієнта під час сеансу неінвазивного подовження за допомогою зовнішньої магнітної котушки (а) та вид (б) модульного ендопротеза дистального відділу стегнової кістки системи «Stanmore JST» (Stanmore, Великобританія)

втручань (неможливість часткової заміни модулів ендопротеза) [14].

Попереднє покоління модульних ендопротезів, які «ростуть», подовжувалися завдяки компонентам ендопротеза, зміщуючи співвідношення довжин ендопротеза та материнської кістки в сторону першого, що неминуче призводило до створення несприятливих біомеханічних умов функціонування системи «ендопротез – кістка». Абсолютно новим видом подовжуваних ендопротезів стали імплантати MUTARS BioXpand (Implantcast, Німеччина), які були представлені в 2005 році. Видовження сегмента кінцівки в цій системі здійснюється за допомогою дистракційного остеогенезу, відкритого Ілізаровим, та принципу Білскунова. У моделі використовують подовжувальну частину, яка розташована в інтрамедулярній нішці ендопротеза. Під час розсунення елементів ніжки ендопротеза в зоні попередньо проведеної остеотомії формується дистракційний регенерат, завдяки чому відбувається видовження сегмента кінцівки без збільшення довжини ендопротеза (рис. 4). Система розроблена для проксимального та дистального відділів стегнової кістки і проксимального відділу великогомілкової. Суглобові компоненти цих ендопротезів не відрізняються за специфікаціями від решти компонентів системи MUTARS, тому після закінчення видовження можливе виконання ревізійного ендопротезування компонентами «дорослого» типу [13].

Більшість компаній-виробників сучасних систем ендопротезів нарівні з серійним виробництвом пропонують на замовлення імплантати індивідуального виготовлення для заміщення післярезекційних дефектів будь-яких локалізацій нижньої та верхньої кінцівок. Сьогодні в Україні із наведених систем

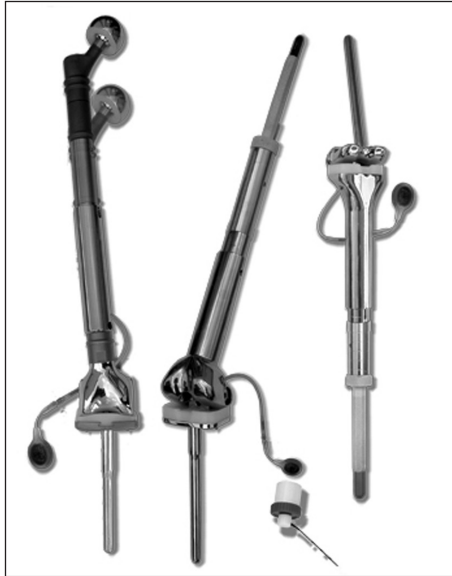

Рис. 3. Зовнішній вид модульних ендопротезів системи MUTARS Xprand (Implantcast)

ендопротезів, які подовжуються, зареєстровані тільки протези MUTARS Xprand та BioXprand (Implantcast, Німеччина).

Матеріал та методи

За період 2011–2014 рр. в Інституті ім. проф. М. І. Ситенка проведено імплантацію 6 ендопротезів, що подовжуються неінвазивним способом, у пацієнтів дитячого віку із дефектами кісток колінного суглоба внаслідок лікування злоякісних пухлин кісток. У 5 пацієнтів виконано заміщення післярезекційного дефекту дистального відділу стегнової кістки, у 1 — проксимального відділу великогомілкової.

Результати

Клінічний приклад

Пацієнт Д., 14 років (історія хвороби № 83100), звернувся в клініку ППХС зі скаргами на відсутню опороздатність, деформацію та вкорочення лівої нижньої кінцівки. Із анамнезу відомо, що за 2,5 роки до звернення в ППХС пацієнта лікували в Національному інституті раку (м. Київ) з приводу остеогенної саркоми дистального відділу лівої стегнової кістки (рис. 5). Проводили комбіноване лікування (поліхіміотерапію, хірургічне втручання з видалення пухлини та встановлення пухлинного ендопротеза вітчизняного виробництва). Через 3 міс. через розвиток інфекційного ускладнення ендопротез видалили та імплантували металевцементний спейсер (рис. 6). Під час госпіталізації в клініку ППХС встановлений діагноз: остеогенна саркома дистального відділу лівої стегнової кістки

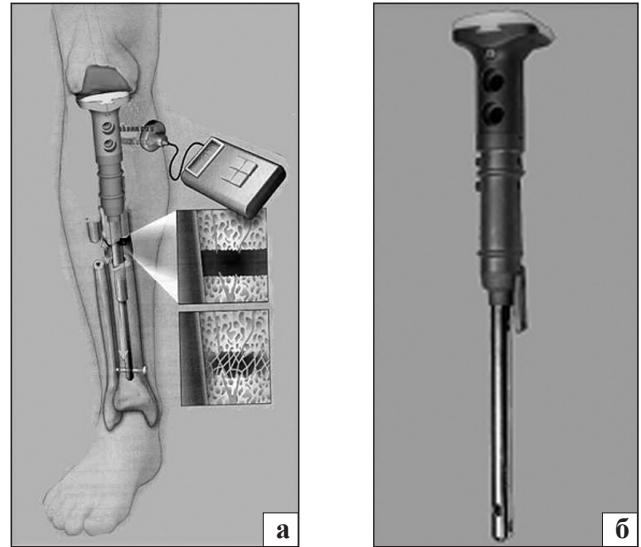


Рис. 4. Схематичне зображення неінвазивного подовження (а) та зовнішній вид (б) модульних ендопротезів системи MUTARS BioXprand (Implantcast)

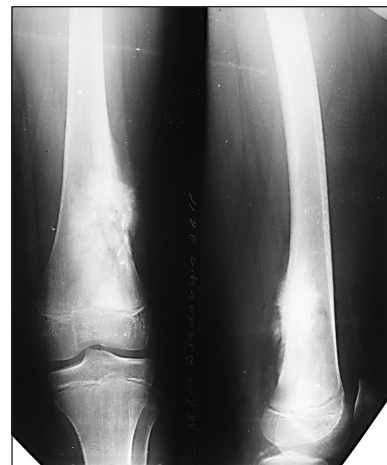

Рис. 5. Рентгенограми нижньої третини лівого стегна та ділянки колінного суглоба пацієнта Д., 11 р., до хірургічного втручання. Діагноз: остеогенна саркома нижньої третини лівої стегнової кістки

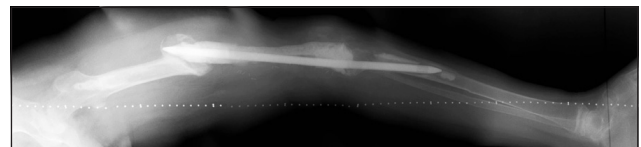


Рис. 6. Рентгенограма лівої нижньої кінцівки пацієнта Д., 14 р. Післярезекційний дефект нижньої третини лівої стегнової кістки після видалення ендопротеза та заміщення металевцементним спейсером

$T_2N_0M_0$, II ст., III кл. гр., стан після комбінованого лікування, післярезекційний дефект дистальної половини лівої стегнової кістки, який заміщений металоцементним спейсером. Після підготовки до хірургічного втручання тривалість клініко-лабораторної ремісії запального процесу у хворого

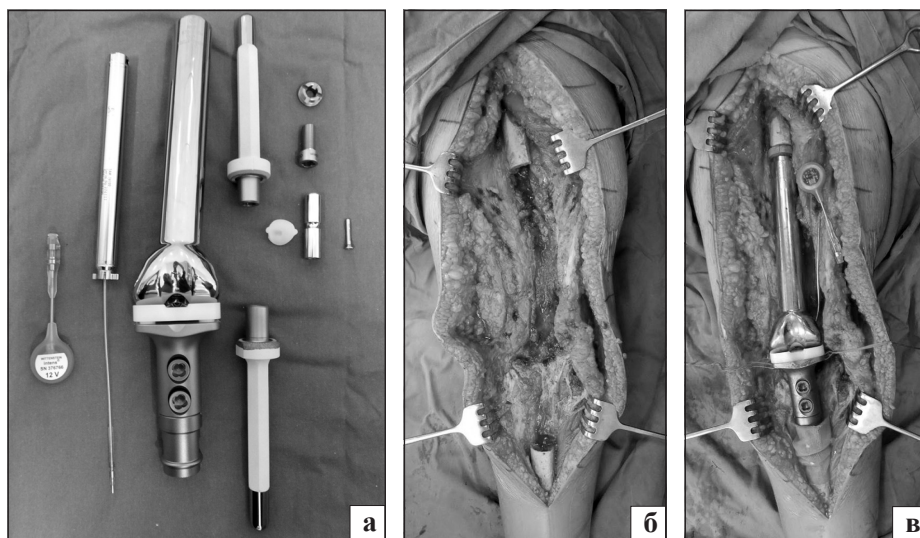


Рис. 7. Загальний вигляд набору компонентів ендопротеза MUTARS Xrand Distal Femur (а), операційна рана після видалення спейсера (дефект нижньої половини стегнової та верхньої третини великогомілкової кісток) (б), операційна рана після імплантації ендопротеза, білою стрілкою вказаний датчик, який імплантують в підшкірну клітковину для неінвазивної перкутанної стимуляції подовження ендопротеза (в)

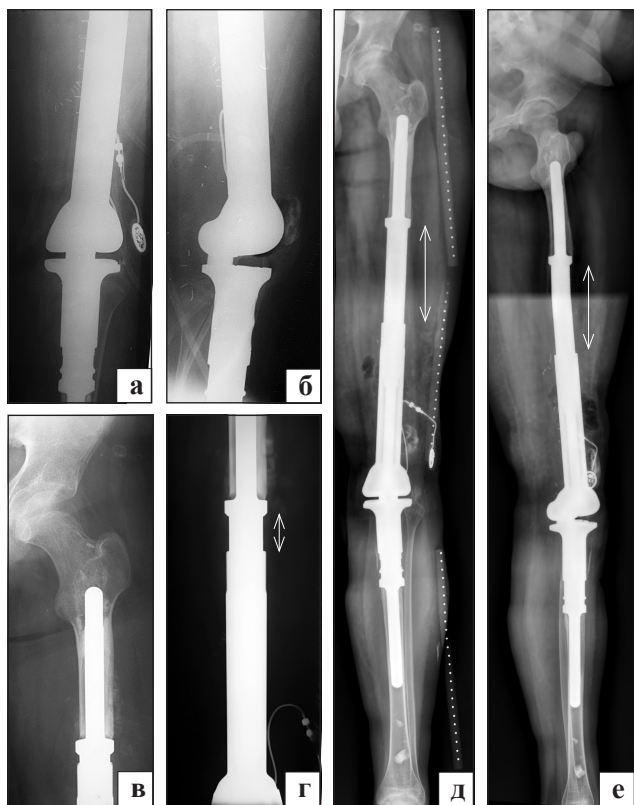

Рис. 8. Рентгенограми нижньої третини лівого стегна, ділянки колінного суглоба (а, б) та проксимального відділу стегна (в) пацієнта Д., 14 р. після ревізійного ендопротезування нижньої половини лівої стегнової кістки модульним ендопротезом MUTARS Xrand, що «росте» (стрілками вказана зона ендопротеза, який росте)

становила 9 міс., укорочення лівої нижньої кінцівки — 9 см. Враховуючи встановлений діагноз, пацієнту виконали хірургічне втручання: видалення металоцементного спейсера, ревізійне ендопротезування дистальної половини лівої стегнової кістки модульним розсувним ендопротезом MUTARS Xrand (рис. 7, 8). Розроблювати рухи у лівому ко-

лінному суглобі почали на 4-у добу після операції, а дистракцію — через 2 тижні. У середньому величина дистракції складала 1 см на місяць. Кожен наступний етап видовження ендопротеза проводили після повноцінної розробки рухів у колінному суглобі. Термін спостереження пацієнта після хірургічного лікування складає 16 міс. Сумарна величина видовження ендопротеза становить 10 см та обумовлена як ростом пацієнта, так і дистракцією. Місцевих рецидивів та віддалених метастазів не виявлено. Обидві нижні кінцівки однакової довжини. Функція лівого колінного суглоба відновлена в повному обсязі. Пацієнт ходить без додаткової опори.

Висновок

Модульні ендопротези, які подовжуються, використовують сьогодні з метою отримати однакову довжину кінцівок у хворих дитячого віку зі злоякісними пухлинами довгих кісток. Вони забезпечують відмінний функціональний результат до досягнення зрілості скелета. Проте фахівці продовжують працювати над вдосконаленням конструкцій ендопротезів. Зважаючи на складність хірургічних втручань, велику вартість подібних моделей ендопротезів і головну мету лікування цієї категорії пацієнтів — повноцінне видалення пухлини та запобігання подальшого її розвитку, альтернативні методи реконструктивних органозберігаючих втручань та ампутації повинні враховуватися під час розроблення лікувальної тактики.

Список літератури

1. Вирва О. Є. Діагностика і лікування злоякісних пухлин кісток у дітей / О. Є. Вирва, С. Д. Шевченко, В. В. Баєв // Ортопедия, травматология и протезирование. — 2005. — № 3. — С. 15–20.
2. Вирва О. Е. Комплексное лечение первичных злокачественных опухолей длинных костей / О. Е. Вирва,

- О. С. Дудниченко, В. В. Бурлака // Ортопедія, травматологія і протезування. — 2006. — № 1. — С. 65–71.
3. Вирва О. Є. Модульне індивідуальне ендопротезування в лікуванні злоякісних пухлин довгих кісток: дис. ... д-ра мед. наук: 14.01.21 / О. Є. Вирва. — Харків, 2013. — 336 с.
 4. Bächli M. A. Comparison of tumourprosthetic musculoskeletal designs in oncology: Master's thesis to obtain the academic degree Master of Medicine / M. Bächli. — Zurich, 2011. — 37 p.
 5. Early results of a non-invasive extendible prosthesis for limb-salvage surgery in children with bone tumours / N. Hwang, R. J. Grimer, S. R. Carter [et al.] // *J. Bone Joint Surg.* — 2012. — Vol. 94-B (2). — P. 265–269.
 6. From amputation to limb salvage reconstruction: evolution and role of the endoprosthesis in musculoskeletal oncology / J. S. Hwang, A. D. Mehta, R. S. Yoon, K. S. Beebe // *J. Orthop. Traumatol.* — 2013 22 Sep. — [Epub ahead of print].
 7. Haynes K. Repiphysis prosthesis for limb preservation in pediatric patients with bone cancer: a literature review / K. Haynes, C. Tyner, P. D. William // *Orthop Nurs.* — 2013. — Vol. 32 (2). — P. 81–86.
 8. Maheshwari A. V. Modes of failure of custom expandable rephysis prostheses: a report of three cases / A. V. Maheshwari, P. F. Bergin, R. M. Henshaw // *J. Bone Joint Surg.* — 2011. — Vol. 93-A (13). — P. 1–7.
 9. Mavrogenis A. F. Expandable prostheses for the leg in children / A. F. Mavrogenis, P. J. Papagelopoulos // *Orthopedics.* — 2012. — Vol. 35 (5). — P. 173–175.
 10. Neel M. D. Modular endoprostheses for children with malignant bone tumors / M. D. Neel, G. D. Letson // *Cancer Control.* — 2001. — Vol. 8 (4). — P. 344–348.
 11. Nystrom L. M. Expanding endoprosthesis for pediatric musculoskeletal malignancy: current concepts and results / L. M. Nystrom, J. A. Morcuende // *Iowa Orthop. J.* — 2010. — Vol. 30. — P. 141–149.
 12. Outcome of expandable prostheses in children / P. Ruggieri, A. F. Mavrogenis, E. Pala [et al.] // *J. Pediatr. Orthop.* — 2013. — Vol. 33 (3). — P. 244–253.
 13. The bioexpandable prosthesis: a new perspective after resection of malignant bone tumors in children / R. Baumgart, S. Hinterwimmer, M. Krammer [et al.] // *J. Pediatr. Hematol. Oncol.* — 2005. — Vol. 27 (8). — P. 452–455.
 14. The medium-term results of the Stanmore non-invasive extendible endoprosthesis in the treatment of paediatric bone tumours / N. E. Picardo, G. W. Blunn, A. S. Shekkeris [et al.] // *J. Bone Joint Surg.* — 2012. — Vol. 94-B. — P. 425–430.
 15. Wilkins R. M. The Phenix expandable prosthesis: early American experience / R. M. Wilkins, A. Soubeiran // *Clin. Orthop. Relat. Res.* — 2001. — Vol. 382. — P. 51–58.
 16. Schiller C. Extendable tumour endoprostheses for the leg in children / C. Schiller, R. Windhager, E. J. Fellingner // *J. Bone Joint Surg.* — 1995. — Vol. 77-B. — P. 608–614.

Стаття надійшла до редакції 28.03.2014

FIRST UKRAINIAN EXPERIENCE USING NONINVASIVE EXPANDABLE MODULAR ENDOPROSTHESIS FOR THE TREATMENT OF PATIENTS WITH MALIGNANT TUMORS OF LONG BONES

O. E. Vyrva, R. V. Malyk

SI «Sytenko Institute of Spine and Joint Pathology National Academy of Medical Science of Ukraine», Kharkiv