

УДК 616.728.2-089.843(091)(045)

DOI: <http://dx.doi.org/10.15674/0030-59872021485-95>

Тотальне реверсивне ендопротезування плечового суглоба. Історія та перспективи розвитку

М. О. Корж¹, В. Б. Макаров², О. О. Підгайська¹, О. В. Танькут¹

¹ ДУ «Інститут патології хребта та суглобів ім. проф. М. І. Ситенка НАМН України», Харків

² КНП «Міська клінічна лікарня № 16» ДМР, Дніпро. Україна

In elderly patients with a low bone mineral density primary endoprosthesis shoulder joint is one of the methods of surgical treatment. Goal. Perform a historical review of the development of reverse shoulder arthroplasty (RSA) with analysis of biomechanical features of existing implants, their advantages and disadvantages to identify possible areas for further ways of improvement. Methods. Search for scientific information was performed in electronic databases PubMed, ScienceDirect, Google Scholar with a search depth of 30 years. There were selected 68 sources. Results. Unsatisfactory results after shoulder hemiarthroplasty caused in patients with severe damage to the rotator cuff and multifragmental fractures of the proximal humerus using RSA. Endoprosthesis design C. Neer replaced the implants of P. Grammont design, built on the principles: spherical glenoid component, concave support part on the humerus, the center of rotation at the level or medially of the scapular neck, proximal humerus fractures is displaced medially and distally. Medialization of the center of rotation is an unfavorable factor that leads to loss of tension of the deltoid muscle. To eliminate this disadvantages, lateralized hemispheres have been developed, with the help of which stability is achieved, the formation of a defect of the lower edge of the scapular neck is prevented. Their size affects on the volume of movements: the smallest diameters should be used for prevention of soft tissue strain. Note that the use of RSA with a lateralized center of rotation and varus shoulder component brings biomechanics closer shoulder joint to normal anatomical features. Conclusions. The main directions of RSA improvement: conducting biomechanical research to evaluate structures endoprostheses in order to choose the optimal design; introduction of modern additive technologies that will allow to obtain porous components with increased osteointegrative properties; reduce the weight of the hemisphere; improving friction pairs. Key words. Proximal humerus fractures, reverse shoulder arthroplasty.

У пацієнтів похилого та старечого віку на фоні зниження мінеральної щільності кістки первинне ендопротезування плечового суглоба є одним із методів хірургічного лікування. Мета. Провести історичний огляд розвитку реверсивного ендопротезування (RSA) плечового суглоба з аналізом біомеханічних особливостей наявних імплантатів, їхніх переваг і недоліків для визначення можливих напрямів подальшого вдосконалення конструкції. Методи. Пошук наукової інформації проведений в електронних базах PubMed, ScienceDirect, Google Scholar із глибиною пошуку 30 років. Відібрано 68 джерел. Результати. Незадовільні результати після геміартропластики плечового суглоба обумовили в пацієнтів із важкими ушкодженнями обертальної манжети й багатofрагментарними переломами проксимального відділу плечової кістки (ПВПК) використання RSA. Ендопротези дизайну С. Неєр змінили імплантати конструкції Р. Граммонт, побудовані за принципами: сферичний гленоїдальний компонент, увігнута опорна частина на плечовій кістці, центр ротації на рівні або медіальніше шийки лопатки, ПВПК зміщений медіально та дистальніше. Медіалізація центра обертання є несприятливим чинником, що призводить до втрати напруження дельтоподібного м'яза. Задля усунення цього недоліку розроблено латералізовані гемісфери, за допомогою яких досягається стабільність, попереджується утворення дефекту нижнього краю шийки лопатки. Їхній розмір впливає на обсяг рухів: найменші діаметри слід використовувати для попередження перенапруження м'яких тканин. Зауважимо, що застосування RSA з латералізованим центром обертання та варусним плечовим компонентом наближає біомеханіку плечового суглоба до нормальних анатомічних особливостей. Висновки. Основні напрями вдосконалення RSA: проведення біомеханічних досліджень для оцінювання конструкцій ендопротезів із метою вибору оптимального дизайну; впровадження сучасних адитивних технологій, які дозволять одержати пористі компоненти з підвищеними остеointегративними властивостями; зменшити вагу гемісфери; вдосконалення пари тертя.

Ключові слова. Переломи проксимального відділу плечової кістки, ендопротезування плеча

Вступ

Переломи проксимального відділу плечової кістки становлять (ППВПК) 5–6 % від усіх переломів довгих кісток скелета, їх виявляють у третини пацієнтів старших за 65 років, найчастіше — у жінок (70 %) [1, 2]. У молодих осіб ППВПК виникають, зазвичай, унаслідок високоенергетичних травм [3, 4]. У пацієнтів старших за 50–55 років ППВПК, які діагностують за низькоенергетичних механізмів травми, є ознакою остеопорозу. Консервативне лікування є найчастішим методом для більшості пацієнтів (67–85 %) із ППВПК [1–11]. Показаннями до хірургічного втручання ППВПК у постраждалих старшої вікової групи вважають нестабільні три- та чотирифрагментарні переломи. Вибір хірургічної методики залежить від функції кінцівки до травми, супутніх захворювань, рівня кваліфікації хірурга. Удосконалення техніки відкритої репозиції й імплантатів для внутрішньої фіксації (ORIF) призвело до поширення цієї методики [12]. Використання накісткових пластин типу PHILOS та інтрамедулярних стрижнів для остеосинтезу ППВПК у молодих пацієнтів із переломами типу А та В за класифікацією AO/ASIF та гарною якістю кістки дозволяють отримати позитивні результати хірургічного лікування у більшості випадків [13]. У хворих похилого та старечого віку на фоні зниження мінеральної щільності кістки ORIF не забезпечує адекватної фіксації та призводить до негативних результатів [14]. Альтернативним методом хірургічного втручання є первинне ендпротезування плечового суглоба, що зменшує період дезадаптації після травми, больовий синдром уже в перші тижні після операції та поліпшує якість життя.

Мета роботи – провести історичний огляд розвитку реверсивного ендпротезування плечового суглоба з аналізом біомеханічних особливостей наявних імплантатів, їхніх переваг і недоліків для визначення можливих напрямів подальшого вдосконалення конструкцій.

Матеріал і методи

Пошук наукової інформації проведений в електронних базах PubMed, ScienceDirect, Google Scholar із глибиною пошуку 30 років.

Результати та їх обговорення

Із моменту проведення першої артропластики плечового суглоба Жюлем Емілем Пеаном у 1893 році із приводу туберкульозу (за [15]) удосконалення конструкції та техніки ендпротезу-

вання плечового суглоба пройшло декілька етапів. Наприклад, запропоновану Dr. Charles Neer у 1955 році геміартропластику плечового суглоба [16] як операцію відчаю в разі аваскулярного некрозу головки плечової кістки за багатофрагментарних ППВПК через незадовільні результати натеper практично не застосовують [17–18]. Зазначають, що статистично значущої різниці між результатами консервативного лікування багатофрагментарних ППВПК і геміартропластики немає [19]. Незадовільні результати після останньої призвели до створення тотальних ендпротезів плечового суглоба. Глибоке вивчення біомеханіки плечового суглоба, упровадження нових матеріалів, удосконалення техніки хірургічного втручання для імплантації тотальних анатомічних ендпротезів плечового суглоба (TSA) дозволили отримати значно більше позитивних результатів у віддаленому періоді порівняно з результатами геміартропластики [19, 20]. Водночас, унаслідок негативних результатів TSA у пацієнтів із важкими ушкодженнями обертальної манжети та багатофрагментарними ППВПК почало поступово розвиватися тотальне реверсивне ендпротезування плечового суглоба (RSA), що базується на іншій біомеханічній концепції [20]. TSA історично вважали ідеальним методом лікування III стадії остеоартриту плечового суглоба, але нині деякі хірурги віддають перевагу RSA в осіб похилого та старечого віку з первинним остеоартритом плечового суглоба й нешкодженою обертальною манжетою через можливість післяопераційного (вторинного) її розриву [21]. Для визначення оптимального імплантата в пацієнтів похилого віку з первинним остеоартритом необхідні подальші дослідження та триваліші спостереження. Є думка, що оптимальними показаннями для виконання RSA є багатофрагментарний перелом на фоні остеопорозу та неоперабельне ушкодження обертальної манжети плеча в разі остеоартрозу плечового суглоба [22].

Загалом тотальне реверсивне ендпротезування плечового суглоба розвивається протягом останніх 50 років. Спочатку RSA використовували як рішення в разі ушкодження обертальної манжети плеча. Перші ендпротези, створені Dr. Charles Neer, зазнали невдачі (рис. 1, а, в). Революційні принципи в стратегії дизайну ендпротезів упроваджені Dr. Paul Grammont у 1985 році: сферична гленоїдальна частина, увігнута опорна частина на плечовій кістці, центр ротатії на рівні або медіальніше шийки лопатки, а проксимальний відділ плечової кістки має бути зміщений

медіально та дистальніше. Незважаючи на створення новітніх ендопротезів, принципи RSA Dr. Paul Grammont і сьогодні визначають розвиток імплантатів і хірургічну техніку [15]. У листопаді 2003 року Управління санітарного нагляду за якістю харчових продуктів і медикаментів США (FDA) схвалило використання RSA. Відповідно, у 2003–2004 роках почала зростати кількість операцій RSA в країні та збільшується щорічно [23]. Із підвищенням кількості хірургічних утручань із використанням RSA зростає й кількість повідомлень і доказів на підтримку його застосування за умов ППВПК [24–27]. Постійні проблеми, невдачі й абсолютно непередбачувані результати в разі консервативного лікування, ORIF та геміартропластики за ППВПК, особливо в людей похилого віку, призвели до значного збільшення використання RSA, головним чином через незалежність від стану м'язів обертальної манжети.

Низьку конструктивних особливостей, які раніше розглядали доцільними, у сучасних моделях реверсивних ендопротезів уже не застосовують. Наприклад, спроби відтворити в ендопротезі анатомічний центр ротації спричинили ранні незадовільні результати через зростання контактних напружень, а також напружень у гленоїдальній западині та дестабілізації базової опори. Відсутність позитивних результатів застосування ендопротезів серії MARK, розроблених Dr. Charles Neer, призвело до відмови від їхнього використання (рис. 1) [28].

Подальші розробки з метою поліпшення конструкції та стабільності фіксації гленоїдального компонента реверсивного ендопротеза привели до створення ендопротеза Кесселя, в якому використаний один великий центральний гленоїдальний гвинт для базової опори, а ніжка виготовлена з поліетилену [30]. У 23 пацієнтів, яким встановили такі імплантати та які перебували під наглядом не менше ніж 5 років, спостерігали рент-

генологічно прозорі лінії навколо компонентів гленоїда, а в 6 особам виконано повторні операції до 3 років спостереження [31]. Надалі дизайн RSA був покращений Бейлі та Вокером (рис. 2): гленоїдальний гвинт покрили гідроксилапатитом, а центр обертання перемістили медіально та дистально, плечову поліетиленову ніжку замінили на металеву з поліетиленовим вкладишем [31].

Реверсивний ендопротез плечового суглоба Liverpool (1969) схожий на конструкцію перевернутого імплантата кульшового суглоба, гленоїдальний компонент і ніжка були цементовані в лопатці, а поліетиленова чашка — в проксимальному відділі плечової кістки [32]. У 1973 р. Y. Gerard і співавт. [33] опублікували результати 6 імплантацій реверсивних тотальних ендопротезів плечового суглоба (рис. 3, а) із металевою гленоїдальною пластиною, закріпленою 2 гвинтами в лопатці та з отвором у центрі для загвинчування металевої сфери 20 мм у пластину. Плечовий компонент являв собою поліетиленову напівсферичну чашку, закріплену на металевій ніжці. У всіх пацієнтів досягнуто стабільність плечового суглоба та зменшення больового синдрому. Проте активні рухи не збільшилися, оскільки конструкція протеза не компенсувала функцію обертальної манжети.

Ідея реверсивного ендопротеза J. M. Fenlin (рис. 3, б) полягала в створенні двофрагментового лопаткового компонента, який міг би заповнити два продовження губчастої порожнини, що виходять за межі суглобового склепіння. Одне з цих подовжень йде нерівномірно до дзьобоподібного відростка, інше — вниз уздовж ребра лопатки. Його лопатковий якір був зацементований в лопатку, як і в попередніх моделях RSA [34]. Для вирішення проблеми фіксації гленоїдального компонента в лопатці B. Reeves і співавт. [35] запропонували нову конструкцію з відтворенням нормального анатомічного центра (рис. 3, в).




Рис. 1. Реверсивні ендопротези: а) Mark I (за [29]); б) MARK II; (за [28]); в) Mark III (за [15])

Цей ендопротез продемонстрував вищу міцність на виривання, ніж інші конструкції під час тестування *in vitro*, але його використання також не призвело до успіху.

У 1985 році Dr. Paul Grammont і співавт. [36] опублікували перші результати ендопротезування реверсивним ендопротезом плечового суглоба авторського дизайну. Відмінною рисою цього імплантата є медіалізація центра ротації, що дало змогу знизити розсікальні та зрізувальні напруження навколо гленоїдальної сфери та базової пластини та, відповідно, поліпшити виживаність ендопротеза [37]. Dr. Paul Grammont висловив припущення, що зміщення центра ротації в дистальному напрямку необхідно для покращення функції дельтоподібного м'яза за рахунок його натягнення та підвищення тону. Ця концепція залишається «наріжним каменем» у створенні більшості реверсивних ендопротезів плечового суглоба й натепер. Незважаючи на те, що медіалізація центра ротації є одним з основних принципів у розробленні реверсивних ендопротезів плечового суглоба, у разі їхнього встановлення розвивається дефект нижнього краю шийки лопатки, що може призвести до нестабільності гленоїдального компонента імплантата. На під-



Рис. 2. Реверсивний ендопротез Бейлі-Уокера (Stanmore Implants, Элстри, Великобританія) (за [31])

ставі багатоцентрового дослідження [38] зі залученням 80 пацієнтів, яким встановили реверсивний ендопротез плечового суглоба Grammont Delta, у 96 % випадків зафіксовано мінімальні болі або їхню відсутність на фоні доброго відновлення функції. Нестабільність гленоїдального компонента виникла у 5 пацієнтів, порушення з'єднання гемісфери та базової пластини — у 7, розвиток вирізки на шийці лопатки — 49, глибока інфекція — 1. Середній термін спостереження становив 44 міс. Автори дійшли висновку, що вдосконалення конструкції RSA дозволить скоротити кількість ускладнень.

У подальшому медіалізацію центра обертання розглядали як несприятливий фактор, що призводить до втрати напруження дельтоподібного м'яза внаслідок порушення нормального обертання довкола великого горбка. Водночас, конструктивні особливості вдосконалених ендопротезів типу Grammont дозволяють покращити функцію цього м'яза лише за рахунок зміщення в дистальному напрямку центра ротації. Проте надмірне зміщення в дистальному напрямку теж є несприятливим чинником для відновлення функції, оскільки потенціально може спричинювати перерозтягнення плівкового нервового сплетення, збільшення «мертвого простору» навколо протеза та, відповідно, підвищити ризик розвитку інфекції [39].

Для позбавлення негативних факторів медіалізації центра обертання RSA розроблено латералізовані гемісфери, що дають змогу досягти й стабільності з покращенням функції, й попередити виникнення дефекту нижнього краю шийки лопатки. Стабільність плечового суглоба забезпечується шляхом зміщення латерального краю великого горбка майже на нормальну анатомічну позицію. Відновлення відстані від великого горбка до суглобової западини лопатки й акроміально-горбковий офсет дозволяє підтримувати напруження обертальної манжети фізіологічно

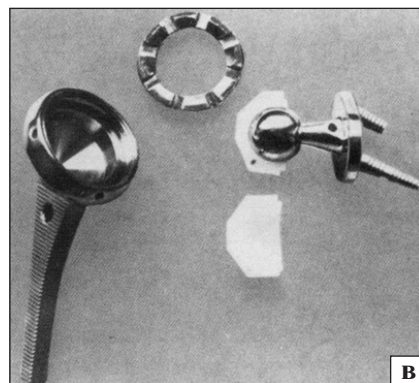
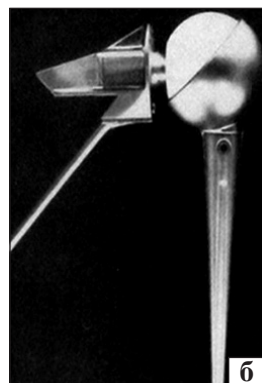


Рис. 3. Реверсивні ендопротези: а) Y. Gerard і співавт. (за [33]); б) J. M. Fenlin (за [34]); в) B. Reeves і співавт. (за [35])

відповідним. У такий спосіб відновлюється ефект компресії дельтоподібного м'яза під час роботи навколо великого горбка. Підвищення стабільності дозволяє використовувати варусні плечові компоненти, що, у свою чергу, зменшує ризик плечелопаткового імпінджменту [40]. Наразі триває дискусія щодо переваг і недоліків медіалізації та латералізації центра обертання. Відомо, що анатомо-функціональні особливості людського плечового суглоба дуже складні та неможливо штучним імплантатом їх ідеально повторити, отже, й очікувати максимального відновлення функції. У результаті біомеханічного дослідження доведено, що варусний плечовий компонент є основним чинником зменшення ймовірності розвитку плечелопаткового імпінджменту [41]. Іншими важливими складовими є позиція базової пластини та латералізація центра ротації. Цю концепцію підтверджено й клінічно, оскільки за умов використання латералізованих ендпротезів із варусним плечовим компонентом частота утворення дефекту по нижньому краю шийки лопатки становить від 0 до 10 %, а в разі встановлення класичних ендпротезів типів Grammont із медіалізацією центра обертання — до 90 %. S. Guitierrez і співавт. [39] біомеханічно обґрунтували збільшення обсягу рухів за умов застосування латералізованої гленосфери. Максимально низьке її розхитування та нахил униз, варусний плечовий компонент — також суттєві чинники, які впливають на функцію. Проте інші автори показали, що використання варусних плечових компонентів із медіалізацією обертального центра є неприйнятним через високу частоту розвитку нестабільності складових ендпротеза. У разі застосування реверсивних імплантатів із латералізованим центром обертання покращується зовнішня ротація, що обумовлено підвищеним натягом збережених м'язів обертальної манжети та збільшенням радіуса обертання до настання кісткового імпінджменту [42].

Найчастішими ускладненнями RSA є: нестабільність базової пластини та компонентів, перелом акроміону, інфекція, нейропатія плечового сплетення. Конструктивні особливості реверсивного ендпротеза значною мірою впливають на ризик розвитку ускладнень. Розхитування та нестабільність базової опори може виникнути внаслідок значних зрізувальних зусиль на межі «кістка – імплантат» або втрати структурної інтеграції між кісткою й імплантатом. У дослідженнях *in vitro* показано, що зрізувальні зусилля на межі «кістка – базова опора ендпротеза» більші

за латералізації центра ротації, ніж за медіалізації [43]. У клінічних умовах визначено нестабільність базової пластини у 12 % пацієнтів після ендпротезування імплантатами з латералізованим центром ротації раннього дизайну [44]. Після широкого використання 4 периферичних блокованих гвинтів для фіксації базової опори частота розвитку її нестабільності наблизилася до 0 %. Це свідчить, що ризик розвитку вказаного ускладнення передбачувано знижується з підвищенням стабільності та ригідності первинної фіксації базової опори [45]. Оскільки величина зрізувальних сил через з'єднання базової опори з суглобовим відростком лопатки збільшується за умов латералізації центра обертання, дуже важливим є отримання первинної жорсткої фіксації. Базову пластину слід встановлювати з максимально можливим ступенем компресії та додатково фіксувати периферичними блокованими гвинтами [43, 44, 46–49].

Іншою причиною розвитку нестабільності базової опори є її асептичне розхитування через утворення дефекту по нижньому краю шийки лопатки в разі плечелопаткового імпінджменту. Третьою причиною є зношування поліетилену та накопичення запального дебрису з розвитком асептичного лізису кістки [45, 46].

Частота нестабільності за умов використання ендпротезів із різним центром обертання приблизно однакова. Біомеханічні дослідження підтверджують, що покращення стабільності досягається зі збільшенням латерального офсету, глибиною вкладиша та дуги обертання до отримання кісткового імпінджменту. Латеральний офсет і кістковий імпінджмент залежать від діаметра гемісфери, центра ротації, а глибина занурення у вкладиш — незалежна величина від центра ротації [46, 50–53].

Розмір гленосфери безпосередньо впливає на обсяг рухів у післяопераційному періоді. Найменші її діаметри слід використовувати для попередження перенапруження м'яких тканин і, як наслідок, підвищення дестабілізуювальних зусиль на базову опору. Можна вважати, що застосування ендпротезів із латералізованим центром обертання та варусним плечовим компонентом наближає біомеханіку плечового суглоба до нормальних анатомічних особливостей [46].

Серед особливостей хірургічної техніки слід зазначити за доцільне намагатися підшивати сухожилля підлопаткового м'яза або до проксимального відділу плечової кістки, або до ендпротеза. Фахівці вважають цю маніпуляцію

необхідною, оскільки робота підлопаткового м'яза дозволяє зрівноважити зусилля задньої частини м'яза оберальної манжети плеча. Слід пам'ятати, що зміщення осі гленосфери більше донизу може зменшити ризик виникнення дефекту шийки лопатки та водночас завдяки підвищенню натягнення дельтоподібного м'яза може призвести до перелому в цьому місці. Навпаки, центральне розташування гленосфери зменшує ризик виникнення перелому суглобового відростка лопатки, але підвищує ризик розвитку плечолопаткового імпінджменту [50, 52, 46, 49, 54].

Усі відомі реверсивні ендопротези плечового суглоба мають певні переваги та недоліки. Центр ротації за умов RSA є лише одним із багатьох чинників, які визначають функцію та стабільність штучного плечового суглоба. Незалежно від вибору типу ендопротеза завжди дуже важливо мінімально змінювати анатомію для попередження ускладнень і максимального відновлення функції. Сьогодні більшість авторів пропонують використовувати реверсивні ендопротези плечового суглоба з латералізацією центра обертання, що дає змогу збільшити обсяг рухів [43, 44, 46–54].

Ключове поняття механіки нормального плечового суглоба найкраще описали F. Matsen і S. Lippitt [50, 52]: чим більша глибина увігнутої поверхні, тим більшою має бути сила зміщення, яка зсуне сферу або півсферу з цієї увігнутості для конкретного стискального навантаження. У здоровому плечовому суглобі м'язи обертальної манжети забезпечують стискальне навантаження. За їхнього ушкодження настає дисбаланс м'язового тону та нестабільність положення головки щодо западини [50].

Інше важливе питання біомеханіки плечового суглоба — це концепція центральної лінії гленоїда [52]. У нормальній здоровій лопатці людини центральна лінія перпендикулярна суглобовій поверхні западини та спрямована в середньому приблизно на 10° назад від площини лопатки. Центральна лінія служить віссю, відносно якої обертається головка плечової кістки; рухи в плечовому суглобі та рухи лопатки щодо грудної клітки пов'язані між собою для постійного утримання осі обертання головки щодо цієї лінії. За умов м'язового дефіциту або ушкодження обертальної манжети підвищується зношування суглобової поверхні гленоїдальної западини. В ідеалі суглобовий компонент розміщується по центральній лінії суглобової западини. Проте в деяких випадках втрати кісткової тканини суг-

лобової западини лопатки встановлення компонентів у цій площині неможливе. За умов важкої або ексцентричної втрати кісткової тканини необхідно використовувати або кісткову пластику, або заміщення дефекту пористими конструкціями — аугментами з титанових сплавів.

Третім важливим біомеханічним чинником у разі масивного ушкодження надосьового м'яза є імпінджмент між великим горбком і акроміоном. У пацієнтів, які втратили динамічні стабілізатори м'язів обертальної манжети, головка плечової кістки зміщується вгору та призводить до упору під акроміоном. У таких випадках використання RSA дає змогу нейтралізувати патологічну динамічну нестабільність.

Фіксація компонентів реверсивного ендопротеза плечового суглоба зазнала значних змін відтоді, коли Dr. Charles Neer запропонував свої перші конструкції. Спочатку імплантати фіксували цементом, у подальшому під час розроблення конструкцій ендопротезів зважали на їхню остеоінтеграцію. Вона досягається за умов надійної первинної стабілізації компонента ендопротеза до кістки, використанням прес-фіт техніки або фіксації гвинтами [53]. Задля більшої остеоінтеграції поверхні плечового та гленоїдального компонентів виробляють зі шорсткими покриттями з пористістю 65–80 % [46, 47, 53].

Доступні сьогодні конструкції реверсивних ендопротезів плечового суглоба (рис. 4) використовують комбінацію цементу для фіксації діафізарної частини плечового компонента і шорстке покриття проксимальної для досягнення остеоінтеграції. Фіксація гленоїдальної частини у всіх ендопротезів лише безцементна, забезпечується за рахунок компресії та нейтралізації можливих зрізувальних сил. Стиснення здійснюється центральним гвинтом, а периферичні гвинти протидіють зрізувальним силам, які дестабілізують, уздовж площі контакту, знижуючи можливість мікрорухомоті до мінімуму [48].

Деякі фахівці наголошують на важливості розміщення одного з периферичних гвинтів для фіксації базової пластини в основі дзьобоподібного відростка. Вивчення компресії гвинтами гленоїдального компонента двох найчастіше імплантованих ендопротезів виявило 10-разову різницю між DJO RSP (2000 N) і Delta III (200 N) [49]. Хоча біомеханічні дослідження показали сильнішу фіксацію з використанням центрального блокованого гвинта 6,5 мм у поєднанні з периферичними неблокованими гвинтами 3,5 мм для фіксації гленоїда, клінічно визначено нестабільність у разі

застосування таких конструкцій близько 10 % [43, 44].

Подальший аналіз за допомогою скануючої електронної мікроскопії виявив порушення пространня кістки між базовою опорою. З'ясовано, що використання 5,0 мм центральні і 3,5 мм периферичних блокованих гвинтів знижую частоту виникнення нестабільності до 14 % [54]. Пошук оптимального позиціонування та дизайну гленоїдального компонента триває. Р. М. Grammont і Е. Vaulot [55] вважають, що порушення стабільності базової пластини за RSA пов'язане зі знач-

ним напруженнями зсуву, які проходять через гленоїдальний компонент, а медіалізація центра обертання дозволить зменшити ці стресові навантаження [56].

Аналіз несприятливих результатів RSA, пов'язаних із нестабільністю базової пластини, виявив, що у всіх випадках гленосфера була встановлена з нахилом вгору [45]. Максимально рівномірний розподіл сил, які впливають на гленоїдальний компонент, відбувається під час його імплантації з нахилом донизу до 10–15° [57].

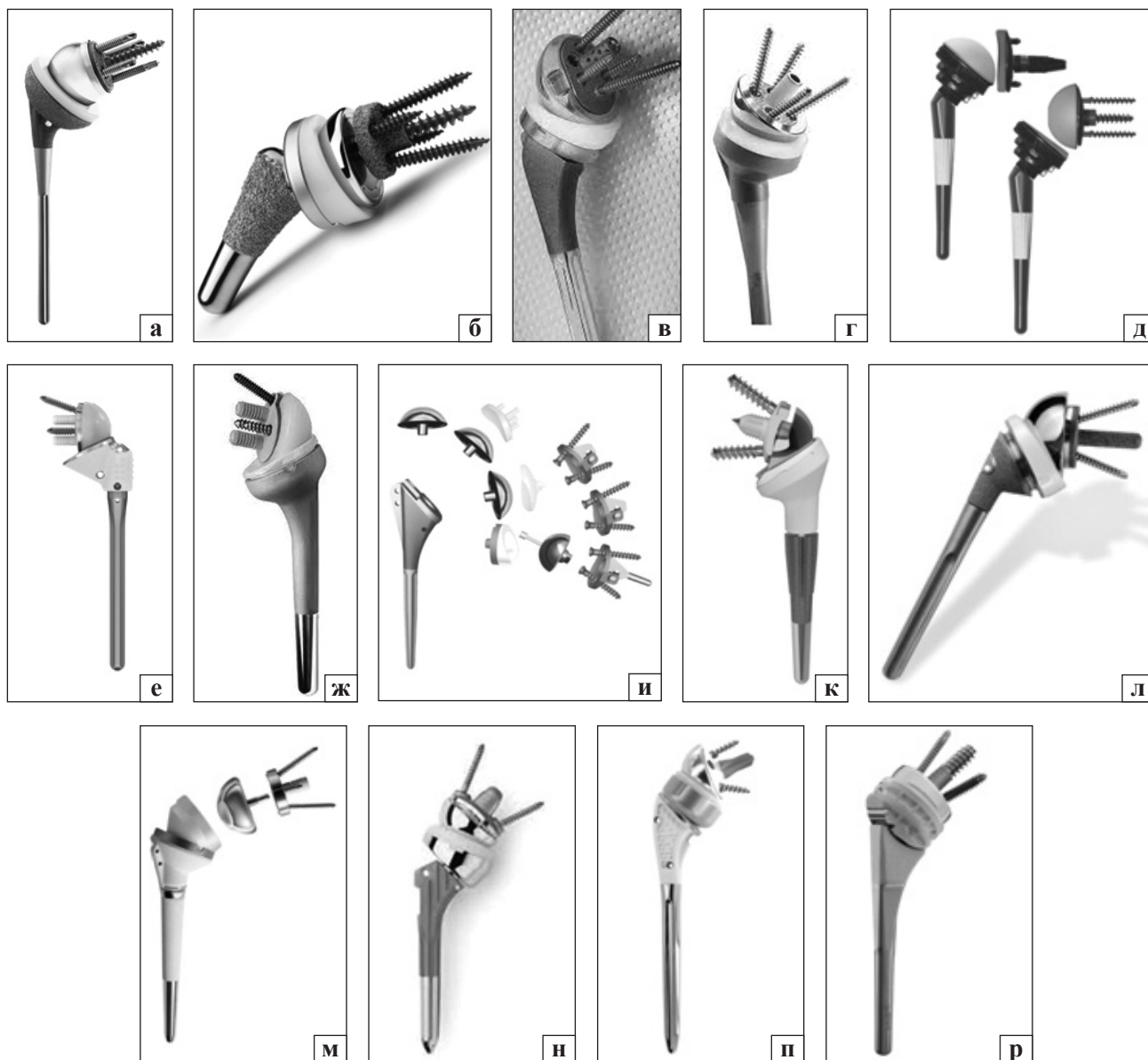


Рис. 4. Сучасні реверсивні тотальні ендпротези плечового суглоба: а) DJO RSP (Vista, CA); б) Zimmer Biomet Comprehensive® Reverse Shoulder System; в) Exactech Equinox (Gainesville, FL); г) Wright Tornier Aequalis (Edina, MN); д) Mirai RSA Permedica, Italy; е) Affinis Inverse, Switzerland old type; ж) Affinis Inverse, Switzerland, new type; и) Universal Arrow System (Heimsbrunn, France); к) Lima SMR (Udine, Italy); л) Zimmer Trabecular (Warsaw, IN); м) DePuy Delta III reverse shoulder Warsaw, IN; н) Reverse Anatomical Shoulder Fracture system Zimmer with two types of stem; о) Evolutis UNIC Reverse Shoulder Prosthesis; п) Univers Revers™ Modular Glenoid System Arthrex

RSA все частіше використовують у разі три- та чотирифрагментарних ППВПК для пацієнтів похилого віку, оскільки кількість ускладнень і незадовільних результатів після геміартропластики та ORIF залишається на високому рівні. Зокрема, частота повторних операцій після RSA значно нижча, ніж 20 років тому, при цьому повідомляють про значне поліпшення функціональних результатів, особливо в людей похилого віку. Пацієнт і хірург мають знати, що хоча функція не буде нормальною, вона, зазвичай, підходить для цієї популяції із низькими потребами. RSA також є «хірургічним втручанням порятунку» після невдалої ORIF [58–61].

Удосконалення хірургічних методик, технології імплантації та коректніший відбір пацієнтів дали змогу покращити результати RSA в разі ППВПК. У ретроспективному дослідженні зі середнім періодом спостереження протягом 35 міс. за 52 хворими віком 59–89 років із три- та чотирифрагментарними ППВПК, яким було проведено RSA, отримані здебільшого позитивні результати [62]. Але попри зростання позитивних результатів RSA, відмінні наслідки у випадку зазначених ППВПК досить рідкісні. Є думка, що RSA у випадку ППВПК дозволяє досягти 80 % нормальної функції плеча, усунення болю та здатність до самообслуговування. Порівняння RSA та геміартропластики в людей похилого віку з три- та чотирифрагментарними ППВПК довело, що сприятливіші та надійніші функціональні результати спостерігають у пацієнтів після RSA. Хоча частота ускладнень варіює, кількість повторних операцій значно нижча у хворих після RSA. На відміну від геміартропластики успішний результат у разі RSA не залежить від загоєння великого горбка та цілісності обертальної манжети плеча [63]. Проте відновлення анатомічних горбків може збільшити діапазон рухів у плечовому суглобі в пацієнтів після RSA [64–67]. У багатоцентровому ретроспективному дослідженні за участі 898 осіб із ППВПК, яким проведено RSA, загальна частота ускладнень становила 12,5 %, ревізій — 5 %, рівень смертності через 1 рік після операції — 6 %. Нестабільність була найчастішим ускладненням у 33 % випадків, утворення дефекту нижнього краю лопатки — 11,9 %. Частота ревізій після RSA зафіксована на рівні 5,1 % проти 12,1 % після ORIF у період до 3,6 року після хірургічного втручання [68].

Висновки

Позитивні функціональні результати після RSA та тривала робота реверсивного ендопротеза пов'язані з дизайном конструкції, особливостями хірургічної техніки й адекватним вибором пацієнта.

Підсумовуючи результати проаналізованих наукових публікацій, вважаємо, що основними напрямками щодо вдосконалення конструкції реверсивного тотального ендопротеза плечового суглоба є:

– проведення тривимірною моделювання для порівняльного оцінювання напружень, які виникають у здоровому людському суглобі та після імплантації різних конструкцій ендопротезів, гленосфери під різними кутами, а також використання ексцентричних та еліпсоподібних гленосфер;

– упровадження сучасних адитивних технологій, які дають змогу одержати як гленоїдальні, так і плечові пористі компоненти з підвищеними остеоінтегративними властивостями;

– біомеханічні та гістологічні експериментальні дослідження пористих 3D-компонентів ендопротезів для обґрунтування їхнього застосування в клінічній практиці.

Удосконалюючи конструкції реверсивного ендопротеза плечового суглоба, слід звертати увагу на діаметр і глибину увігнутості плечового компонента (вкладиша), його нахил щодо діафіза плечової кістки; кут фіксації гленоїдального компонента відносно осі суглобового відростка лопатки та її центральної осі, наявність дефекту гленоїдальної западини, важливість центральної та периферичної фіксації базової пластини; зменшення ваги напівсфери й особливості її фіксації до базової пластини; удосконалення пари тертя для зменшення зношування та можливого лізису кісткової тканини.

Конфлікт інтересів. Автори декларують відсутність конфлікту інтересів.

Список літератури

1. Court-Brown C. M. Epidemiology of adult fractures: a review / C. M. Court-Brown, B. Caesar // *Injury*. — 2006. — Vol. 37 (8). — P. 691–697. — DOI: 10.1016/j.injury.2006.04.130.
2. Trends in surgical management and costs for operative treatment of proximal humerus fractures in the elderly / E. K. Hasty, E. W. Jernigan, A. Soo [et al.] // *Orthopedics*. — 2017. — Vol. 40 (4). — P. 641–647. — DOI: 10.3928/01477447-20170411-03.
3. Proximal humerus fractures in the elderly: concomitant fractures and management / K. Zachariassen, B. R. Dart, E. Ablah [et al.] // *Kansas Journal of Medicine*. — 2020. — Vol. 13. — P. 101–105.
4. Fractures in older adults. A view of the future / C. M. Court-Brown, A. D. Duckworth, N. D. Clement, M. M. McQueen // *Injury*. — 2018. — Vol. 49 (12). — P. 2161–2166. — DOI: 10.1016/j.injury.2018.11.009.

5. Rate of proximal humeral fractures in older Finnish women between 1970 and 2007 / P. Kannus, M. Palvanen, S. Niemi [et al.] // *Bone*. — 2009. — Vol. 44 (4). — P. 656–659. — DOI: 10.1016/j.bone.2008.12.007.
6. Update in the epidemiology of proximal humeral fractures / M. Palvanen, P. Kannus, S. Niemi, J. Parkkari // *Clinical Orthopaedics and Related Research*. — 2006. — № 442. — P. 87–92. — DOI: 10.1097/01.blo.0000194672.79634.78.
7. Kim SH, Szabo RM, Marder RA. Epidemiology of humerus fractures in the United States: nationwide emergency department sample, 2008 / S. H. Kim, R. M. Szabo, R. A. Marder // *Arthritis Care & Research*. — 2012. — Vol. 64 (3). — P. 407–414. — DOI: 10.1002/acr.21563.
8. Conservative treatment, plate fixation, or prosthesis for proximal humeral fracture. A prospective randomized study / A. P. Launonen, V. Lepola, T. Flinkkila [et al.] // *BMC Musculoskeletal Disorders*. — 2012. — Vol. 13. — Article ID: 167. — DOI: 10.1186/1471-2474-13-167.
9. Humeral fractures in the elderly / J. Bell, B. C. Leung, K. F. Spratt [et al.] // *The Journal of Bone and Joint Surgery. American volume*. — 2011. — Vol. 93 (2). — P. 121–131. — DOI: 10.2106/JBJS.I.01505.
10. Clement N. D. The outcome of proximal humeral fractures in the elderly predictors of mortality and function / N. D. Clement, A. D. Duckworth, M. M. McQueen // *The Bone & Joint Journal*. — 2014. — Vol. 96-B (7). — P. 970–977. — DOI: 10.1302/0301-620X.96B7.32894.
11. Proximal humerus fragility fractures: recent trends in nonoperative and operative treatment in the Medicare population / R. J. Han, D. C. Sing, B. T. Feeley [et al.] // *Journal of Shoulder and Elbow Surgery*. — 2016. — Vol. 25 (2). — P. 256–261. — DOI: 10.1016/j.jse.2015.07.015.
12. Does the magnitude of injuries affect the outcome of proximal humerus fractures treated by locked plating (PHILOS)? / T. Berk, S. Halvachizadeh, F. Bellmann [et al.] // *European Journal of Trauma and Emergency Surgery*. — 2020. — DOI: 10.1007/s00068-020-01451-9.
13. Long-term follow-up after MIPO Philos plating for proximal humerus fractures / Y. Frima, C. Michelitsch, R. B. Beks [et al.] // *Archives of Orthopaedic and Trauma Surgery*. — 2019. — Vol. 139 (2). — P. 203–209. — DOI: 10.1007/s00402-018-3063-1.
14. Kim DY, Kim TY, Hwang JT. PHILOS plate fixation with polymethyl methacrylate cement augmentation of an osteoporotic proximal humerus fracture / D. Y. Kim, T. Y. Kim, J. T. Hwang // *Clinics in Shoulder and Elbow*. — 2020. — Vol. 23 (3). — P. 156–158. — DOI: 10.5397/cise.2020.02006.
15. Flatow E. L. A history of reverse total shoulder arthroplasty / E. L. Flatow, A. K. Harrison // *Clinical Orthopaedics and Related Research*. — 2011. — Vol. 469 (9). — P. 2432–2439. — DOI: 10.1007/s11999-010-1733-6.
16. Neer C. S. Articular replacement for the humeral head / C. S. Neer // *The Journal of Bone and Joint Surgery. American volume*. — 1955. — Vol. 37. — P. 215–228. — DOI: 10.2106/00004623-195537020-00001.
17. Reverse shoulder arthroplasty versus hemiarthroplasty for treatment of proximal humerus fractures / W. W. Schairer, B. U. Nwachukwu, S. Lyman [et al.] // *Journal of Shoulder and Elbow Surgery*. — 2015. — Vol. 24 (10). — P. 1560–1566. — DOI: 10.1016/j.jse.2015.03.018.
18. Use and cost of reverse shoulder arthroplasty versus hemiarthroplasty for acute proximal humerus fractures / C. S. Politzer, A. Bala, T. M. Seyler [et al.] // *Orthopedics*. — 2020. — Vol. 43 (2). — P. 119–125. — DOI: 10.3928/01477447-20200107-06.
19. Functional results of hemi- and total shoulder arthroplasty according to diagnosis and patient age at surgery / B. Sowa, H. Thierjung, M. Bühlhoff [et al.] // *Acta Orthopaedica*. — 2017. — Vol. 88 (3). — P. 310–314. — DOI: 10.1080/17453674.2017.1280656.
20. Anatomic total shoulder arthroplasty for primary glenohumeral osteoarthritis is associated with excellent outcomes and low revision rates in the elderly / R. A. Jensen, J. Tangtiphai-boontana, E. Marigi [et al.] // *Journal of Shoulder and Elbow Surgery*. — 2021. — Vol. 30 (7S). — P. S131–S139. — DOI: 10.1016/j.jse.2020.11.030.
21. Polisetty T. S. Value analysis of anatomic and reverse shoulder arthroplasty for glenohumeral osteoarthritis with an intact rotator cuff / T. S. Polisetty, R. Colley, J. C. Levy // *The Journal of Bone and Joint Surgery. American volume*. — 2021. — Vol. 103 (10). — P. 913–920. — DOI: 10.2106/JBJS.19.01398. PMID: 33983149.
22. Anatomic and reverse shoulder arthroplasty in patients 70 years of age and older: a comparison cohort at early to midterm follow-up / R. K. Poondla, M. M. Sheth, L. B. Heldt [et al.] // *Journal of Shoulder and Elbow Surgery*. — 2021. — Vol. 30 (6). — P. 1336–1343. — DOI: 10.1016/j.jse.2020.08.030.
23. Increasing incidence of shoulder arthroplasty in the United States / Сю H. Kim, B. L. Wise, Y. Zhang, R. M. Szabo // *The Journal of bone and joint surgery. American volume*. — 2011. — Vol. 93 (24). — P. 2249–2254. — DOI: 10.2106/JBJS.J.01994.
24. Reverse total shoulder arthroplasty for acute head-splitting, 3- and 4-part fractures of the proximal humerus in the elderly / F. Grubhofer, K. Wieser, D. C. Meyer [et al.] // *Journal of Shoulder and Elbow Surgery*. — 2016. — Vol. 25. — P. 1690–1698. — DOI: 10.1016/j.jse.2016.02.024.
25. Uncemented reverse total shoulder arthroplasty as initial treatment for comminuted proximal humerus fractures / J. O. Wright, A. Ho, J. Kalma [et al.] // *Journal of Orthopaedic Trauma*. — 2019. — Vol. 33 (7). — P. e263–e269. — DOI: 10.1097/BOT.0000000000001465.
26. Reverse shoulder arthroplasty for proximal humeral fractures: outcomes comparing primary reverse arthroplasty for fracture versus reverse arthroplasty after failed osteosynthesis / F. S. Shannon, E. R. Wagner, M. T. Houdek [et al.] // *Journal of Shoulder and Elbow Surgery*. — 2016. — Vol. 25 (10). — P. 1655–1660. — DOI: 10.1016/j.jse.2016.02.012.
27. Reverse shoulder arthroplasty for complex fractures of the proximal humerus in elderly patients: impact on the level of independence, early function, and pain medication / F. Wolfensperger, P. Grüniger, M. Dietrich [et al.] // *Journal of Shoulder and Elbow Surgery*. — 2017. — Vol. 26 (8). — P. 1462–1468. — DOI: 10.1016/j.jse.2017.01.021.
28. Zilber S. Shoulder arthroplasty: historical considerations / S. Zilber // *The Open Orthopaedics Journal*. — 2017. — Vol. 11. — P. 1100–1107. — DOI: 10.2174/1874325001711011100.
29. Neer C. S. II. Glenohumeral arthroplasty / C. S. Neer II (ed) // *Shoulder Reconstruction*. — Philadelphia: W. B. Saunders, 1990. — 149 p.
30. Kessel L. Prosthetic replacement of shoulder joint: preliminary communication / L. Kessel, I. Bayley // *Journal of the Royal Society of Medicine*. — 1979. — Vol. 72 (10). — P. 748–752.
31. The Kessel prosthesis in total shoulder arthroplasty. A five-year experience / L. A. Broström, R. Wallensten, E. Olsson, D. Anderson // *Clinical Orthopaedics and Related Research*. — 1992. — No. 277. — P. 155–160.
32. Blauth W. Zur Geschichte der Arthroplastik [Notes on the history of arthroplasty (author's transl)] / W. Blauth, K. Donner // *Zeitschrift für Orthopädie und ihre Grenzgebiete*. — 1979. — Vol. 117 (6). — P. 997–1006. (in German)
33. Gerard Y. Une prothèse totale d'épaule [A complete shoulder prosthesis] / Y. Gerard, J. P. Leblanc, B. Rousseau // *Chirurgie*. — 1973. — Vol. 99 (9). — P. 655–663. (in French).
34. Fenlin J. M. Jr. Total glenohumeral joint replacement / J. M. Fenlin Jr. // *The Orthopedic Clinics of North America*. — 1975. — Vol. 6 (2). — P. 565–583.
35. A total shoulder endoprosthesis / B. Reeves, B. Jobbins, D. Dowson,

- V. Wright // *Engineering of Medicine*. — 1974. — Vol. 1. — P. 64–67. — DOI: 10.1243/EMED_JOUR_1971_001_028_02.
36. Study and development of a new shoulder prosthesis / P. Grammont, P. Trouilloud, J. Laffay, X. Deries // *Rhumatologie*. — 1987. — Vol. 39. — P. 407–418. (in French).
 37. Grammont reverse prosthesis: design, rationale, and biomechanics / P. Boileau, D. J. Watkinson, A. M. Hatzidakis [et al.] // *Journal of Shoulder and Elbow Surgery*. — 2005. — Vol. 14 (Suppl 1). — P. 147S–161S
 38. Grammont inverted total shoulder arthroplasty in the treatment of glenohumeral osteoarthritis with massive rupture of the cuff. Results of a multicentre study of 80 shoulders / F. Sirveaux, L. Favard, D. Oudet [et al.] // *The Journal of Bone and Joint Surgery. British volume*. — 2004. — Vol. 86 (3). — P. 388–395. — DOI: 10.1302/0301-620x.86b3.14024.
 39. Range of impingement-free abduction and adduction deficit after reverse shoulder arthroplasty. Hierarchy of surgical and implant-design-related factors / S. Gutiérrez, C. A. Comiskey 4th, Z. P. Luo [et al.] // *The Journal of Bone and Joint Surgery. American volume*. — 2008. — Vol. 90 (12). — P. 2606–2615. — DOI: 10.2106/JBJS.H.00012.
 40. Polyethylene wear in retrieved reverse total shoulder components / J. S. Day, D. W. MacDonald, M. Olsen [et al.] // *Journal of Shoulder and Elbow Surgery*. — 2012. — Vol. 21 (5). — P. 667–674. — DOI: 10.1016/j.jse.2011.03.012.
 41. Reverse shoulder arthroplasty components and surgical techniques that restore glenohumeral motion / N. A. Virani, A. Cabezas, S. Gutiérrez [et al.] // *Journal of Shoulder and Elbow Surgery*. — 2013. — Vol. 22 (2). — P. 179–187. — DOI: 10.1016/j.jse.2012.02.004.
 42. Reverse shoulder arthroplasty for the treatment of rotator cuff deficiency: a concise follow-up, at a minimum of five years, of a previous report / D. Cuff, R. Clark, D. Pupello, M. Frankle // *The Journal of Bone and Joint Surgery. American volume*. — 2012. — Vol. 94 (21). — P. 1996–2000. — DOI: 10.2106/JBJS.K.01206.
 43. Frankle M. Rationale and biomechanics of the reverse shoulder prosthesis: the American experience / M. Frankle (ed.) // *Rotator Cuff Deficiency of the Shoulder*. — New York: Thieme, 2008. — P. 76–104.
 44. The reverse shoulder prosthesis for glenohumeral arthritis associated with severe rotator cuff deficiency: a minimum two-year follow-up study of sixty patients / M. Frankle, S. Siegal, D. Pupello [et al.] // *The Journal of Bone and Joint Surgery. American volume*. — 2005. — Vol. 87 (8). — P. 1697–1705. — DOI: 10.2106/JBJS.D.02813.
 45. Coronal plane tilt angle affects risk of catastrophic failure in patients treated with a reverse shoulder prosthesis / M. Frankle, S. Siegal, D. Pupello [et al.] // *Journal of Shoulder and Elbow Surgery*. — 2007. — Vol. 16 (2). — Article ID: e46. — DOI: 10.1016/j.jse.2007.02.096.
 46. How reverse shoulder arthroplasty works / M. Walker, J. Brooks, M. Willis, M. Frankle // *Clinical Orthopaedics and Related Research*. — 2011. — Vol. 469 (9). — P. 2440–2451. — DOI: 10.1007/s11999-011-1892-0.
 47. Tissue response to porous tantalum acetabular cups: a canine model / J. D. Bobyn, K. K. Toh, S. A. Hacking [et al.] // *The Journal of Arthroplasty*. — 1999. — Vol. 14 (3). — P. 347–354. — DOI: 10.1016/S0883-5403(99)90062-1.
 48. Initial glenoid component fixation in ‘reverse’ total shoulder arthroplasty: a biomechanical evaluation / M. Harman, M. Frankle, M. Vasey, S. Banks // *Journal of Shoulder and Elbow Surgery*. — 2005. — Vol. 14. — P. 162S–167S. — DOI: 10.1016/j.jse.2004.09.030.
 49. Optimizing glenosphere position and fixation in reverse shoulder arthroplasty, Part Two: the three-column concept / C. S. Humphrey, J. D. Kelly 2nd, T. R. Norris // *Journal of Shoulder and Elbow Surgery*. — 2008. — Vol. 17 (4). — P. 595–601. — DOI: 10.1016/j.jse.2008.05.038.
 50. Matsen F. Principles of glenohumeral stability / F. Matsen // F. Matsen, S. Lippitt, S. DeBartolo (eds.) // *Shoulder Surgery: Principles and Procedures*. — Philadelphia: WB Saunders, 2004. — P. 83.
 51. Neer C. S. 2nd. Cuff-tear arthropathy / C. S. Neer 2nd, E. V. Craig, H. Fukuda // *The Journal of Bone and Joint Surgery. American volume*. — 1983. — Vol. 65 (9). — P. 1232–1244.
 52. Matsen F. Principles of glenoid concavity / F. Matsen, S. Lippitt, // F. Matsen, S. Lippitt, S. DeBartolo (eds.) // *Shoulder Surgery: Principles and Procedures*. — Philadelphia: WB Saunders, 2004. — P. 89.
 53. In vivo skeletal responses to porous-surfaced implants subjected to small induced motions / M. Jasty, C. Bragdon, D. Burke [et al.] // *The Journal of Bone and Joint Surgery. American volume*. — 1997. — Vol. 79 (5). — P. 707–714. — DOI: 10.2106/00004623-199705000-00010.
 54. Initial glenoid component fixation in ‘reverse’ total shoulder arthroplasty: a biomechanical evaluation / M. Harman, M. Frankle, M. Vasey, S. Banks // *Journal of Shoulder and Elbow Surgery*. — 2005. — Vol. 14. — P. 162S–167S. — DOI: 10.1016/j.jse.2004.09.030.
 55. Grammont P. M. Delta shoulder prosthesis for rotator cuff rupture / P. M. Grammont, E. Baulot // *Orthopedics*. — 1993. — Vol. 16 (1). — P. 65–68.
 56. Grammont reverse prosthesis: design, rationale, and biomechanics / P. Boileau, D. J. Watkinson, A. Hatzidakis, F. Balg // *Journal of Shoulder and Elbow Surgery*. — 2005. — Vol. 14 (Suppl S). — P. 147S–161S. — DOI: 10.1016/j.jse.2004.10.006.
 57. Effects of tilt and glenosphere eccentricity on baseplate/bone interface forces in a computational model, validated by a mechanical model, of reverse shoulder arthroplasty / S. Gutiérrez, M. Walker, M. Willis [et al.] // *Journal of Shoulder and Elbow Surgery*. — 2011. — Vol. 20 (5). — P. 732–739. — DOI: 10.1016/j.jse.2010.10.035.
 58. Ferrel J. R. Reverse total shoulder arthroplasty versus hemiarthroplasty for proximal humeral fractures: a systematic review / L. R. Ferrel, T. Q. Trinh, R. A. Fischer // *Journal of Orthopaedic Trauma*. — 2015. — Vol. 29 (1). — P. 60–68. — DOI: 10.1097/BOT.0000000000000224.
 59. Decreased reoperations and improved outcomes with reverse total shoulder arthroplasty in comparison to hemiarthroplasty for geriatric proximal humerus fractures: a systematic review and meta-analysis / D. C. Austin, M. T. Torchia, N. H. Cozzolino [et al.] // *Journal of Orthopaedic Trauma*. — 2019. — Vol. 33 (1). — P. 49–57. — DOI: 10.1097/BOT.00000000000001321.
 60. A cost-effectiveness analysis of reverse total shoulder arthroplasty versus hemiarthroplasty for the management of complex proximal humeral fractures in the elderly / G. G. N. N. O’Hara, J. D’Cruz [et al.] // *Value Health*. — 2017. — Vol. 20 (3). — P. 404–411. — DOI: 10.1016/j.jval.2016.10.017.
 61. Reverse total shoulder arthroplasty for failed open reduction and internal fixation of fractures of the proximal humerus / F. Grubhofer, K. Wieser, D. C. Meyer [et al.] // *Journal of Shoulder and Elbow Surgery*. — 2017. — Vol. 26 (1). — P. 92–100. — DOI: 10.1016/j.jse.2016.05.020.
 62. Reverse total shoulder arthroplasty for acute head-splitting, 3- and 4-part fractures of the proximal humerus in the elderly / F. Grubhofer, K. Wieser, D. C. Meyer [et al.] // *Journal of Shoulder and Elbow Surgery*. — 2016. — Vol. 25. — P. 1690–1698. — DOI: 10.1016/j.jse.2016.02.024.
 63. Reverse shoulder arthroplasty for proximal humeral fractures: outcomes comparing primary reverse arthroplasty for fracture versus reverse arthroplasty after failed osteosynthesis / S. F. Shannon, E. R. Wagner, M. T. Houdek [et al.] // *Journal of Shoulder and Elbow Surgery*. — 2016. — Vol. 25 (10). — P. 1655–1660. — DOI: 10.1016/j.jse.2016.02.012.

64. Reuther F, Petermann M, Stangl R. Reverse shoulder arthroplasty in acute fractures of the proximal humerus: does tuberosity healing improve clinical outcomes / F. Reuther, M. Petermann, R. Stangl // *Journal of Orthopaedic Trauma*. — 2019. — Vol. 33 (2). — P. 46–51. — DOI: 10.1097/BOT.0000000000001338.
65. Tuberosity healing after reverse shoulder arthroplasty for complex proximal humeral fractures in elderly patients—does it improve outcomes? A systematic review and meta-analysis / N. P. Jain, S. S. Mannan, R. Dharmarajan, A. Rangan // *Journal of Shoulder and Elbow Surgery*. — 2019. — Vol. 28 (3). — P. e78–e91. — DOI: 10.1016/j.jse.2018.09.006.
66. Effect of tuberosity healing on clinical outcomes in elderly patients treated with a reverse shoulder arthroplasty for 3-and 4-part proximal humerus fractures / R. W. Simovitch, C. P. Roche, R. B. Jones [et al.] // *Journal of Orthopaedic Trauma*. — 2019. — Vol. 33 (2). — P. E39–E45. — DOI: 10.1097/BOT.0000000000001348.
67. Reverse shoulder arthroplasty for the treatment of acute complex proximal humeral fractures: influence of greater tuberosity healing on the functional outcomes / C. Torrens, E. Alentorn-geli, F. Mingo [et al.] // *Journal of Orthopaedic Surgery (Hong Kong)*. — 2018. — Vol. 26 (1). — P. 1–7. — DOI: 10.1177/2309499018760132.

Стаття надійшла до редакції 23.11.2021

REVERSE SHOULDER ARTHROPLASTY. HISTORY AND DEVELOPMENT PROSPECTS

M. O. Korzh¹, V. B. Makarov², O. O. Pidgaiska¹, O. V. Tankut¹

¹ Sytenko Institute of Spine and Joint Pathology National Academy of Medical Sciences of Ukraine, Kharkiv

² Municipal non-profit enterprise «City Clinical Hospital № 16» of the Dnipro City Council. Ukraine

✉ Mykola Korzh, MD, Prof. in Traumatology and Orthopaedics: mykola.korzh47@gmail.com

✉ Vasyly Makarov, MD, PhD in Orthopaedics and Traumatology: vasylymakarov2010@gmail.com

✉ Olga Pidgaiska, MD, PhD in Traumatology and Orthopaedics: podgayo@yahoo.com

✉ Oleksiy Tankut, MD, PhD in Traumatology and Orthopaedics: tankutmed@gmail.com