

УДК 616.718.5/.6-001.52-07/-08(045)

DOI: <http://dx.doi.org/10.15674/0030-59872021385-91>

## Сучасний стан проблеми діагностики та лікування уродженого псевдоартрозу кісток гомілки

С. О. Хмизов, Є. С. Кацалап

ДУ «Інститут патології хребта та суглобів ім. проф. М. І. Ситенка НАМН України», Харків

*Congenital pseudarthrosis of the tibia (CPT) is a rare disease that is detected with a frequency of 1 in 140–250,000 newborns. The disease is characterized by a wide range of clinical and radiological signs from progressive antecurvature deformation of the tibia to nonunion with a significant bone defect. Changes in the CPT area are caused by the influence of pathologically altered periosteum, which forms a fibrous hamartoma and is responsible for the deformity of the biomechanical properties of bone tissue. CPT can be formed at the moment of birth or developed spontaneously or as a result of minimal trauma in the early years. The main method of treatment of CPT is a surgery. Nowadays a number of surgical techniques, which are actively used and improved by specialists in the world, has been developed. The most used methods are the Ilizarov's method, application of intramedullary fixators, techniques with the use of vascularized tibial autograft, «induced membrane» technique. However, there are a few studies on comparing the effectiveness of different techniques or metal fixatives, most of them are presented in the format of a retrospective analysis of clinical cases series. This is due to the rarity of the disease and the lack of unified approaches on the choice of surgical treatment techniques. The main aim of surgical treatment of CPT is to achieve consolidation in the area of pseudoarthrosis, which may restore the limb resistance. The part of primary consolidation of CPT after using the surgical treatment various techniques varies very much, range from 60 to 100 %. The percentage of children with CPT tibial amputations has decreased significantly over the past 30 years, which generally indicates an improvement of the results of surgical treatment of the mentioned pathology. However, CPT still remains one of the most difficult diseases of pediatric orthopedics due to the large number of unsatisfactory results and complications after surgery. Key words. Congenital pseudarthrosis of the tibia, neurofibromatosis, surgery, treatment, children.*

Уроджений псевдоартроз кісток гомілки (УПКГ) — є рідкісним захворюванням, яке виявляють із частотою 1 на 140–250 000 новонароджених. Хвороба характеризується широким спектром клініко-рентгенологічних проявів від прогресованої антекурваційної деформації кісток гомілки до незрощення зі значним дефектом кісткової тканини. Зміни в ділянці УПКГ обумовлені впливом патологічно зміненого окістя, що формує фіброзну гамартому та відповідає за порушення біомеханічних властивостей кісткової тканини. УПКГ може бути сформованим на момент народження чи розвинути у перші роки життя спонтанно або внаслідок мінімальної травми. Основним методом лікування УПКГ є хірургічний. На сьогодні розроблено велику кількість хірургічних методик, які активно використовують і вдосконалюють фахівці у світі. Найуживанішими серед них є: метод Ілізарова, застосування інтрамедулярних фіксаторів, методики з використанням васкуляризованого автотрансплантата малогомілкової кістки, методика «індукованої мембрани». Проте досліджень щодо порівняння ефективності різних методик чи металофіксаторів наразі небагато, більшість подано у форматі ретроспективного аналізу серії клінічних випадків. Це пояснюється рідкістю захворювання та відсутністю уніфікованих підходів до вибору методики хірургічного лікування. Основною метою хірургічного лікування УПКГ є досягнення консолідації в зоні псевдоартрозу, що має дозволити відновити опорність кінцівки. Зосереджені на цьому хірурги, зазвичай, нехтують супутніми ортопедичними деформаціями кінцівки. Частка первинної консолідація УПКГ після застосування різних методик оперативного втручання дуже варіює, становлячи від 60 до 100 %. Відсоток ампутацій кісток гомілки за УПКГ у дітей значно знизився за останні 30 років, що, загалом, свідчить про покращення результатів хірургічного лікування зазначеної патології. Проте УПКГ і на сьогодні залишається одним із найскладніших захворювань дитячої ортопедії через велику кількість незадовільних результатів та ускладнень.

**Ключові слова.** Уроджений псевдоартроз кісток гомілки, нейрофіброматоз, хірургія, лікування, діти

Уроджений псевдоартроз кісток гомілки (УПКГ) — є рідкісним захворюванням, яке трапляється із частотою 1 на 140–250 000 новонароджених [1]. УПКГ характеризується широким спектром клініко-рентгенологічних проявів починаючи від прогресуючої антекурваційної деформації гомілки до незрощення з обширним дефектом кісткової тканини. На сьогодні воно залишається одним із найскладніших у дитячій ортопедії, через велику кількість незадовільних результатів та ускладнень хірургічного лікування [2]. Аномалію розвитку малогомілкової кістки за УПКГ зафіксовано у 60–90 % випадків [1]. Ця хвороба може бути сформованою як під час народження, так і спонтанно розвинути у перші роки життя, або внаслідок мінімальної травми. Самостійне зрощення УПКГ, без лікування не відбувається, хвороба супроводжується формуванням деформації та вкороченням гомілки, порушенням опорної функції кінцівки [3]. Етіологія захворювання залишається неясною, проте визначено, що УПКГ у 40 % дітей асоціюється із нейрофіброматозом I типу, рідше — із фіброзною дисплазією й остеофіброзною дисплазією Кампаначі [4]. Наведено численні теорії щодо причини ураження кісток гомілки. Згідно зі сучасними уявленнями, основні патологічні зміни, які призводять до розвитку УПКГ локалізовані в періостальній мембрані кісток гомілки. Першим, хто відмітив патологічні зміни періосту, був А. Codivilla [5]. Ним доведено, що в зоні УПКГ потовщується періост зі збільшенням кількості нейроноподібних клітин, які оточують судини капілярного типу, спричинюючи їхнє звуження й облітерацію. Зазначені зміни можуть призводити до локальної гіпоксії кісткової тканини в субперіостальній зоні з подальшою її резорбцією [6]. За результатами іншого дослідження, патологічні зміни в ділянці УПКГ обумовлені впливом патологічно зміненого періосту, ця тканина отримала спеціальну назву — фіброзна гамартома, клітини якої мають відносно збільшену остеокластичну активність на фоні пригніченої остеобластичної порівняно з нормальним періостом [7].

Запропоновано багато класифікацій УПКГ: Crawford [8], El-Rosassy–Paley [9], Boyd [10], Andersen [11], Pozdeev [12]. Проте жодна з них не є загальноприйнятою, і хоча деякі мають доведену прогностичну цінність, вони не дають змогу проводити вибір методики хірургічного лікування. Найуживанішою є рентгенологічна класифікація Crawford, згідно з якою УПКГ поділяють на чотири типи, котрі описують характер ураження

кісток гомілки від найлегшого ступеня — антеролатеральної деформації (тип I) до псевдоартрозу з дефектом кісткової тканини (тип IV) [13]. Іншою популярною класифікаційною схемою є клініко-рентгенологічна El-Rosassy–Paley, що враховує геометрію кісткових фрагментів, мобільність на рівні псевдоартрозу та наявність виконаних хірургічних втручань [9]. Класифікацію Boyd вважають прогностичною, у ній УПКГ розподілено на шість типів, що дає змогу прогнозувати перебіг захворювання та результат лікування [10]. Класифікація Pozdeev відображає зв'язок етіології та особливостей перебігу УПКГ [12].

Уроджений псевдоартроз кісток гомілки лікують консервативними та хірургічними методами.

#### *Консервативне лікування УПКГ*

Консервативне лікування полягає у використанні гіпсових пов'язок та індивідуальних ортезів. Воно, як самостійний метод, має обмежені показання, бо передбачає тривале використання ортезів до завершення росту скелета [14]. Описані лише окремі випадки ефективності такого підходу. Це лікування часто застосовують як частину комплексного підходу та розпочинають від моменту діагностики УПКГ на етапі преперелому. Воно дає змогу відтермінувати виконання хірургічного втручання, що має позитивний прогностичний вплив на результат лікування. Показанням для консервативного лікування є також післяопераційний період, коли ортезування використовують із метою профілактики рефрактури.

Ще один метод такого лікування — лікувальна фізкультура, яка направлена на збільшення обсягу рухів у суміжних суглобах кінцівки [15].

Фізіотерапевтичне лікування використовують у разі мієлодисплазії для покращення нейротрофічної функції кінцівки [16].

#### *Хірургічне лікування*

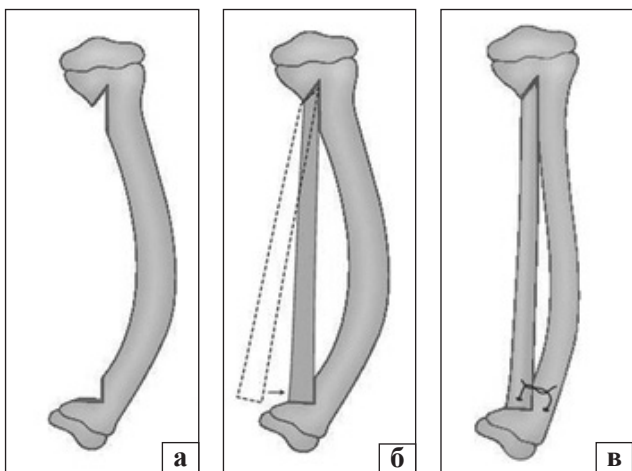
Хірургічний метод є основним у лікуванні дітей із УПКГ. Ще наприкінці 1990-х років його результати частіше були незадовільними, характеризувались низькою ефективністю (зрощення досягали менше ніж у 20 %), значною кількістю хірургічних втручань, частими ускладненнями у вигляді рефрактур, а в 30–35 % випадків таке лікування завершувалось ампутацією гомілки [17]. Основними труднощами, з якими стикається хірург під час лікування УПКГ, є знижений потенціал до зрощення в зоні псевдоартрозу, тенденція до рефрактури кісток гомілки та складність фіксації малих кісткових фрагментів у дітей на фоні порушення якості кісткової тканини. Нині внаслідок значного технічного прогресу та кращого

розуміння патогенезу і біомеханічних особливостей фіксації остеопоротичних кісток результати лікування значно покращились. Проте не існує загальноприйнятого протоколу хірургічного лікування, а різноманітні методики демонструють різну ефективність.

У період латентної фази УПКГ, тобто до формування псевдоартрозу, використовують операції McFarland [18], Pozdeev або методику керованого росту дистального відділу великогомілкової кістки.

Для лікування УПКГ на стадії перелому застосовують принципово різні хірургічні техніки та способи фіксації: інтрамедулярну стабілізацію з кістковою пластикою, методику Ілізарова з використанням апарату зовнішньої фіксації (АЗФ), комбіновані методики інтрамедулярної та зовнішньої фіксації, заміщення васкуляризованого автотрансплантата малогомілкової кістки, метод «індукованої мембрани» за Masquet.

*Операція McFarland* полягає у виконанні кісткової автопластики за допомогою автотрансплантата з контралатеральної малогомілкової кістки з метою профілактики перелому великогомілкової кістки (рис. 1) [18]. O. Ofluoglu та співавт. [24] продемонстрували позитивні результати використання цієї техніки в 10 пацієнтів, в яких через 5–7 років після виконання профілактичної кісткової автопластики не визначено жодного випадку формування псевдоартрозу на оперованій кінцівці. Проте автори також виявили помірне вкорочення та вторинну вальгусну деформацію над'яtkово-гомількового суглоба в 40 % пацієнтів [19].



**Рис. 1.** Схема хірургічних втручань на етапі латентної фази УПКГ операції McFarland: а — формування жолобів у великогомілковій кістці; б і в — фіксація автотрансплантата малогомілкової кістки (за [18])

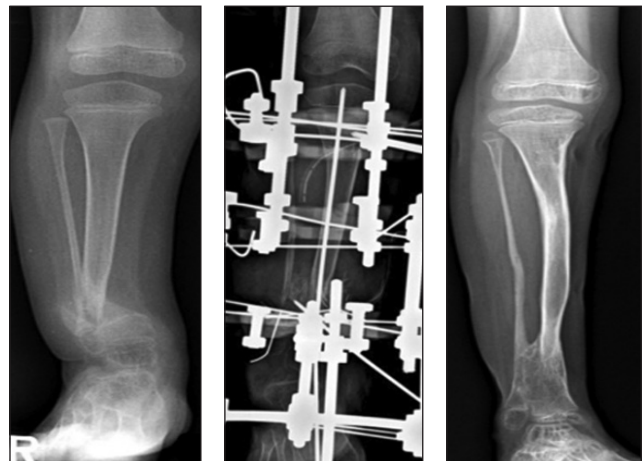
### *Операція Pozdeev*

А. П. Поздеев зі співавт. [20] запропонували оригінальну техніку використання превентивної кісткової алопластики демінералізованими трансплантатами. За результатами аналізу клінічної групи з 38 пацієнтів, виконання таких утручань дало змогу попередити розвиток перелому великогомілкової кістки в 84,2 % випадків. Перевагою методики є використання алотрансплантата, що дозволяє попередити ускладнення, пов'язані із отриманням автотрансплантата («donor-site morbidity»).

### *Хірургічне лікування методом Ілізарова*

Метод Ілізарова для хірургічного лікування УПКГ передбачає використання основних принципів компресійно-дистракційного остеосинтезу та дистракційного остеогенезу в АЗФ [28] (рис. 2). Існує кілька методик із використанням циркулярного АЗФ і принципів методу Ілізарова, серед яких: закрыта компресія зони УПКГ; резекція з одночасним укороченням і компресією; резекція зі сегментарним кістковим транспортом; резекція, автокісткова пластика та дистракційно-компресійний остеосинтез.

Метод Ілізарова має переваги, дозволяючи одночасне виконання компресійного остеосинтезу кісткових фрагментів і корекцію деформації кісток гомілки. За висновками одного з найбільших мультицентрових досліджень, що проведене Європейською асоціацією дитячих ортопедів у 2000 році та включало аналіз результатів хірургічного лікування 340 дітей з УПКГ (1 287 операцій), саме методика Ілізарова рекомендована для хірургічного лікування УПКГ у дітей, бо має найбільший показник досягнення консолідації в зоні УПКГ. Для лікування 108 гомілок із УПКГ виконано 194 хірургічних втручання за методом Ілізарова.



**Рис. 2.** Приклад використання АЗФ (за [23])

Консолідація УПКГ після першої операції досягнута в 65,4 % випадків. На 46 гомілках виконали два та більше хірургічних втручання. Загальний підсумковий відсоток консолідації склав 75,5 % [22].

Основними недоліками методики є інфекційні ускладнення в місцях введення черезкісткових елементів, а також рефрактури, які виникають, зазвичай, на рівні попереднього УПКГ і сягають 34,8 %. Для їхньої профілактики використовують введення інтрамедулярних фіксаторів після досягнення консолідації [24].

Крім того, метод Ілізарова є основним, який використовують для наступної хірургічної корекції залишкової деформації та вкорочення кісток гомілки та стопи в пацієнтів із УПКГ, що значущо впливають на косметичний стан (зовнішній вигляд) та опороспроможність кінцівки і є неодмінними характеристиками гомілки за УПКГ [25].

*Хірургічне лікування зі застосуванням інтрамедулярних фіксаторів*

Оригінальна методика була запропонована J. Charnley у 1956 році та передбачала виконання резекції зони УПКГ із наступною інтрамедулярною фіксацією фрагментів і кістковою пластиком [26]. Пізніше методику було модифіковано P. Williams із додаванням трансартикулярного введення стрижня через піднадп'ятковий та надп'ятково-гомілковий суглоби [27]. Техніка стала стандартом хірургічного лікування протягом десятиріч, демонструючи достатньо високу (від 50 до 85 %) ефективність зрощення зони УПКГ. Проте показники відрізнялись у різних авторів через модифікації технік виконання втручання та неоднакових інтрамедулярних фіксаторів. Усі дослідники підтвердили необхідність тривалого шинування великогомілкової кістки

інтрамедулярним фіксатором для профілактики рефрактур (рис. 3).

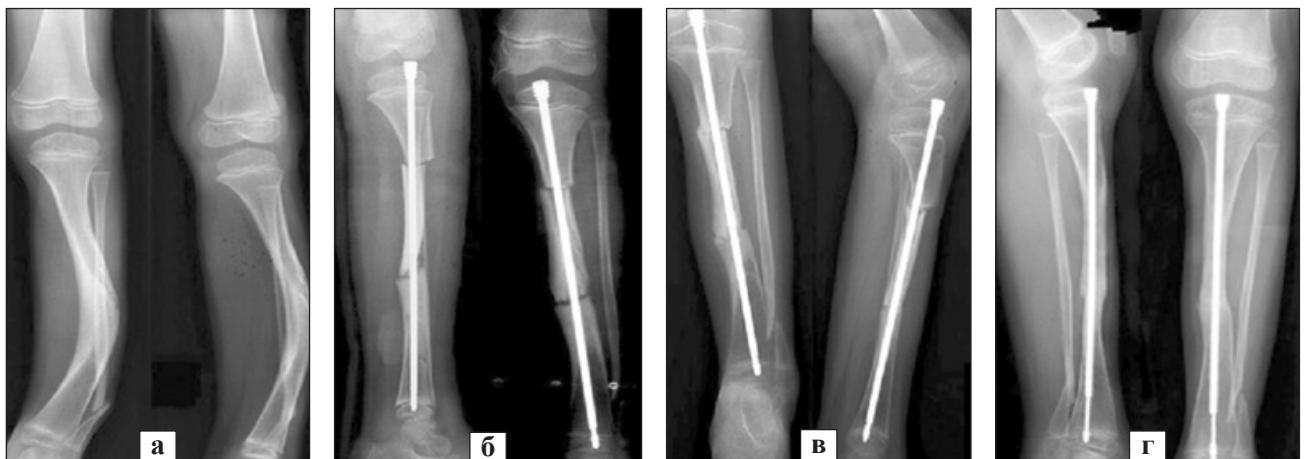Перевагами інтрамедулярної фіксації для лікування УПКГ є можливість ефективної корекції кутової деформації, що нормалізує розподіл сил під час осьового навантаження гомілки, а також забезпечення «шинуючого» ефекту для попередження розвитку рефрактур.

Вибір інтрамедулярного металофіксатора (спиці Кіршнера, стрижні Штейнмана, телескопічні фіксатори Fassieur-Duval) залежить від досвіду хірурга й економічної доступності [28].

До недоліків цього способу хірургічного лікування можна віднести вкорочення кісток гомілки, що відбувається внаслідок резекції зони УПКГ, а також неможливість досягти корекції супутніх деформацій, які, зазвичай, наявні в надп'ятковому суглобі ураженої гомілки.

*Хірургічне лікування комбінованими методиками*

Поєднане використання АЗФ та інтрамедулярних пристроїв із кістковою автопластиком дозволяє застосувати біомеханічні переваги обох фіксаторів. АЗФ сприяє досягненню корекції положення кісткових фрагментів гомілки, забезпечуючи при цьому необхідні для консолідації умови стабільності, а інтрамедулярний фіксатор попереджує рефрактуру в зоні УПКГ [30]. Результати хірургічного лікування УПКГ за допомогою резекції, кісткової автопластики та комбінованого використання інтрамедулярних і зовнішніх пристроїв (АЗФ) дають змогу отримати консолідацію від 40 до 100 % випадків. При цьому частота рефрактури не перебільшує 40 %. Відсутня єдина думка щодо часу виконання профілактичної інтрамедулярної фіксації стрижнями кісток гомілки [31]. Зокрема, деякі фахівці виконують інтрамедулярну фіксацію



**Рис. 3.** Приклад використання інтрамедулярного фіксатора Fassieur-Duval. Рентгенографія УПКГ до (а) на етапах (б, в) та після хірургічного лікування (г). Ілюстрацію взято з [29]

під час основного етапу хірургічного лікування, інші проводять превентивне шинування великого-мілкової кістки після досягнення зрощення в зоні операції.

Хірургічне лікування з використанням васкуляризованого автотрансплантата малогомілкової кістки (ВАМГК) уперше описано Taylor і співавт. у 1975. Методика складається з трьох етапів: резекції патологічних тканин у зоні УПКГ, отримання васкуляризованого автотрансплантата з контралатеральної малогомілкової кістки та встановлення його в зону післярезекційного дефекту УПКГ, виконання судинного анастомозу [32]. Описані хірургічні техніки трансферу ВАМГК із контра- й іпсилатеральної кінцівок.

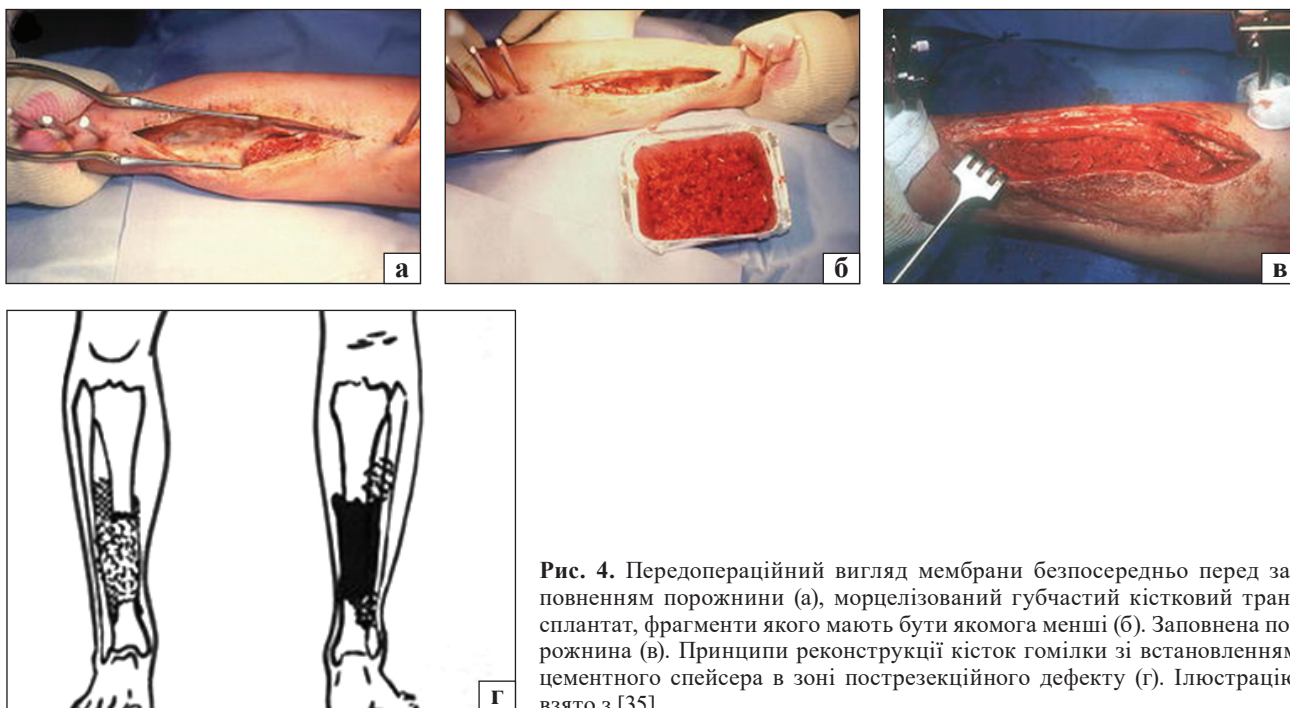Методика лікування УПКГ із використанням ВАМГК дозволяє отримати до 100 % консолидації. Її можна виконувати навіть дітям віком від року. Проте її застосування потребує мультикомандного підходу зі залученням судинного хірурга і, відповідно, мікрохірургічного інструментарію. Це втручання є технічно складними, тому наразі її застосовують у деяких центрах світу [33]. До специфічних ускладнень методики відносять формування вальгусної деформації над'яточного суглоба на стороні забору автотрансплантата, яку спостерігають у 64 % випадків.

Хірургічне лікування методикою «індукованої мембрани» (техніка Masquelet) передбачає проведення двох хірургічних втручань. Перше — це резекція патологічно змінених тканин у зоні

УПКГ зі встановленням цементного спейсера в зоні післярезекційного дефекту, кістки гомілки тимчасово стабілізують за допомогою метало-остеосинтезу [34]. Друге хірургічне втручання виконують через 6–8 тижнів — час, необхідний для формування біологічно активної мембрани, так званої «індукованої мембрани». Втручання передбачає видалення спейсера та пластику дефекту авто- або алокісткою (рис. 4). Паревагами цієї методики є можливість її використання навіть у пацієнтів, яким попередньо вже проведено хірургічне лікування, яке виявилось неефективним, та можливість заміщення достатньо великих дефектів (до 8 см). Недоліками є необхідність двічі проводити хірургічне втручання, тривалість лікування та достатньо висока частота рефрактур після досягнення консолидації в зоні УПКГ.

#### Ампутація

Ставлення до ампутації як методу хірургічного лікування УПКГ у дітей, значно відрізняється в різних частинах світу та навіть медичних центрах у межах однієї країни. Деякі фахівці розглядають її як паліативну методику, що виконують у випадках неефективності реконструктивних втручань. Інші — як один із дієвих способів первинного хірургічного лікування, що дозволяє уникнути багаторазових оперативних втручань [36]. Кілька досліджень продемонстрували гарні функціональні результати, швидку адаптацію та високу якість життя дітей після ампутацій із приводу різної патології (травми, онкологічні захворювання тощо).



**Рис. 4.** Передопераційний вигляд мембрани безпосередньо перед заповненням порожнини (а), морцелізований губчастий кістковий трансплантат, фрагменти якого мають бути якомога менші (б). Заповнена порожнина (в). Принципи реконструкції кісток гомілки зі встановленням цементного спейсера в зоні пострезекційного дефекту (г). Ілюстрацію взято з [35]

L. A. Karol дослідив функцію ходьби у дітей із УПКГ після хірургічного лікування та дійшов висновку, що функціональні результати після ампутації стопи схожі з такими після проведення стандартного хірургічного лікування [37].

Сучасні погляди на показання до ампутації за УПКГ сформульовані R. E. McCarthy [38]: неможливість досягти консолідації після мінімум трьох хірургічних втручань; суттєве вкорочення (понад 5 см) і значна деформація стопи та гомілки з порушенням опорної функції кінцівки. Пацієнтам виготовляють протез і дозволяють раннє осьове навантаження. Показники консолідації УПКГ після ампутації стопи сягають від 0 до 90 %, при цьому функціональність та опорність прооперованої кінцівки не залежить від рентгенологічної картини консолідації [36].

## Висновки

Уроджений псевдоартроз кісток гомілки — захворювання, яке досить рідко зустрічається та має широкий спектр проявів від прогресованої антекурваційної деформації гомілки до незрощення з дефектом кісткової тканини. Зміни в ділянці УПКГ обумовлені впливом патологічно зміненого окістя, що формує фіброзну гамартому та відповідає за порушення біомеханічних властивостей кісткової тканини.

Основним методом лікування УПКГ є хірургічний. На сьогодні розроблено велику кількість оперативних методик, які активно використовують і вдосконалюють у світі. Найуживанішими є метод Ілізарова, лікування зі застосуванням інтрамедулярних фіксаторів, хірургічні методики з використанням васкуляризованого автотрансплантата малоомілкової кістки, методика «індукованої мембрани».

Досліджень, які б порівнювали ефективність різних методик чи металофіксаторів, наразі небагато, більшість подано у форматі ретроспективного аналізу клінічної вибірки. Це пояснюється рідкістю захворювання та відсутністю уніфікованих підходів до вибору методики хірургічного лікування. Основною метою лікування УПКГ є досягнення консолідації в зоні псевдоартрозу, що має дозволити відновити опорність кінцівки. Недоліком наявних досліджень є концентрація на досягненні консолідації УПКГ і нехтування супутніми ортопедичними деформаціями кінцівки. Відсоток первинної консолідації УПКГ за умов застосування різних методик хірургічного лікування дуже варіює, становлячи від 60 до 100 %. Також спостерігають значний відсоток усклад-

нень (незрощення та рефрактури), які вимагають проведення повторних хірургічних втручань.

**Конфлікт інтересів.** Автори декларують відсутність конфлікту інтересів.

## Список літератури

1. Eisenberg K. A. Management of congenital pseudoarthrosis of the tibia and fibula / K. A. Eisenberg, C. B. Vuillemin // *Current Reviews in Musculoskeletal Medicine*. — 2019. — Vol. 12 (3). — P. 356–368. — DOI:10.1007/s12178-019-09566-2.
2. Congenital pseudarthrosis of the tibia: history, etiology, classification, and epidemiologic data / F. Heft, G. Bollini, P. Dungal [et al.] // *Journal of Pediatric Orthopedics. Part B*. — 2000. — Vol. 9 (1). — P. 11–15. — DOI: 10.1097/01202412-200001000-00003.
3. Pannier S. Congenital pseudarthrosis of the tibia / S. Pannier // *Orthopaedics & Traumatology, Surgery & Research*. — 2011. — Vol. 97 (7). — P. 750–761. — DOI: 10.1016/j.otsr.2011.09.001.
4. Paley D. Congenital pseudarthrosis of the tibia: biological and biomechanical considerations to achieve union and prevent refracture / D. Paley // *Journal of Children's Orthopaedics*. — 2019. — Vol. 13 (2). — P. 120–133. — DOI: 10.1302/1863-2548.13.180147.
5. Codivilla A. On the cure of the congenital pseudoarthrosis of the tibia by means of periosteal transplantation / *The Journal of Bone and Joint Surgery*. — 1906. — Vol. s2–4. — P. 163–169.
6. Pathology of bone lesions associated with congenital pseudarthrosis of the leg / E. Ippolito, A. Corsi, F. Grill [et al.] // *Journal of Pediatric Orthopedics. Part B*. — 2000. — Vol. 9 (1). — P. 3–10. — DOI: 10.1097/01202412-200001000-00002.
7. Boyd H. B. Pathology and natural history of congenital pseudarthrosis of the tibia / H. B. Boyd // *Clinical Orthopaedics and Related Research*. — 1982. — № 166. — P. 5–13.
8. Crawford A. H. Neurofibromatosis in children / A. H. Crawford // *Acta Orthopaedica Scandinavica. Supplementum*. — 1986. — Vol. 218. — P. 1–60.
9. El-Rosasy M. A. Congenital pseudarthrosis of the tibia / M. A. El-Rosasy, D. Paley, J. E. Herzenberg // *Limb Lengthening and Reconstruction Surgery* / Eds. S. R. Rozbruch, S. Ilizarov. — New York : Informa Healthcare, 2007. — P. 485–493.
10. Congenital pseudarthrosis of the tibia: Results of circular external fixation treatment with intramedullary rodding and periosteal grafting technique / M. Kocaoğlu, I. Eralp, F. E. Bilen, M. Civan // *Acta orthopaedica et traumatologica turca*. — 2020. — Vol. 54 (3). — P. 245–254. — DOI: 10.5152/j.aott.2020.03.26.
11. Andersen K. S. Radiological classification of congenital pseudarthrosis of the tibia / K. S. Andersen // *Acta Orthopaedica Scandinavica*. — 1973. — Vol. 44 (6). — P. 719–727. — DOI: 10.3109/17453677308989112.
12. Поздеев А. П. Особенности течения врожденных ложных суставов костей голени у детей дистрофического и диспластического генеза / А. П. Поздеев, Е. А. Захарьян // *Ортопедия, травматология и восстановительная хирургия детского возраста*. — 2014. — Т. 2, № 1. — С. 78–84.
13. Congenital pseudarthrosis of the tibia in pediatric patients: MR imaging / A. H. Mahnken, G. Staatz, B. Hermanns [et al.] // *American Journal of Roentgenology*. — 2001. — Vol. 177 (5). — P. 1025–1029. — DOI: 10.2214/ajr.177.5.1771025.
14. Shah H. Congenital pseudarthrosis of the tibia: Management and complications / H. Shah, M. Rousset, F. Canavese // *Indian Journal of Orthopaedics*. — 2012. — Vol. 46 (6). — P. 616–626. — DOI: 10.4103/0019-5413.104184.
15. Treatment of congenital pseudarthrosis of the tibia—a multicenter study in Japan / I. Ohnishi, W. Sato, J. Matsuyama [et al.] // *Journal of Pediatric Orthopedics*. — 2005. — Vol. 25 (2). — P. 219–224. — DOI: 10.1097/01.bpo.0000151054.54732.0b

16. Paterson D. C. Electrical stimulation in the treatment of congenital pseudarthrosis of the tibia / D. C. Paterson, R. B. Simonis // *The Journal of Bone and Joint Surgery. British volume.* — 1985. — Vol. 67 (3). — P. 454–462. — DOI: 10.1302/0301-620X.67B3.3873458.
17. Congenital tibial pseudarthrosis, changes in treatment protocol / L. Shabtai, E. Ezra, S. Wientroub, E. Segev // *Journal of Pediatric Orthopedics. Part B.* — 2015. — Vol. 24 (5). — P. 444–449. — DOI: 10.1097/BPB.0000000000000191.
18. McFarland B. Birth fracture of the tibia / B. McFarland // *British Journal of Surgery.* — 1939. — Vol. 27. — P. 706–712. — DOI: 10.1002/bjs.18002710809.
19. Ofluoglu O. Prophylactic bypass grafting and long-term bracing in the management of anterolateral bowing of the tibia and neurofibromatosis-1 / O. Ofluoglu, R. S. Davidson, J. P. Dormans // *The Journal of Bone and Joint Surgery. American volume.* — 2008. — Vol. 90 (10). — P. 2126–2134. — DOI: 10.2106/JBJS.G.00272.
20. Поздеев А. П. Превентивная костная пластика при лечении латентной формы врожденного ложного сустава костей голени у детей / А. П. Поздеев, Е. А. Захарьян, В. А. Виленский // *Вестник травматологии и ортопедии им. Н. Н. Приорова.* — 2018. — № 3–4. — P. 65–70.
21. Treatment of congenital pseudarthrosis of the tibia using the Ilizarov technique / D. Paley, M. Catagni, F. Argnani, J. Prevot // *Clinical Orthopaedics and Related Research.* — 1992. — № 280. — P. 81–93.
22. Treatment approaches for congenital pseudarthrosis of tibia: results of the EPOS multicenter study. European Paediatric Orthopaedic Society (EPOS) / F. Grill, G. Bollini, P. D. Fixsen [et al.] // *J Pediatr Orthop.* 2000; Vol. 9 (2). — P. 75–89. — DOI: 10.1097/01202412-200004000-00002.
23. Choi I. H. Ilizarov treatment of congenital pseudarthrosis of the tibia: a multi-targeted approach using the Ilizarov technique / I. H. Choi, T. J. Cho, H. J. Moon // *Clinics in orthopedic surgery.* — 2011. — Vol. 3 (1). — P. 1–8. — DOI: 10.4055/cios.2011.3.1.1.
24. Paley D. Congenital pseudarthrosis of the tibia: combined pharmacologic and surgical treatment using bisphosphonate intravenous infusion and bone morphogenic protein with periosteal and cancellous autogenous bone grafting, tibio-fibular cross union, intramedullary / D. Paley // *Bone grafting* / Ed. A. Zorzi. — Vienna, Austria : InTech, 2012.
25. Лечение детей с врожденными деформациями длинных костей нижних конечностей путем последовательного использования управляемого роста и чрескостного остеосинтеза (предварительное сообщение) / В. А. Виленский, Е. А. Захарьян, А. А. Поздеев [и др.] // *Ортопедия, травматология и восстановительная хирургия детского возраста.* — 2018. — Т. 6, № 3. — С. 12–24. — DOI: 10.17816/PTORS6312-24.
26. Charnley J. Congenital pseudarthrosis intramedullary of the tibia nail treated by the intramedullary nail / J. Charnley // *The Journal of Bone and Joint Surgery. American volume.* — 1956. — Vol. 38 (2). — P. 283–290.
27. Johnston C. E. 2<sup>nd</sup>. Congenital pseudarthrosis of the tibia: Results of technical variations in the charnley-williams procedure / C. E. Johnston 2<sup>nd</sup> // *The Journal of Bone and Joint Surgery. American volume.* — 2002. — Vol. 84 (10). — P. 1799–1810.
28. Alzahrani M. M. Use of the Fassier-Duval telescopic rod for the management of congenital pseudarthrosis of the tibia / M. M. Alzahrani, F. Fassier, R. C. Hamdy // *Journal of Limb Lengthening & Reconstruction.* — 2016. — Vol. 2. — P. 23–28. — DOI: 10.4103/2455-3719.182572.
29. *Limb Lengthening and Reconstruction Surgery Case Atlas.* — Switzerland : Springer International Publishing, 2015. — P. 197202.
30. Kim H. W. Intramedullary fixation and bone grafting for congenital pseudarthrosis of the tibia / H. W. Kim, S. L. Weinstein // *Clinical Orthopaedics and Related Research.* — 2002. — № 405. — P. 250–257. — DOI: 10.1097/00003086-200212000-00032.
31. Combination of intramedullary rod, wrapping bone grafting and Ilizarov's fixator for the treatment of Crawford type IV congenital pseudarthrosis of the tibia: mid-term follow up of 56 cases / G. H. Zhu, H. B. Mei, R. G. He [et al.] // *BMC Musculoskelet Disorders.* — 2016. — Vol. 17. — Article ID: 443. — DOI: 10.1186/s12891-016-1295-1.
32. Tan J. S. Transfer of Ipsilateral Fibula on Vascular Pedicle for Treatment of Congenital Pseudarthrosis of the Tibia / J. S. Tan, J. W. Roach, A. A. Wang // *Journal of Pediatric Orthopaedics.* — 2011. — Vol. 31 (1). — P. 72–78. — DOI: 10.1097/BPO.0b013e318202c243.
33. Congenital pseudoarthrosis of the tibia – results of treatment by free fibular transfer and associated procedures – preliminary study / R. B. Iamaguchi, P. M. M. B. Fucs, D. C. A. Carlos [et al.] // *Journal of Pediatric Orthopedics. Part B.* — 2011. — Vol. 20 (5). — P. 323–329. — DOI: 10.1097/BPB.0b013e328347a361.
34. Masquelet A. C. The concept of induced membrane for reconstruction of long bone defects / A. C. Masquelet, T. Begue // *The Orthopedic Clinics of North America.* 2010. — Vol. 41 (1). — P. 27–37. — DOI: 10.1016/j.ocl.2009.07.011
35. Induced membrane technique for reconstruction to manage bone loss / B. C. Taylo, B. G. French, T. T. Fowler [et al.] // *The Journal of the American Academy of Orthopaedic Surgeons.* — 2012. — Vol. 20 (3). — P. 142–150. — DOI: 10.5435/JAAOS-20-03-142.
36. Amputation outcomes in congenital pseudarthrosis of the tibia / D. E. Westberry, A. M. Carpenter, J. Tisch, L. I. Wack // *J Pediatr Orthop.* — 2018. — Vol. 38 (8). — P. e475–e481. — DOI: 10.1097/BPO.0000000000001211.
37. Comparison of gait after Syme and transtibial amputation in children: factors that may play a role in function / K. A. Jeans, L. A. Karol, D. Cummings, K. Singhal // *The Journal of Bone and Joint Surgery. American volume.* 2014. — Vol. 96 (19). — P. 1641–1647. — DOI: 10.2106/JBJS.N.00192.
38. McCarthy R. E. Amputation for congenital pseudarthrosis of the tibia. Indications and techniques / R. E. McCarthy // *Clinical Orthopaedics and Related Research.* — 1982. — № 166. — P. 58–61.

Стаття надійшла до редакції 03.08.2021

## THE CURRENT STATE OF DIAGNOSIS AND TREATMENT OF THE CONGENITAL TIBIA PSEUDOARTHROSIS

S. O. Khmyzov, Ye. S. Katsalap

Sytenko Institute of Spine and Joint Pathology National Academy of Medical Sciences of Ukraine, Kharkiv

✉ Sergij Khmyzov, MD, Prof. in Traumatology and Orthopaedics: s.khmyzov@gmail.com

✉ Yelizaveta Katsalap, MD: lizaveta27@ukr.net