

УДК 616.717.4-001.514-089.881(045)

DOI: <http://dx.doi.org/10.15674/0030-59872021134-42>

Лікування хворих із ускладненими переломами дистального відділу плечової кістки з використанням фіксаторів малоконтактного багатоплощинного остеосинтезу

П. І. Білінський

Національний медичний університет ім. О. О. Богомольця МОЗ України, Київ

Treatment of distal humerus fractures is a complex problem in traumatology. The result of treatment depends on the choice of fixator according to the fracture area. Objective. To improve the technology of treatment in patients with complicated distal humerus fractures with fixators of small contact and multiplanar osteosynthesis and to evaluate its efficacy. Methods. 39 patients were treated for the period 2000–2020 with distal humerus nonunion (types 12-B1, 12-C1, 12-C2) and 23 patients with complicated above- and transcondylar humerus fractures (types 13-A2, 13-C1, 13-C2). Fixation of bone fragments of the distal humerus was made with device for fixation (Patent 17502 UA). It is a shaped plate with a groove on which half rings with threaded holes are stabilized. For the osteosynthesis of above- and transcondylar humerus fractures we used V-shaped plate with the possibility to regulate branch spreading width as for the condylar size (Patent 33358 UA). Autografting was performed as for necessity. Results. Plate osteosynthesis was performed mainly through anterior approach with minimal tissues traumatization. Release of radial nerve we made as for necessity. This device provides the stable fixation even in a case of short distal fragment. Device for bone fragments fixation was placed on the posterior condylar surface and lower part of the humerus through olecranon osteotomy. Osteosynthesis with suggested device is one of the options with bone autografting and can be method of choice at repeated surgery. Follow-up period was 1–2 years and later. In 60 patients we obtained good results with completed bone union. Conclusions. Suggested device can be used in cases of distal humerus nonunion. It allows to decrease the damage of surgery, to avoid many complications. Key words. Complicated fractures of the distal humerus, devices for limited-contact multiplanar osteosynthesis.

Лікування переломів дистального відділу плечової кістки (ПДВПК) є складною проблемою травматології. Його результат значною мірою визначає вибір оптимальної конструкції для фіксації конкретної лінії зламу. Мета. Удосконалити технологію лікування хворих із ускладненими ПДВПК на основі використання фіксаторів для малоконтактного багатоплощинного остеосинтезу (МБО) та оцінити її ефективність. Методи. За період із 2000 по 2020 р. проліковано 39 пацієнтів із незрощенням відламків дистального метафіза плечової кістки (типу 12-B1, 12-C1, 12-C2) та 23 — з ускладненими над- і черезвиростковими переломами кістки (більше типу 13-A2, 13-C1, 13-C2). Фіксацію фрагментів нижньої третини плечової кістки здійснювали пристроєм для фіксації кісткових відламків (ПФКВ, пат. 17502 UA). Це — фігурна пластина з пазом, на якій стабілізуються півкільця з різьбовими отворами. Для остеосинтезу над- і черезвиросткових переломів використано V-подібну конструкцію з можливістю регуляції ширини розведення брани відповідно до ширини виросткової ділянки кістки (ПОВ, пат. 33358 UA). За необхідності виконували пластику аутогенним кістковим матеріалом. Результати. Пластину ПФКВ встановлюють переважно через передній доступ із мінімальною операційною травмою поверх головок репозиційних гвинтів. За необхідності виконують мобілізацію променевого нерва. ПФКВ забезпечує стабільну фіксацію навіть у разі короткого дистального фрагмента. ПОВ встановлюють на задній поверхні виростків і нижній третині плечової кістки через остеотомію ліктьового відростка. Остеосинтез є одним із варіантів ПОВ із спонгіозною автопластикою, може бути методом вибору в разі заміни методу фіксації. Термін спостереження за пацієнтами складав 1–2 роки і більше. У 60 з них відбулося зрощення відламків, отримано добрий клінічний результат. Висновки. Розроблені засоби для МБО можуть бути використані в разі незрощень і ПДВПК. Вони дають змогу зменшити травматичність операції, уникнути багатьох ускладнень, характерних для сучасних традиційних фіксаторів.

Ключові слова. Ускладнені переломи дистального відділу плечової кістки, засоби для малоконтактного багатоплощинного остеосинтезу

Вступ

Лікування переломів дистального відділу плечової кістки (ПДВПК), у тому числі над- і черезвиросткових, є складною і не до кінця вирішеною проблемою травматології [1, 2]. Добрі результати лікування спостерігають у 62 % випадків [3]. Питома вага різних ускладнень сягає 15–40 %, інвалідами стають 18–20 % пацієнтів [4, 5]. Це зумовлено багатьма об'єктивними та суб'єктивними чинниками, а саме: складною анатомічною будовою ліктьового суглоба, значними навантаженнями на нього тощо [6]. Разом із цим у післяопераційному періоді у 82 % пацієнтів у ліктьових суглобах виникають різного типу контрактури, гетеротопічні осифікати та неврологічні порушення у віддаленому періоді — у 28–49 % [7–9]. Незадовільні результати лікування цього контингенту хворих у 67 % випадків призводять до втрати можливості самообслуговування й інвалідності [10].

Основним методом хірургічного лікування хворих із ПДВПК є остеосинтез за технологіями АО без необхідності післяопераційної іммобілізації оперованої кінцівки [2]. Існують чіткі показання, які вимагають суворого дотримання відповідних методик. В іншому разі ці операції можуть призводити до порушення регенерації, гнійно-некротичних процесів та інших незворотних ускладнень.

Водночас, результати лікування постраждалих із ПДВПК значною мірою залежать від вибо-

ру конструкції та біомеханічного обґрунтування фіксатора для остеосинтезу на основі врахування лінії зламу та типу перелому.

Мета роботи: удосконалити технологію лікування хворих із ускладненими переломами дистального відділу плечової кістки на основі використання фіксаторів для малоконтактного багатоплощинного остеосинтезу (МБО) й оцінити її ефективність.

Матеріал і методи

Матеріали статті розглянуто на засіданні комітету з біоетики при ДУ «ІПХС ім. проф. М. І. Ситенка НАМН України» та отримано позитивну оцінку (протокол № 212 від 22.02.2021) відповідно до чинних міжнародних і державних етичних вимог.

За період із 2000 по 2020 рік під нашим наглядом перебували 39 пацієнтів із відсутністю зрощення відламків дистального метафіза плечової кістки (типу 12-B1, 12-C1, 12-C2, табл. 1) та 23 пацієнти із ускладненими над- і черезвиростковими переломами плечової кістки (більше типу 13-A2, 13-C1, 13-C2, табл. 2).

Переломи дистального метафіза плечової кістки. Усі хворі цієї групи (39 осіб) попередньо були прооперовані в інших медичних закладах із використанням різних типів фіксацій. Серед них у 9 випадках (23 %) використано для остеосинтезу LCP-пластину, невправлені відламки заблоковані гвинтами. У 7 пацієнтів (18 %) виявлено неправильне встановлення контактної пластини.

Таблиця 1

Кількість випадків і причини незрощення ПДВПК

Остеосинтез	Причини незрощення	Кількість випадків		
		абс.	%	з ушкодженням променевого нерва
LCP-пластиною	Невправлені та заблоковані гвинтами кісткові фрагменти	9	23	4
	Рефрактура:			
	– на рівні проксимального гвинта;	4	31	2
	– на рівні дистального гвинта;	3		1
– після зняття пластини	5	1		
Іншою пластиною	Неправильне встановлення контактної пластини	7	18	3
Інтрамедулярним блокувальним стрижнем	Неправильний вибір типорозміру фіксатора та недостатня репозиція відламків	4	10	2
АЗФ	Недостатня репозиція та контакт відламків	3	8	2
Гвинтами	Порушення стабільності фіксації	2	5	1
Інший, невиправданий метод	Помилковий вибір повторного методу остеосинтезу	2	5	1
Загалом		39	100	17

Таблиця 2

Кількість хворих із незрощеними над- і черезвиростковими переломами плечової кістки й ушкодженнями променевого нерва

Тип перелому	Кількість випадків	Ушкодження променевого нерва	Кісткова пластика
Надвиростковий А2	10	8	4
Черезвиростковий С1	7	5	1
Черезвиростковий С2	6	4	1

Рефрактуру на різних ділянках остеосинтезу плечової кістки зафіксовано загалом у 12 хворих (31 %): на рівні проксимального фіксувального гвинта LCP-пластини — 4 випадки, дистально-го — 3, після зняття пластини — 5.

Відсутність зрощення відламків також спостерігали після остеосинтезу інтрамедулярним блокувальним стрижнем у 4 (10 %) пацієнтів, позавогнищового (апарати зовнішньої фіксації, АЗФ) — 3 (8 %), гвинтами — 2 (5 %), за умов неадекватного повторного остеосинтезу — 2 (5 %).

Визначено, що головними причинами незрощення відламків були: порушення технології встановлення фіксаторів через неправильний вибір їхнього типу та розмірів, недостатня репозиція та стабільність фіксації кісткових фрагментів. Неврологічні порушення відмічено у 17 хворих (44 %), при цьому в 6 випадках — через компресію гвинтами, у 4 — на фоні повторної рефрактури плечової кістки, у 7 — в результаті порушення встановлення конструкцій.

Для вирішення поставленої мети дослідження й усунення зазначених ускладнень виконували повторний остеосинтез за допомогою розроблених фіксаторів. Зокрема, у разі переломів дистального метафіза плечової кістки для стабілізації відламків кістки використано пристрій




Рис. 1. Пристрій для фіксації кісткових відламків (ПФКВ) [13]

для фіксації кісткових відламків» (ПФКВ) (пат. 17502 UA, рис. 1) [13].

Основним елементом цієї конструкції є фігурна прямолінійна пластина з пазом, на якій закріплюють півкільця з різьбовими отворами. Це дозволяє проводити кортикальні гвинти в різних площинах, що збільшує жорсткість фіксації кісткових фрагментів, при цьому силові взаємодії в ділянці «півкільце – гвинт» протидіють переміщенню фрагментів навіть за умов лізису кістки.

Запропонована конструкція ПФКВ усуває також тиск пластини на кістку та забезпечує певну позитивну мікрорухомість відламків, що оптимізує перебіг репаративної регенерації. Величину мікрорухомості відламків можна певною мірою програмувати під час операції, змінюючи відстань півкілець і гвинтів до лінії перелому, що зменшує травматизацію прилеглих тканин і скелетування кісткових фрагментів. Це, у свою чергу, мінімізує ризик ушкодження нервових утворень і порушення трофіки кісткової тканини.

У разі косих, скалкових ПДВПК після репозиції відламків проводили їхню стабілізацію кортикальними гвинтами діаметром 3,5 мм. Завдяки наявності півкілець ПФКВ встановлювали поверх головок репозиційних гвинтів. Це забезпечує жорстку фіксацію відламків, умови для первинного зрощення.

В усіх 39 випадках проведений остеосинтез ПФКВ. Для кісткової пластики використовували губчасті автотрансплантати з проксимального епіметафіза великогомілкової кістки, аутологічного матеріалу для якісної кісткової пластики було достатньо.




Рис. 2. Набір пристроїв для остеосинтезу відламків (ПОВ) за умов над- і черезвиросткових переломів плечової кістки (пат. 33358 UA)

Над- і черезвиросткові переломи плечової кістки. Цей тип переломів характеризується складністю через значну частоту ушкоджень променевого нерва, важкість точної репозиції та фіксації фрагментів. Із загальної кількості хворих (23) цієї групи у 6 раніше виконаний накістковий остеосинтез із використанням LCP-пластини, 17 госпіталізовані в клініку після консервативного лікування із симптомами ушкодження променевого нерва — їм здійснено його ревизию та відновлення. Усім пацієнтам цієї групи виконано остеосинтез авторським пристроєм для остеосинтезу відламків (ПОВ, пат. 33358 UA [13]), 6 хворим проведено кісткову автопластику в ділянці незрощення фрагментів (табл. 2).

Пристрій для остеосинтезу над- і черезвиросткових переломів плечової кістки має V-подібну конструкцію із можливістю регулювання ширини розведення двох бранш відповідно до ширини виросткової ділянки плечової кістки (рис. 2) [13].

Додаткова стабілізація відламків виросткової ділянки плечової кістки забезпечується за рахунок наявності на кінці двох бранш. Стабільна фіксація відламків досягається зі застосуванням мінімальної кількості гвинтів. Фіксатор встановлюється на сегменті через задній доступ з остеотомією ліктьового відростка.

Результати та їх обговорення

За нашими клінічними спостереженнями від 1 до 2 років у 60 (97 %) хворих з ускладненими ПДВПК, яких ми прооперували повторно з використанням авторських пристроїв [12, 13], відбулося повне зрощення відламків. У 2 випадках зрощення не зафіксували через порушення пацієнтами ортопедичного режиму.

Серед операцій, виконаних хворим із ПДВПК і над-, і черезвиростковими переломами проведено відновлення функції променевого нерва: зшивання — 11 випадків, невроліз і декомпресія — 17. Вільну автопластику променевого нерва в разі значного діастаза між фрагментами проведено у 5 постраждалих. Для пластики променевого нерва використаний трансплантат із литкового. Середня довжина вставок становила 6–7 см.

Наш багаторічний клінічний досвід свідчить, що остеосинтез у хворих із ПДВПК традиційними пластинами не завжди забезпечує стабільність фіксації. Закрите встановлення LCP-пластин здійснити дуже важко, а відкрите обумовлює встановлення подовженого фіксатора. Цим недолікам можна запобігти, використовуючи запропоновані пристрої [13, 14] та методики їхнього застосування, які забезпечують стабільну фіксацію фрагментів за мінімальної довжини пластики. Це зменшує можливість травматизації прилеглих судинно-нервових і м'язових тканин, зокрема, променевого нерва завдяки відсутності його стискання.

Ушкодження променевого нерва частіше виникає через його травматизацію проксимальним кінцем металевої пластики під час її встановлення в разі перелому плечової кістки в середній її третині у випадках, коли хірург не проводить попередню ревизию цього нерва. Таке ускладнення ми спостерігали у 4 випадках. У одного пацієнта нерв був притиснутий LCP-пластиною до кістки. У разі косої лінії перелому фрагменти після репозиції фіксують 1–3 гвинтами діаметром 3,5 мм. Пластику ПФКВ на 10 отворів встановлюють поверх головок репозиційних гвинтів, що дає змогу мінімізувати операційну травму.

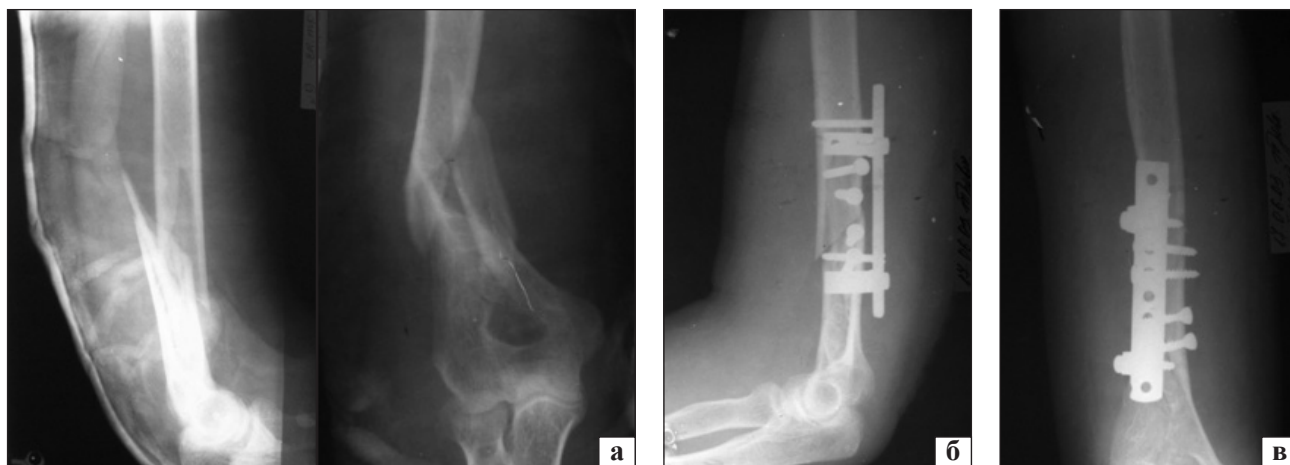


Рис. 3. Рентгенограми хворого Д.: а) на момент госпіталізації, косий багатотламковий ПДВПК зі зміщенням за віссю; б) після остеосинтезу ПФКВ; в) через 3 міс. після операції

Хірургічне втручання здійснюють переважно через передній доступ. За потреби проводять мобілізацію променевого нерва, який після остеосинтезу ізолюють від зони перелому та пластини. Подібний випадок ми спостерігали у одного хворого (рис. 3).

Наступний клінічний приклад показує, що завдяки конструктивним особливостям ПФКВ, коли можна формувати оптимальний варіант пристрою відповідно до характеру лінії перелому, багатоплощинному проведенню гвинтів забезпечується стабільна фіксація навіть у разі короткого дистального фрагмента. Таку ситуацію ми спостерігали в пацієнта К., в якого через 3 міс. після остеосинтезу косою надвиросткового перелому плечової кістки LCP-пластиною фрагменти розійшлися (рис. 4, а). За допомогою ПФКВ фрагменти після репозиції були фіксовані 1–2 гвинтами, пластину встановлено по передній поверхні плечової кістки (рис. 4, б). Ураховуючи, що в пацієнта фрагменти розійшлися через 3 міс. після остеосинтезу, ми застосували варіант ПФКВ із двома півкільцями на фрагмент. Це забезпечило їхню стабільну фіксацію, що дало можливість уникнути іммобілізації прооперованої кінцівки.

Слід підкреслити, що результати лікування переломів плечової кістки значною мірою залежать від адекватної оцінки конкретної ситуації, вибору оптимальної конструкції фіксатора відповідно до стану кістки, характеру лінії перелому.

У жінок після настання менопаузи розвивається остеопороз. Це призводить до зменшення товщини коркового шару кістки та, відповідно, її міцності. На такому фоні остеосинтез LCP-пластинами, які укомплектовані гвинтами з метричною різ-

бою товщиною 5 мм, посилює травматизацію фрагментів, призводить до повторних переломів. Зокрема, у пацієнтки К. ми спостерігали повторний перелом плечової кістки на рівні дистального гвинта (рис. 5, а). У разі короткого дистального фрагмента це створює певні технічні труднощі для повторного хірургічного втручання. Конструкція ПФКВ і в таких випадках забезпечує стабільний остеосинтез, вона встановлена на фрагменти плечової кістки спереду після фіксації репозиційним гвинтом (рис. 5, б).

Ефективність лікування переломів нижньої третини плечової кістки визначає чимало чинників. Особливе значення має адекватний вибір фіксатора. Лікар повинен передбачити результати впливу підбраної конструкції на перебіг репаративного остеогенезу, досконало розуміючи процеси, які відбуваються на стику фрагментів. Механістичне ставлення до остеосинтезу, нехтування факторами, що впливають на регенерацію кістки, негативно відбивається на результатах лікування пацієнтів із ПДВПК.

Довготривала клінічна практика довела, що використання позавогнищового остеосинтезу в разі переломів нижньої третини плечової кістки супроводжується різного типу ускладненнями [2, 11]. Важко досягти доброго результату за допомогою позавогнищового остеосинтезу під час лікування скалкового перелому нижньої третини плечової кістки за умов поганого контакту між відламками. На підтвердження наших слів наводимо клінічний приклад. Пацієнтці М. із таким переломом було проведено остеосинтез спицевим АЗФ. Протягом 9 міс. не відбулося зрощення відламків через відсутність між

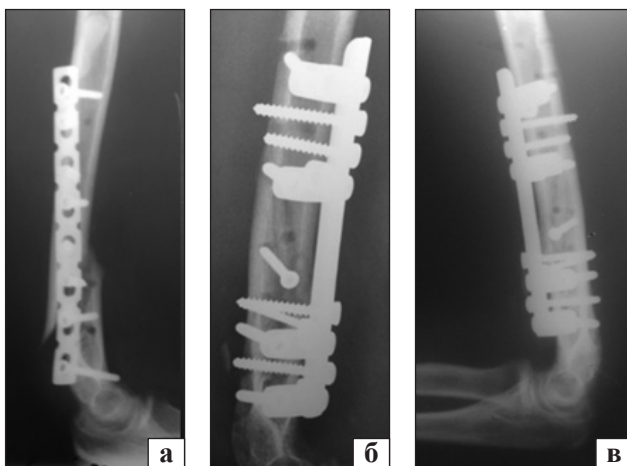


Рис. 4. Рентгенограми хворого К.: а) незрощений перелом дистального метафіза плечової кістки, зміщення LCP-пластини; б) після операції остеосинтезу ПФКВ; в) через 3 міс.

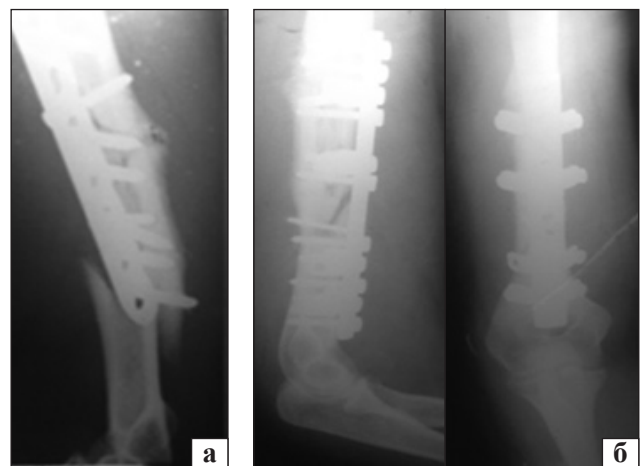


Рис. 5. Рентгенограми хворої К.: а) повторний перелом кістки на рівні дистального гвинта; б) після остеосинтезу ПФКВ

ними доброго контакту (рис. 6, а). Крім того, у хворої розвився парез променевого нерва. Під час ревізійного хірургічного втручання виявлений склероз відламків, заокруглення їхніх країв та інтерпозиція між ними; здавлювання променевого нерва рубцевими тканинами. Після невротомії та оброблення країв фрагментів кістки було досягнуто добрий контакт між ними, проте відбулося вкорочення плечової кістки на 3 см. Здійснено репозиційну фіксацію відламків двома кортикальними гвинтами діаметром 3,5 мм. Кінцеву стабілізацію проведено пристроєм для фіксації кісткових відламків на 12 отворів. Для оптимізації репаративного остеогенезу виконано пластику автологічним губчастим матеріалом із проксимального метаепіфіза великогомілкової кістки. Через 3,5 міс. на

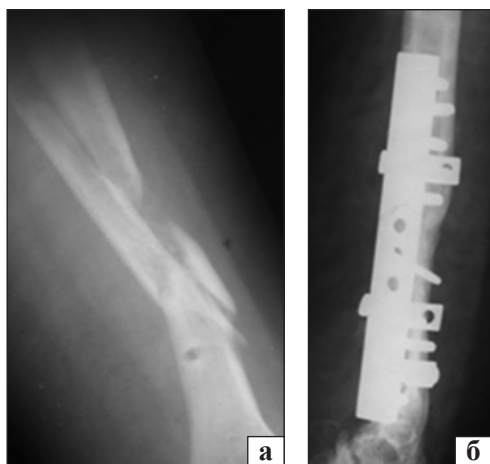


Рис. 6. Рентгенограми пацієнтки М.: а) на момент госпіталізації, багатовідламковий незрощений перелом плечової кістки, стан після остеосинтезу спицевим АЗФ та його видалення; б) через 3,5 міс. після остеосинтезу ПФКВ із кістковою автопластикою

контрольній рентгенограмі відмічено зрощення відламків (рис. 6, б).

Традиційна фіксація над- і черезвиросткових переломів плечової кістки LCP-пластинами на бокових вузьких поверхнях виросткової ділянки створює чимало проблем. Це травматична операція, пов'язана з використанням багатьох кортикальних гвинтів, двох чималих пластин (рис. 7). Крім цього, існує ризик ушкодження ліктьового та променевого нервів. Видалення LCP-пластин також досить травматичне для м'яких тканин. Після такого хірургічного втручання відмічають до 35 % ускладнень, у тому числі рефрактури [14], іноді — інфікування, порушення стабільності прооперованого сегмента [1].

Багатьох вказаних проблем дозволяє позбутися розроблений нами ПОВ завдяки мінімізації операційної травми внаслідок застосування меншої кількості гвинтів. Об'єм імплантованого металу значно менший, роз'ємні V-подібні бранші значно тонші, ніж LCP-пластини, які встановлюють по боковій поверхні виростків і нижньої третини плечової кістки, що посилює травматичність операції. Наш ПОВ встановлюється по задній поверхні виростків і нижньої третини плечової кістки через остеотомію ліктьового відростка.

Після репозиції виростки плечової кістки фіксують спицями або гвинтами. До відрепонованих відламків прикладають сформовану конструкцію. Через бранші пристрою, пластину й отвори півкілець проводять фіксувальні гвинти. Ліктьовий відросток фіксують довгим спонгіозним компресійним гвинтом. У хворої Т. із над- і черезвиростковим переломом плечової кістки застосовано таку методику. Після остеотомії ліктьового відростка проведено репозицію відламків, фіксацію спицями.

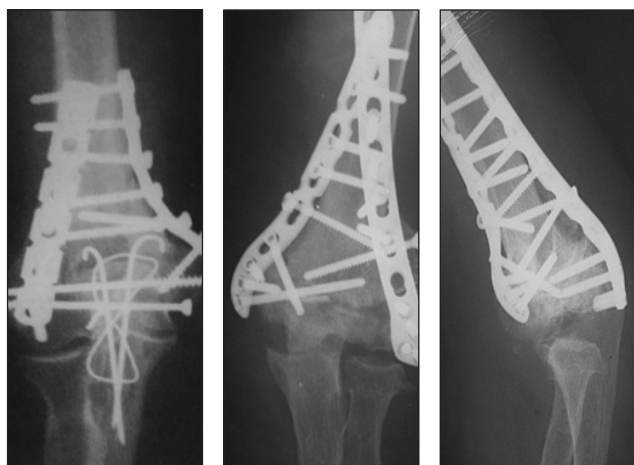


Рис. 7. Рентгенограми пацієнтів із наслідками остеосинтезу над- і черезвиросткових переломів ПК LCP-пластинами

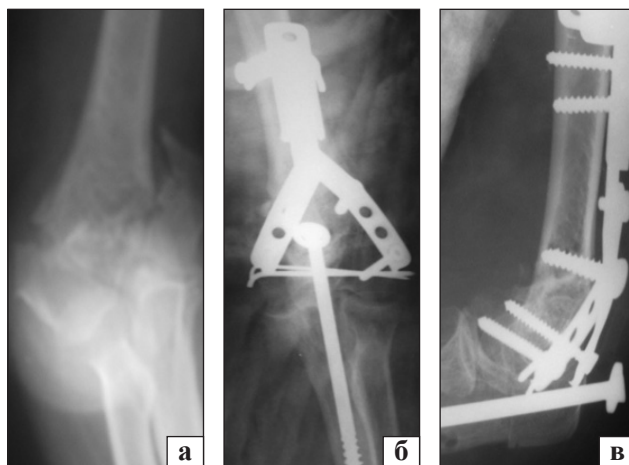


Рис. 8. Рентгенограми хворої Т.: а) на момент госпіталізації; б) після остеосинтезу ПОВ; в) через 3 міс.

Кінцеву стабілізацію виконано ПОВ із можливостями розведення V-подібних бранш. Через останні проведено по 2 гвинти. Ліктьовий відросток синтезований компресійним гвинтом (рис. 8, а, б). На два тижні накладена задня гіпсова лонгета. Через 3 міс. на контрольній рентгенограмі відмічено зрощення відламків (рис. 8, в). Відновлено обсяг рухів у ліктьовому суглобі.

Слід підкреслити, що над- і черезвиросткові переломи плечової кістки є досить складними та травматичними ушкодженнями верхньої кінцівки. Від результатів їхнього лікування значною мірою залежить якість життя пацієнта в майбутньому. Оперативна тактика визначається характером лінії перелому і має бути лише індивідуальною, мінімально травматичною, направленою на максимально раннє і повне відновлення функції ліктьового суглоба. Ураховуючи це, ми робимо косу остеотомію ліктьового відростка. Вона дозволяє наприкінці операцій стабілізувати його

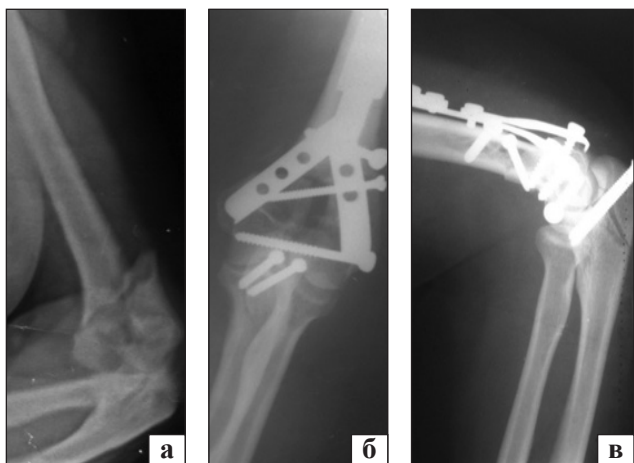


Рис. 9. Рентгенограми хворої П.: а) на момент госпіталізації, багатоуламковий над-, черезвиростковий переломи плечової кістки; б, в) після остеосинтезу ПОВ, пряма та бокова проекції

2 тонкими кортикальними гвинтами, проведеними перпендикулярно лінії остеотомії. Це забезпечує жорсткішу фіксацію порівняно з компресійним внутрішньокістковим гвинтом, що дає змогу рано відновити рухи в ліктьовому суглобі.

Виходячи з власного досвіду, в разі косої остеотомії ліктьової кістки застосування 2 кортикальних гвинтів значно менше травмує м'які тканини під час їхнього встановлення та видалення порівняно з фіксацією за Вебером. Після репозиції відламків у випадку ПДВПК, за можливості бажано проводити фіксацію гвинтами, а не спицями. Це також зменшує травматичність операції. Розроблений ПОВ дає змогу встановити його поверх головок репозиційних гвинтів. Методику застосовано у хворого П. із над-, черезвиростковими переломами плечової кістки (рис. 9, а). Для кращого доступу до відламків проведено косу остеотомію ліктьового відростка. Після репозиції виростки з'єднані 2 кортикальними гвинтами, одним гвинтом репоновані виростки фіксовані до проксимального фрагмента плечової кістки. Кінцева стабілізація сегмента здійснена ПОВ із короткою накладною пластиною. Ліктьовий відросток синтезований 2 тонкими кортикальними гвинтами (рис. 9, б, в). Після такого остеосинтезу рухи в ліктьовому суглобі дозволяємо після загоєння рани.

Важливе значення для позитивного результату лікування ПДВПК має правильна оцінка біомеханічної ситуації, розуміння процесів, які перебігають на лінії контакту відламків, стану кістки, функціонального стану ушкодженого сегмента. Це дозволяє обрати оптимальну конструкцію фіксатора, техніку хірургічного втручання та подальшу тактику лікування.

У разі відкритих ПДВПК, зазвичай, накладають АЗФ, проте далеко не завжди досягають

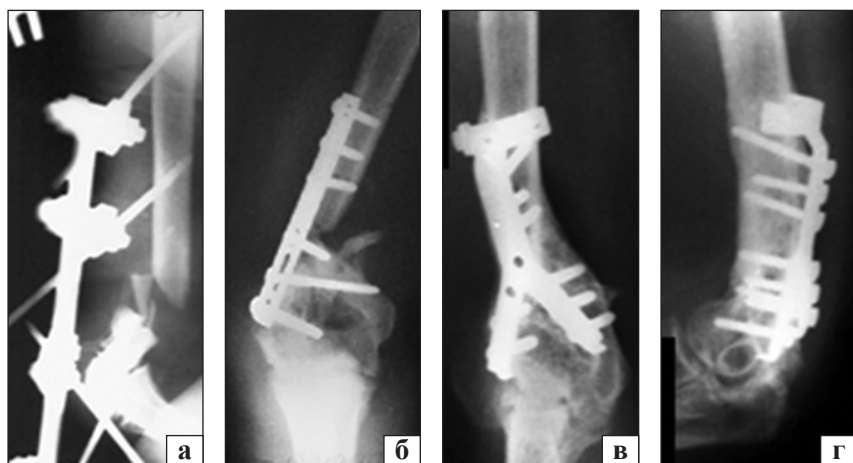


Рис. 10. Рентгенограми пацієнта О.: а) результат остеосинтезу АЗФ; б) після заміни методу на остеосинтез накістковою контактною пластиною без кісткової пластики; в, г) через 2,5 міс. після остеосинтезу ПОВ, пряма та бокова проекції

консолідацію відламків. На практиці часто заміна методу відбувається не обґрунтовано. Застосування контактної пластини без кісткової пластики в таких випадках є також неефективним. У таких ситуаціях методом вибору може бути остеосинтез, як один із варіантів запропонованих нами ПОВ із спонгіозною автопластиком.

Сказане підтверджує клінічний випадок: пацієнтові О. з відкритим ПДВПК проведений остеосинтез АЗФ, але контакт відламків не відбувся (рис. 10, а). Виконано заміну методу на остеосинтез накістковою контактною пластинною без кісткової пластики, що також виявилось неефективним (рис. 10, б). Ми виконали остеосинтез ПОВ із автопластиком губчастою кісткою із проксимального епіметафіза великогомілкової кістки. Після операції для створення оптимальних умов перебігу репаративної регенерації 2,5 міс. здійснювали іммобілізацію гіпсовою лонгетою. Така методика забезпечила зрощення відламків (рис. 10, в, г). У зв'язку із контрактурою ліктьового суглоба під загальним знеболюванням проведено його редресацію. Віддалений (10 років) результат добрий.

Таким чином, запропоновані нами пристрої для остеосинтезу (ПФКВ і ПОВ) забезпечують стабільну фіксацію відламків за умов ПДВПК, дозволяють рано відновити функцію ліктьового суглоба. У випадках проведення кісткової пластики під час остеосинтезу несправжніх суглобів вони створюють оптимальні умови для перебігу репаративної регенерації.

Висновки

Запропоновані засоби для малоконтактного багатоплощинного остеосинтезу можуть бути методом вибору в разі лікування незрощень та несправжніх суглобів, а також ускладнених переломів дистального відділу плечової кістки. Вони забезпечують оптимальні умови для зрощення відламків.

Пристрої мінімально травмують ушкоджений сегмент, сприяють уникненню багатьох ускладнень, характерних для використання сучасних традиційних фіксаторів.

Позитивні віддалені результати лікування хворих із переломами дистального відділу плечової кістки дозволяють рекомендувати розроблені пристрої до широкого застосування в клінічній практиці.

Конфлікт інтересів. Автор декларує відсутність конфлікту інтересів.

Список літератури

1. Бодня А. И. Аппарат для внешнего остеосинтеза переломов дистальной трети плечевой кости / А. И. Бодня, В. Х. Славов, С. Н. Кривенко // Ортопедия, травматология и протезирование. — 2010. — № 4. — С. 60–64. — DOI: 10.15674/0030-59872010460-64.
2. Мателенок Е. М. Определение показаний для оперативного и консервативного лечения при внутрисуставных переломах мыщелка плечевой кости / Е. М. Мателенок // Ортопедия, травматология и протезирование. — 2000. — № 4. — С. 99–104.
3. Аналіз результатів хірургічного лікування переломів дистального відділу плечової кістки / О. Є. Лоскутов, А. М. Доманський, І. І. Жердев, С. Л. Лушня // Травма. — 2019. — Т. 20, № 1. — С. 32–36. — DOI: 10.22141/1608-1706.1.20.2019.158665.
4. Морозов Д. С. Лечение внутрисуставных переломов дистального отдела плечевой кости: автореф. дис. ... канд. мед. наук, спец. 14.00.21 «Травматология та ортопедія» / Д. С. Морозов. — М., 2009. — 22 с.
5. Galano G. J. Current treatment strategies for bicolumnar distal humerus fractures / G. J. Galano, C. S. Ahmad, W. N. Levine // The Journal of the American Academy of Orthopaedic Surgeons. — 2010. — Vol. 18 (1). — P. 20–30. — DOI: 10.5435/00124635-201001000-00004.
6. Клинико-морфологическая оценка стабильного остеосинтеза переломов головчатого возвышения плечевой кости и их последствий у взрослых / А. А. Кленин, С. Б. Королев, О. Б. Носов, В. Д. Вешуткин // Гений ортопедии. — 2014. — № 1. — С. 77–83.
7. Опыт применения пластин с угловой стабильностью в лечении внутрисуставных переломов / Г. Г. Голка, В. В. Паламарчук, К. А. Булавин [и др.] // Травма. — 2010. — Т. 11, № 4. — С. 421–425.
8. Носивец Д. С. Анализ ошибок и осложнений при лечении переломов дистального метаэпифиза плечевой кости / Д. С. Носивец, Л. Ю. Науменко : мат. Всеукраїнської наук.-практ. конф. «Сучасні теоретичні та практичні аспекти травматології та ортопедії». — Донецьк, 2013. — С. 41–45.
9. The use of hinged external fixation to provide additional stabilization for fractures of the distal humerus / C. R. Deuel, P. Wolinsky, E. Shepherd, S. J. Hazelwood // Journal of Orthopaedic Trauma. — 2007. — Vol. 21, № 5. — P. 321–329. — DOI: 10.1097/BOT.0b013e31804ea479.
10. Общие тактические принципы лечения переломов дистальных метаэпифизов длинных костей / Г. В. Бэц, Д. В. Черепов, И. Г. Бэц, И. В. Стойко // Ортопедия, травматология и протезирование. — 2016. — № 1. — С. 109–114. — DOI: 10.15674/0030-598720161109-114.
11. Бець І. Г. Тактико-технологічні особливості лікування ушкодження дистального метаепіфіза стегнової кістки / І. Г. Бець // Травма. — 2018. — Т. 19, № 2. — С. 122–128. — DOI: 10.22141/1608-1706.2.19.2018.130658.
12. Пат. 17502 UA. МПК А61В 17/58, А61В 17/62. Пристрій для фіксації кісткових відламків / Білінський П. І. ; заявник та патентовласник П. І. Білінський. — № 96051961 ; заявл. 20.05.96 ; опубл. 31.10.97 ; Бюл. № 5.
13. Пат. 33358 UA. МПК А61В 17/56. Пристрій для остеосинтезу (варіанти) / П. І. Білінський, М. В. Ковальчук ; заявник та патентовласник П. І. Білінський. — № 99020843 ; заявл. 15.02.99 ; опубл. 15.02.01 ; Бюл. № 1.
14. Волна А. А. Удаление металлоконструкций: решенная проблема? / А. А. Волна, М. А. Панин, Н. В. Загородний // Ортопедия, травматология и протезирование. — 2009. — № 4. — С. 84–87. — DOI: 10.15674/0030-59872009484-87.

TREATMENT OF PATIENTS WITH COMPLICATED FRACTURES OF THE DISTAL HUMERUS USING THE FIXATORS OF LIMITED-CONTACT MULTIPLANAR OSTEOSYNTHESIS

P. I. Bilinskyi

National Medical University named after O. O. Bogomolets, Ministry of Health of Ukraine, Kyiv

✉ Petro Bilinskyi, Doctor in Traumatology and Orthopaedics: consbp@ukr.net

ДО УВАГИ СПЕЦІАЛІСТІВ

ДУ “Інститут патології хребта та суглобів ім. проф. М. І. Ситенка НАМН України” проводить післядипломну підготовку лікарів-спеціалістів, у тому числі іноземних громадян, у клінічній ординатурі та у формі стажування за спеціальністю «ортопедія і травматологія», на курсах інформації та стажування з актуальних питань ортопедії та травматології (ліцензія Міністерства освіти і науки України АЕ № 285527 від 27.11.2013)

Курси інформації та стажування для лікарів ортопедів-травматологів

№	Назва	Керівник
1.	Хірургічні та консервативні методи лікування хворих із патологією великих суглобів	Проф. Філіпенко В. А.
2.	Ендопротезування великих суглобів	Проф. Філіпенко В. А.
3.	Хірургічні та консервативні методи лікування дітей з ортопедичною патологією	Проф. Хмизов С. О.
4.	Хірургічні та консервативні методи лікування дітей із патологією стопи	Проф. Хмизов С. О. К. м. н. Кикош Г. В.
5.	Хірургічні та консервативні методи лікування хворих із патологією хребта	Проф. Радченко В. О.
6.	Малоінвазивна й інструментальна хірургія хребта	Проф. Радченко В. О.
7.	Хірургічні та консервативні методи лікування хворих зі сколіотичними деформаціями хребта	Проф. Радченко В. О. К. м. н. Барков О. О.
8.	Мануальна терапія в комплексному лікуванні хворих із патологією хребта	Проф. Радченко В. О.
9.	Діагностика та лікування патології стопи в разі травм і деформацій	К. м. н. Прозоровський Д. В.
10.	Діагностика та лікування пухлин опорно-рухової системи	Проф. Вирва О. Є.
11.	Ревізійне ендопротезування великих суглобів	Проф. Вирва О. Є.
12.	Артроскопічна діагностика та лікування патології великих суглобів	К. м. н. Болховітін П. В. К. м. н. Паздніков Р. В.
13.	Консервативні методи лікування хворих з ортопедо-травматологічною патологією	Д. м. н. Федотова І. Ф. К. м. н. Корж І. В.
14.	Постізометрична релаксація та масаж в ортопедії та травматології	Д. м. н. Стауде В. А.
15.	Ультразвукове дослідження опорно-рухової системи в дорослих і дітей	К. м. н. Котульський І. В.
16.	Регіональна анестезія в ортопедії та травматології з використанням ультразвукових методів візуалізації	К. м. н. Лизогуб М. В.
17.	Лабораторні методи дослідження в ортопедії та травматології (клініко-діагностичні, біохімічні, морфологічні, імунологічні)	К. б. н. Леонтьєва Ф. С. К. б. н. Ашукіна Н. О.
18.	Експрес-ортезування та протезування опорно-рухового апарату	К. м. н. Диннік О. А. Тимченко І. Б.

Телефон для довідок: (057) 725-14-77