

УДК 616.728.8:616.71-089.85]:[617.586:616-007.2](045)

DOI: <http://dx.doi.org/10.15674/0030-59872020458-63>

Остеотомія Helal і Weil у разі лікування метатарзалгії за умов поперечно-розпластанної деформації переднього відділу стопи

Д. В. Прозоровський¹, Р. І. Бузницький²

¹ ДУ «Інститут патології хребта та суглобів ім. проф. М. І. Ситенка НАМН України», Харків

² Харківська медична академія післядипломної освіти МОЗ України

Transverse-spread deformity of the forefoot with hallux valgus is found in 75 % of women in the population. At the same time, structural and functional changes in the foot lead to redistribution of load during walking between the heads of the metatarsal bones and the occurrence of metatarsalgia. Objective. To conduct a comparative analysis of the results of surgical treatment of metatarsalgia in patients with transverse-spread deformity of the forefoot after performing corrective osteotomies Helal and Weil. Methods. The study is based on the surgical treatment of 42 (64 feet) patients with metatarsalgia due to transverse deformity of the forefoot. Patients were divided into two groups depending on the surgical method of eliminating metatarsalgia: in the first performed an osteotomy Helal (32 cases), in the second — Weil (32). The mean follow-up of patients in the first group was 19.8 months, the second — 21.5 months. Results. According to the assessment of AOFAS scale, the result of treatment of metatarsalgia and transverse deformity of the forefoot in patients of the first group was 89.4 points, the second — 83.1 points. Regression of metatarsalgia in patients of the first group was recorded in 29 (90.6 %) cases, the second — in 26 (81.3 %) (criterion $\chi^2 = 1.16$; $p = 0.28$). Recurrences of metatarsalgia were observed in patients after the use of both Helal and Weil osteotomies and accounted for 6.3 and 9.4 % of cases, respectively. The occurrence of transfer metatarsalgia of the anterior foot was registered in 3.1 % of cases after Helal osteotomy, in 9.4 % — Weil osteotomy. Conclusions. Surgical treatment of metatarsalgia caused by transverse deformity of the forefoot with the use of corrective osteotomies Helal and Weil allowed to achieve positive results in 90.6 and 81.3 % of cases, respectively. These surgical techniques can be successfully used for the treatment of metatarsalgia of the forefoot with a violation of the metatarsal parabola. Key words. Metatarsalgia, forefoot deformity, Helal osteotomy, Weil osteotomy.

Поперечно-розпластану деформацію переднього відділу стопи з hallux valgus виявляють у 75 % жінок у популяції. При цьому структурно-функціональні зміни в стопі призводять до перерозподілу навантаження під час ходьби між головками плеснових кісток і виникнення метатарзалгії. Мета. Провести порівняльний аналіз результатів хірургічного лікування метатарзалгії в пацієнтів із поперечно-розпластанною деформацією переднього відділу стопи після виконання коригувальних остеотомій Helal і Weil. Методи. Дослідження засноване на хірургічному лікуванні 42 (64 стопи) пацієнтів із метатарзалгією, обумовленою поперечно-розпластанною деформацією переднього відділу стопи. Хворих розподілено на дві групи залежно від хірургічної методики усунення метатарзалгії: у першій виконано остеотомію Helal (32 випадки), у другій — Weil (32). Середній період спостереження за пацієнтами першої групи склав 19,8 міс., другої — 21,5 міс. Результати. Згідно з оцінюванням за шкалою AOFAS результат лікування метатарзалгії та поперечно-розпластанної деформації переднього відділу стопи в пацієнтів першої групи дорівнював 89,4 бала, другої — 83,1 бала. Регрес метатарзалгії в пацієнтів першої групи зафіксовано в 29 (90,6 %) випадках, другої — у 26 (81,3 %) (критерій $\chi^2 = 1,16$; $p = 0,28$). Рецидиви метатарзалгії спостерігали в пацієнтів після використання і остеотомії Helal, і Weil та становили 6,3 і 9,4 % випадків відповідно. Виникнення перехідної метатарзалгії переднього відділу стопи зареєстровано в 3,1 % випадків після остеотомії Helal, у 9,4 % — остеотомії Weil. Висновки. Хірургічне лікування метатарзалгії, обумовленої поперечно-розпластанною деформацією переднього відділу стопи, із використанням коригувальних остеотомій Helal і Weil, дало змогу досягти позитивних результатів у 90,6 і 81,3 % випадків відповідно. Зазначені хірургічні методики можуть бути з успіхом використані для лікування метатарзалгії переднього відділу стопи з порушенням метатарзальної параболи.

Ключові слова. Метатарзалгія, деформація переднього відділу стопи, остеотомія Helal, остеотомія Weil

Вступ

Поперечно-розпластану деформацію переднього відділу стопи з *hallux valgus* виявляють у 75 % жінок в популяції [1]. Структурно-функціональні зміни в передньому відділі стопи за цієї деформації призводять до перерозподілу навантаження ваги тіла під час ходьби між головками плеснових кісток. При цьому можливе виникнення метатарзалгії, а саме болю по підшовній поверхні переднього відділу стопи, переважно в проекції головок II і III плеснових кісток [2].

На сьогодні розроблено досить велику кількість методик хірургічного лікування біомеханічної метатарзалгії, які передбачають виконання коригувальних остеотомій середніх плеснових кісток (II, III, IV) для зміни їхнього взаємозв'язку з I і V.

Однією з таких хірургічних технік є остеотомія Helal, яка була описана в 1975 році та полягає в застосуванні косої, під кутом 45° , остеотомії плеснової кістки (рис. 1) [3]. Її виконують на рівні середнього та дистального відділів плеснової кістки в проксимально-дистальному напрямку. Дистальний кістковий фрагмент зміщують у проксимальну і тильну сторони. Оригінальну методику застосовують без внутрішньої фіксації, а пацієнтам дозволяють ходити на другу добу після операції в ортопедичному взутті [3]. Широке впровадження саме цієї методики в клінічну практику призвело до великої кількості ускладнень — незрощення і трансферна метатарзалгія, що пов'язують із нестабільністю фрагментів плеснової кістки [4, 5].

Із плином часу, після застосування остеотомії Helal, кісткові фрагменти плеснової кістки почали фіксувати за допомогою спиць і гвинтів.

У 2018 році В. Г. Процько і співавт. [6] модифікували методику, збільшивши кут остеотомії до 50° – 80° , а дистальний кістковий фрагмент

стали зміщувати переважно в тильному напрямку (рис. 2), що дозволило досягти набагато кращих результатів лікування [7, 8].

Альтернативною методикою лікування метатарзалгії є коригувальна остеотомія Weil плеснових кісток, яка описана в 1991 році (рис. 3) [9]. Вона передбачає виконання дистальної косої, що наближається до горизонтальної площини, остеотомії плеснової кістки в дистально-проксимальному напрямку. При цьому головка зміщується проксимально вздовж осі кістки під її діафізарний відділ. Ґрунтуючись на матеріалах багатьох досліджень щодо цього питання відомо, що для досягнення клінічного ефекту стосовно регресу метатарзалгії є необхідним значний зсув фрагментів плеснової кістки, що супроводжується великим її скороченням [10, 11]. У свою чергу, це призводить до диспропорції плеснових кісток і обумовлює виконання каскадних остеотомій. Але, незважаючи на це, за даними літератури, остеотомія Weil є однією з найбільш застосовуваних і ефективних хірургічних методик для лікування метатарзалгії.

Таким чином, остеотомія Helal, модифікована В. Г. Процьком і співавт. [6], передбачає здебільшого елевацію головки, а остеотомія Weil — зміну довжини плеснової кістки. І, не дивлячись на абсолютно різний механізм усунення підшовного тиску головки плеснової кістки на опорну поверхню, саме ці дві методики найефективніші в разі лікування біомеханічної метатарзалгії стопи [8, 11–15].

Мета дослідження: провести порівняльний аналіз результатів хірургічного лікування метатарзалгії в пацієнтів із поперечно-розпластану деформацією переднього відділу стопи після виконання коригувальних остеотомій Helal і Weil.

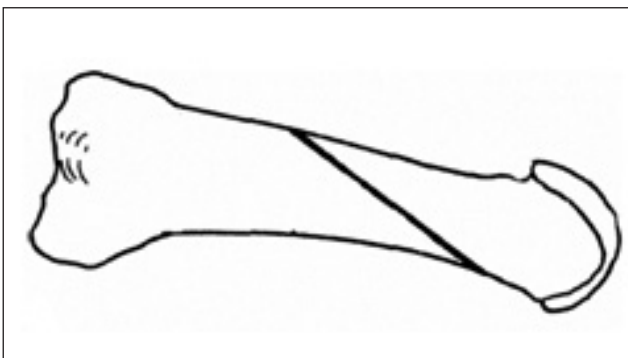


Рис. 1. Схема коригувальної остеотомії Helal плеснової кістки стопи [2]

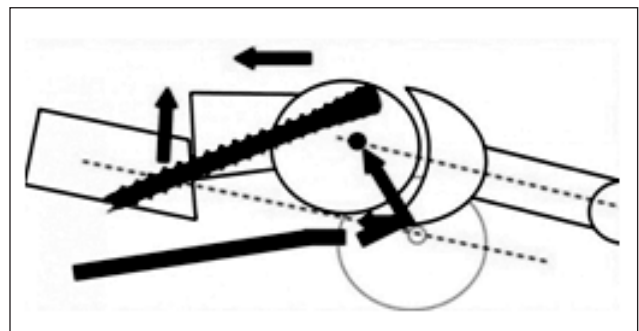


Рис. 2. Схематичне зображення коригувальної остеотомії плеснової кістки стопи за Helal, модифікованої В. Г. Процьком і співавт. [6], із фіксацією гвинтом [7]

Матеріал і методи

Дослідження засноване на аналізі результатів хірургічного лікування 42 (64 стоп) пацієнтів із метатарзалгією, обумовленою поперечно-розпластаною деформацією переднього відділу стопи, яким спеціалізовану медичну допомогу надавали в ДУ «ПХС ім. проф. М. І. Ситенка НАМН». Матеріали дослідження розглянуто і схвалено локальним комітетом із біоетики при вказаному закладі (протокол № 207 від 02.11.2020).

Хворим виконано стандартні клінічні та рентгенологічні дослідження [16]. Ступінь тяжкості *hallux valgus* визначали відповідно до класифікації R. A. Mann [17].

У 35 (54,7 %) випадках вальгусна деформація першого пальця стопи була другого ступеня, у 29 (45,3 %) — третього. У всіх пацієнтів діагностовано ригідну молотоподібну деформацію пальців стопи і зафіксовано порушення метатарзальної параболи за даними рентгенологічного дослідження [18].

Усім хворим проведено комплексне хірургічне лікування поперечно-розпластаної деформації переднього відділу стопи: виконано операцію Шеде, латеральний реліз капсули першого плесно-фалангового суглоба з теноадукторотомією та коригувальну остеотомію Scarf I плеснової кістки

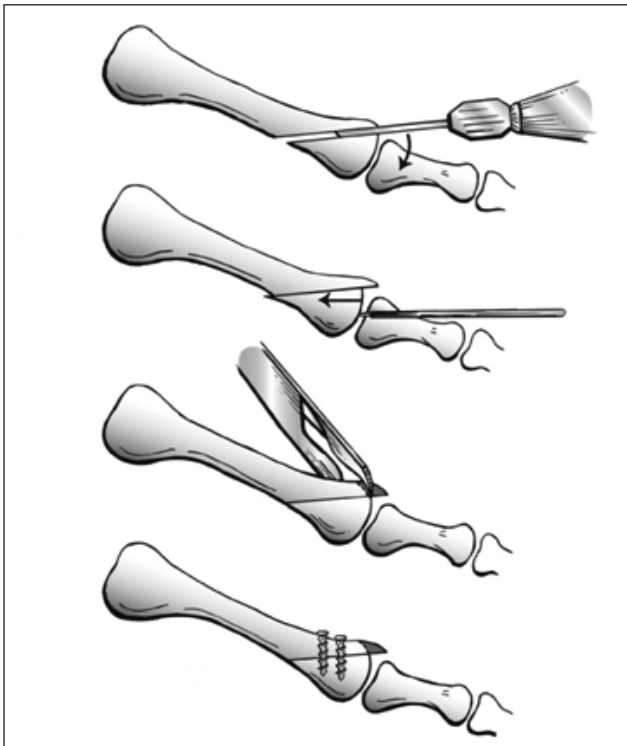


Рис. 3. Ілюстрація коригувальної остеотомії Weil плеснової кістки стопи [12]

з фіксацією двома гвинтами. У 37 (57,8 %) випадках застосовано коригувальну остеотомію за Акін проксимальної фаланги I пальця з фіксацією гвинтом.

Залежно від методики операції, яку виконували для усунення метатарзалгії, пацієнтів розділили на дві групи:

– першу склали особи, яким проведено коригувальну остеотомію середніх плеснових кісток за методикою Helal — 32 випадки. Серед них у 4 (12,5 %) виконано остеотомію II плеснової кістки, 28 (87,5 %) — остеотомію II і III;

– у другу ввійшли пацієнти, яким застосували коригувальну остеотомію Weil — 32 випадки (7 (21,9 %) — II і III плеснових кісток, 25 (78,1 %) — II і IV).

У разі молотоподібної деформації пальців стопи у хворих обох груп виконано операцію за Hohmann із подальшою фіксацією пальців спицями.

Середній період спостережень за пацієнтами першої групи склав 19,8 міс., другої — 21,5 міс.

Результати оцінювали базуючись на скаргах хворих, рентгенограмах і бальній шкалі AOFAS [19]. Статистичне опрацювання показників проведено з використанням критерію Пірсона.

Результати та їх обговорення

Результат лікування метатарзалгії та поперечно-розпластаної деформації переднього відділу стопи пацієнтів першої групи відповідно до шкали AOFAS склав 89,4 бала, другої — 83,1 (таблиця).

Регрес метатарзалгії, за який вважали відсутність болю по підошовній поверхні переднього відділу стопи після хірургічних втручань, у хворих першої групи зафіксували у 29 (90,6 %) випадках, другої — у 26 (81,3 %) (критерій $\chi^2 = 1,16$; $p = 0,28$).

Після виконання коригувальної остеотомії Helal у 3 випадках (9,4 %) у віддаленому післяопераційному періоді виявлено: 2 (6,3 %) — рецидиви, 1 (3,1 %) — перехідна (яка виникла в суміжній зоні) метатарзалгія. Після виконання коригувальної остеотомії Weil рецидиви метатарзалгії зареєстровано в 3 (9,4 %) випадках, перехідну метатарзалгію — в 3 (9,4 %). При цьому усі випадки перехідної метатарзалгії зафіксовані після виконання остеотомій Weil лише II і III плеснових кісток. Це було обумовлено нерівномірним розподілом навантаження на головку IV плеснової кістки внаслідок укорочення довжини II і III після їхньої остеотомії.

Зрощення зон остеотомій плеснових кісток визначено в 31 (96,9 %) і 32 (100,0 %) випадках у пацієнтів першої та другої груп відповідно (критерій $\chi^2 = 1,02$; $p = 0,31$). Терміни консолидації склали від 1,5 до 2 міс. після операції.

Серед пацієнтів першої групи зафіксовано 1 (3,1 %) випадок незрощення зони остеотомії II плеснової кістки. При цьому у хворої біль був відсутнім під час ходьби в зоні незрощення, тому повторне хірургічне втручання не проведено. У 3 (9,4 %) і 2 (6,3 %) випадках після виконання остеотомій Helal і Weil відповідно виявлена уповільнена консолидація зони остеотомії (критерій $\chi^2 = 0,22$; $p = 0,64$). Зрощення діагностовано в терміни від 3 до 4 міс. після операцій.

У 2 (6,3 %) і 3 (9,4 %) випадках у першій і другій групах пацієнтів відповідно виявлені конт-

рактури в плесно-фалангових суглобах (критерій $\chi^2 = 0,22$; $p = 0,64$) (таблиця).

В обох групах трапилися часткові рецидиви молотоподібної деформації пальців стопи: 2 (6,3 %) — у першій, 1 (3,1 %) — у другій (критерій $\chi^2 = 0,35$; $p = 0,56$) (таблиця).

Клінічний приклад № 1

Пацієнтка С., 63 роки, діагноз: *hallux valgus* праворуч III ст. ригідна молотоподібна деформація II пальця правої стопи. Метатарзалгія правої стопи. Оцінка згідно зі шкалою AOFAS — 47 балів. Метатарзальна парабола порушена (рис. 4, а).

Пацієнтці виконано хірургічне втручання правої стопи: операція Шеде, латеральний реліз із теноадукторотомією, коригувальна остеотомія Scarf першої плеснової кістки, фіксація двома гвинтами. Коригувальна остеотомія Helal другої плеснової кістки з фіксацією гвинтом. Операція за Hohmann на другому пальці.

Результат лікування через рік після операції згідно зі шкалою AOFAS — 92 бали. Відсутній біль по підшовній поверхні переднього відділу правої стопи під час ходьби. Зберігаються досягнуті осьові взаємовідношення кісток переднього відділу правої стопи (рис. 4, б).

Клінічний приклад № 2

Пацієнтка Н., 62 роки, діагноз: *hallux valgus* праворуч II ст., зліва — I ст. ригідна молотоподібна деформація II пальця на правій стопі. Метатарзалгія обох стоп. Оцінка за шкалою AOFAS — 50 балів. Метатарзальна парабола порушена (рис. 5, а).

Хворій виконано хірургічне втручання: операцію Шеде, латеральний реліз із теноадукторотомією, коригувальну остеотомію Weil II і III плеснових кісток обох стоп із фіксацією гвинтами.

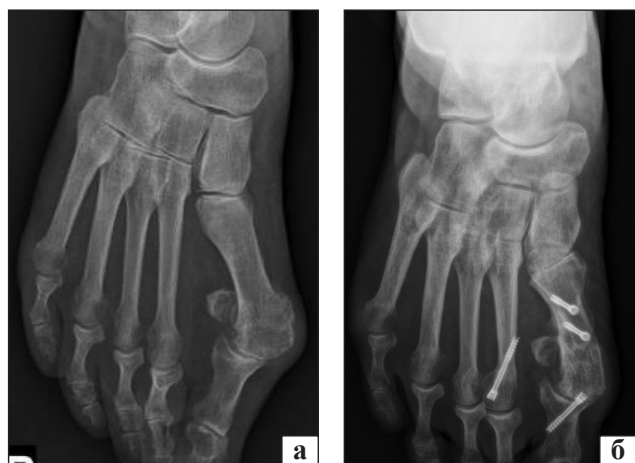

Рис. 4. Рентгенограми переднього відділу правої стопи пацієнтки С., 63 роки, передньо-задня проекція: до (а) та через рік (б) після операції

Таблиця

Результати хірургічного лікування 64 випадків метатарзалгії стопи після використання остеотомій Helal і Weil

Критерій оцінювання	Група пацієнтів		Статистична значущість
	перша (n = 32) остеотомія Helal	друга (n = 32) остеотомія Weil	
Шкала AOFAS	89,4 балів	83,1 балів	—
Регрес метатарзалгії	29 (90,6 %)	26 (81,3 %)	$p > 0,05$
Рецидив метатарзалгії	2 (6,3 %)	3 (9,4 %)	$p > 0,05$
Виникнення перехідної метатарзалгії	1 (3,1 %)	3 (9,4 %)	$p > 0,05$
Незрощення зони остеотомії	1 (3,1 %)	0	$p > 0,05$
Уповільнена консолидація зони остеотомії	3 (9,4 %)	2 (6,3 %)	$p > 0,05$
Контрактура в плесно-фаланговому суглобі	2 (6,3 %)	3 (9,4 %)	$p > 0,05$
Частковий рецидив молотоподібної деформації пальців	2 (6,3 %)	1 (3,1 %)	$p > 0,05$

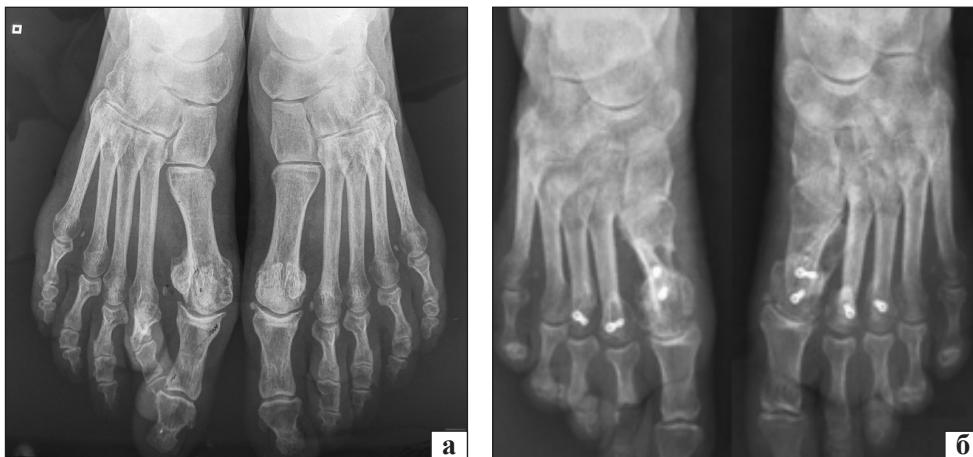

Рис. 5. Рентгенограми переднього відділу стоп пацієнтки Н., 62 роки, передньо-задня проєкція: до (а) та через рік (б) після операції

Проведено хірургічне втручання за Нohmann на II пальці правої стопи.

Результат лікування через рік після операції оцінено як добрий згідно зі шкалою AOFAS (90 балів). Відсутній біль по підошовній поверхні переднього відділу стоп під час ходьби. Зберігається корекція деформації переднього відділу обох стоп (рис. 5, б).

Висновки

Хірургічне лікування метатарзалгії, обумовленої поперечно-розпластанною деформацією переднього відділу стопи, із використанням коригувальних остеотомій Helal і Weil дозволило досягти позитивних результатів у 90,6 і 81,3 % випадків відповідно.

Рецидиви метатарзалгії зафіксовано у пацієнтів після використання й остеотомії Helal, й остеотомії Weil і склали 6,3 і 9,4 % випадків відповідно.

Виникнення перехідної метатарзалгії переднього відділу стопи зафіксовано в 3,1 % випадків після остеотомії Helal і в 9,4 % — після остеотомії Weil.

Таким чином, майже не встановлено різниці в результатах використання остеотомії Helal і Weil. Тому практичний лікар може вибрати будь-яку з цих хірургічних технік, якою він володіє досконаліше, та успішно застосовувати для лікування метатарзалгії переднього відділу стопи з порушенням метатарзальної параболи.

Конфлікт інтересів. Автори декларують відсутність конфлікту інтересів.

Список літератури

- Nix S. Prevalence of hallux valgus in the general population: a systematic review and meta-analysis / S. Nix, M. Smith, B. Vicenzino // *Journal of Foot and Ankle Research*. — 2010. — Vol. 21 (3). — Article ID: 21. — DOI: 10.1186/1757-1146-3-21.
- Vincent J. Hallux valgus and forefoot surgery / J. Vincent. — New York : Churchill Livingstone, 1994. — P. 429–451.
- Helal B. Metatarsal osteotomy for metatarsalgia / B. Helal // *The Journal of Bone and Joint Surgery. British volume*. — 1975. — Vol. 57 (2). — P. 187–192.
- Helal metatarsal osteotomy for the treatment of metatarsalgia: a critical analysis of results / H. J. Trnka, B. Kabon, R. Zettl [et al.] // *Orthopaedics*. — 1996. — Vol. 19 (5). — P. 457–461.
- Long-term functional results after the Helal osteotomy / T. Muller, G. Dereymaeker, J. Victor [et al.] // *Foot Diseases*. — 1994. — Vol. 1. — P. 69–77.
- Comparison of the results of the Weil and Helal osteotomies for the treatment of metatarsalgia secondary to dislocation of the lesser metatarsophalangeal joints / H. J. Trnka, M. Muhlbaier, R. Zettl [et al.] // *Foot & Ankle International*. — 1999. — Vol. 20 (2). — P. 72–79. — DOI: 10.1177/107110079902000202.
- Пат. 2675455 RU, МПК А61В 17/56. Способ устранения метатарзалгии и деформации пальцев при поперечном плоскостопии / Процко В. Г., Загородний Н. В., Тадж А. А. [и др.]; заявитель и патентообладатель Процко В. Г. — № 2018126336; заявл. 17.07.2018; опубл. 19.12.2018, Бюл. № 35.
- Сравнение результатов Хелал и Вейль остеотомии для лечения метатарзалгии при вторичном вывихе в плюснефаланговых суставах 2, 3 и 4 плюсневых костей / А. А. Тадж, В. Г. Процко, В. Н. Черевцов, А. В. Волков // *Дневник Казанской медицинской школы*. — 2017. — № 3 (17). — С. 54–61.
- Barouk L. S. L'osteotomie cervico-cephalique de Weil dans les metatarsalgies medianes / L. S. Barouk // *Medecine et Chirurgie du Pied*. — 1994. — Vol. 10. — P. 23–33.
- Besse J. L. Metatarsalgia / J. L. Besse // *Orthopaedics & Traumatology : Surgery & Research*. — 2017. — Vol. 103 (1S). — P. S29–S39. — DOI: 10.1016/j.otsr.2016.06.020.
- L'osteotomie de Weil 0,25 ans / T. Leemrisje, P. A. Deleu, B. Devos Bevernage [et al.] // *Monographie AFCP T.10 ; journee de specialites ; SOFCOT 2014 / Eds. J. Brilhault, J.-A. Colombier, A. Rochwerger [et al.]*. — Sauramps Medical, 2014. — P. 101–133.
- Coughlin M. J. Second MTP joint instability: grading of the deformity and description of surgical repair of capsular insufficiency / M. J. Coughlin, D. S. Baumfeld, C. Nery // *The Physician and sportsmedicine*. — 2011. — Vol. 39 (3). — P. 132–141. — DOI: 10.3810/psm.2011.09.1929.
- Wolf M. Metatarsal osteotomy for the relief of painful metatarsal callosities / M. Wolf // *Journal of Bone and Joint Surgery. American volume*. — 1973. — Vol. 55 (8). — P. 1760–1762.
- Barouk L. S. The BRT Proximal Metatarsal Osteotomy / L. S. Barouk // *Forefoot Reconstruction / L. S. Barouk*. — Paris : Springer, 2005. — P. 139–154.

15. Weil osteotomy: assessment of medium term results and predictive factors in recurrent metatarsalgia / A. Khurana, S. Kadamabande, S. James [et al.] // *Foot and Ankle Surgery*. — 2011. — Vol. 17 (3). — P. 150–157. — DOI: 10.1016/j.fas.2010.04.003.
16. Forefoot morphotype study and planning method for forefoot osteotomy / M. Maestro, J. Basse, M. Ragusa, E. Berthonnaud // *Foot Ankle Clin.* — 2003. — Vol. 8. — P. 695–710.
17. Mann R. A. Adult hallux valgus / R. A. Mann // *Surgery of the foot and ankle* / R. A. Mann, M. J. Coughlin. — 7th ed. — St. Louis : Mosby, 1999. — P. 151–267.
18. Прозоровский Д. В. Остеотомия Helal в хирургическом лечении метатарзалгии / Д. В. Прозоровский, Р. И. Бузницкий // *Ортопедия, травматология и протезирование*. — 2020. — № 3. — С. 67–71. — DOI: 10.15674/0030-59872020367-71.
19. Reliability and validity of the subjective component of the american orthopaedic foot and ankle society clinical rating scales / T. Ibrahim, A. Beiri, M. Azzabi [et al.] // *The Journal of foot and ankle surgery*. — 2007. — Vol. 46 (2). — P. 64–74. — DOI: 10.1053/j.jfas.2006.12.002.

Стаття надійшла до редакції 02.11.2020

HELAL AND WEIL OSTEOTOMY IN THE TREATMENT OF METATARSALGIA IN THE CONDITIONS OF THE TRANSVERSE DEFORMITY FOREFOOT

D. V. Prozorovskiy ¹, R. I. Buznytskiy ²

¹ Sytenko Institute of Spine and Joint Pathology National Academy of Medical Sciences of Ukraine, Kharkiv

² Kharkiv Medical Academy of Postgraduate Education of the Ministry of Health of Ukraine

✉ Dmytro Prozorovskiy, PhD in Traumatology and Orthopaedics: prozorovskiy1973@gmail.com

✉ Ruslan Buznytskiy, PhD in Traumatology and Orthopaedics: ruslan3buz@gmail.com

ДО УВАГИ СПЕЦІАЛІСТІВ

ДУ «Інститут патології хребта та суглобів ім. проф. М. І. Ситенка НАМН України»
проводить післядипломну підготовку фахівців на курсах інформації та стажування
з актуальних питань ортопедії та травматології
(ліцензія Міністерства освіти і науки України АЕ № 285527 від 27.11.2013)

Курси для середнього медичного персоналу:

Назва
Лікувальний масаж

Керівник
К. м. н. Стауде В. А.

Телефон для довідок: (057) 725-14-77