

УДК 616.727.6-002.4-085:611.018.46](045)

DOI: <http://dx.doi.org/10.15674/0030-59872020443-48>

Ефективність застосування концентрованого аспірата кісткового мозку з тимчасовою фіксацією човноподібно-трапеціє-трапецієподібного суглоба в разі хвороби Кінбека

С. В. Тимошенко¹, І. В. Гайович¹, С. М. Аббасов², А. С. Лисак¹

¹ ДУ «Інститут травматології та ортопедії НАМН України», Київ

² «НДІ клінічної медицини ім. акад. М. А. Топчубашова», Баку, Азербайджан

Method of concentrated bone marrow aspirate (BMAC) injection into aseptic bone necrosis of different localizations are described in the literature, however, without demonstrating structural and functional results for Kienbeck's disease. Objective. To establish functional and radiological changes at injection of concentrated bone marrow aspirate into lunate bone in combination with scaphoid-trapezoid-trapezius joint temporary fixation in patients with idiopathic lunate bone necrosis. Methods. The procedure was performed in 11 patients. Age 18–46 years ($28,9 \pm 9,5$) 6 women, 5 males. Kienbeck's disease stage II — 4 patients, IIIa — in 2, IIIb in 5 patients. Bone marrow aspirate concentration from the iliac bone was obtained using Arthrex-Angel technique, injection of 2–3 ml of the concentrate with intraosseous needle under X-ray control into the focus of aseptic necrosis of the lunate bone, STT-fixation of the wrist joint in the position of rotational correction of the scaphoid. Immobilization followed for 2 months, than removal of the K-wires and rehabilitation. X-ray, CT control and DASH testing before the procedure and in a year. Results. Five patients (45 %) had a distinct positive clinical and radiological dynamics, definite positive changes on CT (pathological fracture consolidation, lunate bone remodeling), as well as DASH scale improvement, maintenance of wrist joint radiometric parameters and an increase in strength and range of motions in the wrist. Four patients had no significant dynamics, and in two patients there was a distinct decline in function, advance lunate bone destruction, and an increased wrist joint instability. Conclusions. The technique requires advance revision of the conditions under which it demonstrates its effectiveness. Today it can be recommended in addition to other surgical procedures (shortening of the radius, STT arthrodesis), which have more predicted effectiveness. Key words. Bone marrow aspirate concentrate, lunate bone, radiography, joint instability, bone remodeling, osteonecrosis.

Методики введення концентрованого аспірату кісткового мозку (КАКМ) в зону асептичного некрозу кістки різної локалізації описані в літературі, проте без демонстрації структурно-функціональних результатів за умов хвороби Кінбека. Мета. На підставі вивчення динаміки функціональних і рентгенологічних змін у кистьовому суглобі визначити ефективність введення КАКМ у вогнище асептичного некрозу півмісяцевої кістки та тимчасової фіксації човноподібно-трапеціє-трапецієподібного суглоба за умов хвороби Кінбека. Методи. У дослідження включено 11 пацієнтів (7 жінок, 4 чоловіки; вік ($28,9 \pm 9,5$) року). Стадія хвороби за класифікацією Litchman: II — 2 пацієнти, IIIa — 3, IIIb — 6. КАКМ отримували з крила клубової кістки за методикою «Arthrex-Angel» і вводили 2–3 мл під рентгенологічним контролем у вогнище асептичного некрозу півмісяцевої кістки. Виконували STT-фіксацію кистьового суглоба в положенні ротаційної корекції човноподібної кістки. Через 2 міс. видаляли спиці та починали реабілітацію. Рентгенографію, КТ і DASH-тестування проводили до і через рік після процедури. Результати. У 5 пацієнтів (45 %) відзначено позитивну клініко-рентгенологічну динаміку, КТ-ознаки консолідації патологічного перелому, ремоделювання півмісяцевої кістки, суб'єктивне поліпшення за шкалою DASH, збереження рентгенометричних показників кистьового суглоба, збільшення сили й амплітуди рухів зап'ястка. У 4 осіб суттєвої динаміки захворювання не помічено, а у 2 зафіксовано погіршення функції, подальша деструкція кістки, наростання показників нестабільності кистьового суглоба. Висновки. Необхідне подальше вивчення умов, за яких методика виявляє свою ефективність. Сьогодні вона може бути рекомендована як доповнення до хірургічних процедур (вкорочення променевої кістки, STT-артродез), котрі мають більш прогнозовану ефективність.

Ключові слова. Аспірат кісткового мозку, півмісяцева кістка, рентгенографія, нестабільність кистьового суглоба, ремоделювання кістки, остеонекроз

Вступ

Хвороба Кінбека, ідіопатичний асептичний некроз півмісяцевої кістки, супроводжується некротичними змінами в ній, які спричинюють патологічний перелом, фрагментацію та колапс із наступними структурно-функціональними змінами в кистьовому суглобі, що призводять до артрозу. Гістоморфологічні дослідження тканин кистьового суглоба за умов хвороби Кінбека [1] продемонстрували, що одночасно з процесами асептичного некрозу в спонгіозній кістковій тканині півмісяцевої кістки відбуваються активні репаративні та ремоделювальні процеси, а суглобовий хрящ, навіть за значних некрозів, лишається інтактним.

У зв'язку з цим убачається доцільним використання сучасних технологій регенеративної медицини для посилення й оптимізації клітинних репаративних процесів у спонгіозі півмісяцевої кістки. Згідно з науковою інформацією, введення концентрованого аспірата кісткового мозку (*англ.* bone marrow concentrate aspirate — ВМАС) є ефективним методом лікування остеонекрозу кісток різної локалізації [2–4]. Окрім того, відомо, що важливим елементом лікування асептичного некрозу з використанням ВМАС є розвантаження відповідного суглоба. Для півмісяцевої кістки прийнятним способом тимчасового розвантаження є нетривала (2 міс.) фіксація (не артродез!) човноподібно-трапеціє-трапецієподібного (STT) суглоба спицями в положенні розгинальної установки човноподібної кістки. Аналіз ефективності комбінації STT-фіксації за умов хвороби Кінбека на сьогодні не проведений.

Мета роботи: на підставі вивчення динаміки функціональних і рентгенологічних змін у кистьовому суглобі визначити ефективність введення концентрованого аспірата кісткового мозку у вогнище асептичного некрозу півмісяцевої кістки та тимчасової фіксації човноподібно-трапеціє-трапецієподібного суглоба за умов хвороби Кінбека.

Матеріал і методи

Роботу виконано з дотриманням сучасних етичних вимог, розглянуто і схвалено на засіданні ДУ «ІТО НАМН України» (протокол № 3 від 03.11.2020).

У дослідження включено 11 пацієнтів (7 жінок і 4 чоловіки), середній вік яких на момент початку лікування становив $(28,9 \pm 9,5)$ року. У 4 пацієн-

тів встановлено II стадію хвороби за класифікацією Litchman [5], у 2 — IIIа, у 5 — IIIб.

Планування втручання проводили за даними КТ зап'ястка. Під наркозом і рентгенологічним контролем виконували фіксацію човноподібно-трапеціє-трапецієподібного суглоба 2–4 спицями черезшкірно в положенні розгинальної установки човноподібної кістки. Аспірат (40 мл) кісткового мозку отримували з крила клубової кістки та виготовляли ВМАС на обладнанні згідно з протоколом фірми-виробника (Arthrex, Inc. Research and Development. The Arthrex Angel System™ Bone Marrow Concentration. ©Arthrex GmbH, 2016. LA2-00029-EN_A). Після цього вводили 2,5 мл концентрату внутрішньокістковою голкою у вогнище асептичного некрозу півмісяцевої кістки (рис. 1). Втручання доповнювали селективною денервацією кистьового суглоба шляхом висічення ділянки довжиною 1 см кінцевої гілки тильного міжкісткового нерва через невеликий тильний доступ.

На контрольних післяопераційних рентгенограмах відмічали адекватність STT-фіксації, корекцію ротаційної установки човноподібної кістки та непрямі ознаки розвантаження півмісяцевої кістки (розширення суглобової щілини проксимально та дистально) (рис. 2).

Після процедури виконували іммобілізацію кистьового суглоба протягом 2 міс., після чого видаляли фіксувальні спиці, розпочинали делікатну, а через 3–4 міс. — посилену реабілітацію функції кистьового суглоба.

Ефективність методики оцінювали за результатами повторної рентгенографії та КТ-обстеження, DASH-тестування через рік і більше після проведення процедури [6]. Відстежували зміни індексу висоти кистьового суглоба [7], човноподібно-променевого кута і характер рентгенологічних змін у півмісяцевій кістці.

Результати та їх обговорення

Основні результати застосування методики, оцінені за динамікою клініко-рентгенологічних змін у кистьовому суглобі, наведено в таблиці.

Переконливі ознаки позитивних структурно-функціональних змін виконання описаної методики продемонстровано в 5 із 11 пацієнтів (45 %): у 1 — із II стадією хвороби Кінбека, у 1 — з IIIа, у 3 — IIIб. У цих хворих за допомогою рентгенологічних і КТ-обстежень визначено покращення

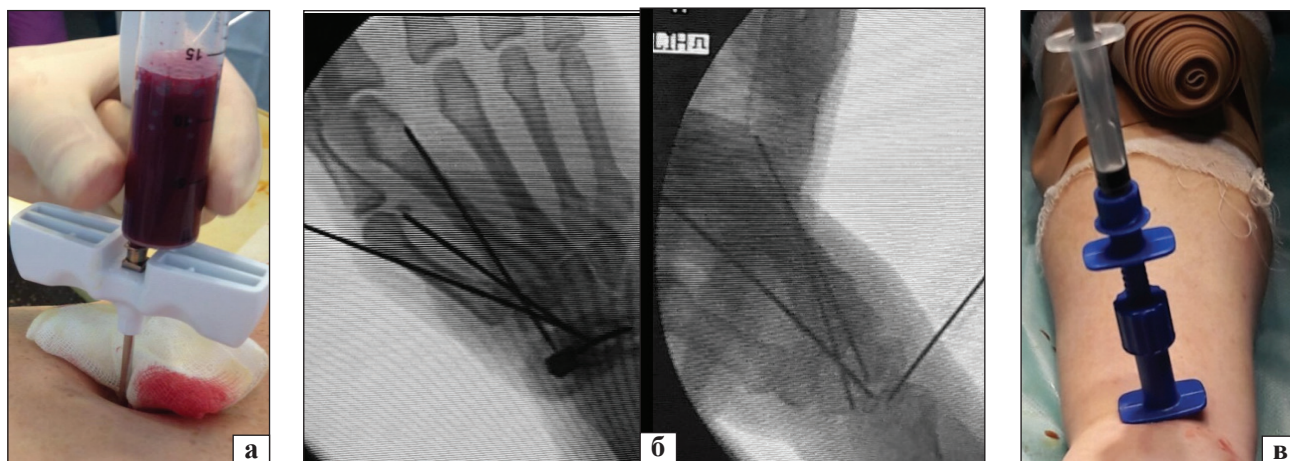


Рис. 1. Основні етапи процедури: а) аспірація кісткового мозку; б) інтраопераційні зображення STT-фіксації та позиції кісткової голки в півмісяцевій кістці; в) введення ВМАС у вогнище асептичного некрозу

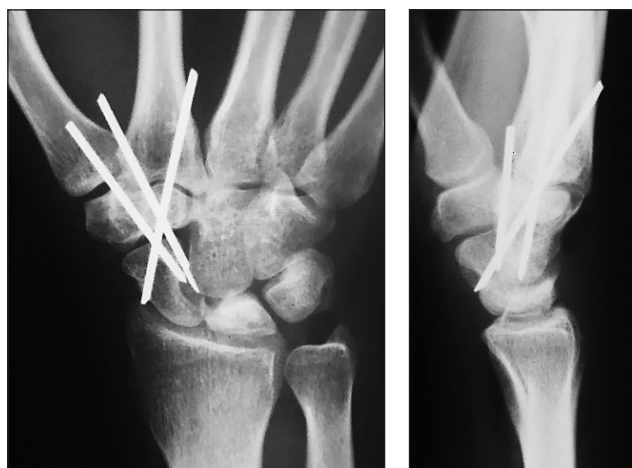

Рис. 2. Рентгенограма після втручання: човноподібна кістка розігнута, півмісяцева — розвантажена

структури півмісяцевої кістки, а саме: консолідацію її патологічного перелому, часткове ремоделювання (рис. 3), стабілізацію показників індексу кистьового суглоба та променево-човноподібного кута.

Відмічено також зростання амплітуди рухів у кистьовому суглобі (рис. 4), збільшення сили циліндричного захвату та зменшення больового синдрому, суб'єктивне покращення функції кінцівки.

Слід зазначити, що узагальнена ефективність методики, зважаючи на результати лікування всіх пацієнтів, була незначною та характеризувалась середнім зниженням недієздатності верхньої кінцівки на $(1,6 \pm 8,4)$ бала за DASH та неоднорідністю структурних змін.

Таблиця

Основні результати введення концентрованого аспірату кісткового мозку в півмісяцеву кістку з тимчасовою фіксацією човноподібно-трапеціє-трапецієподібного суглоба в 11 пацієнтів із хворобою Кінбека

Вік/стать	Стадія хвороби Кінбека	Динаміка			Зміни в структурі півмісяцевої кістки
		DASH (бали)*	індексу кистьового суглоба	променево-човноподібного кута (град.)	
46/ж	IIIб	-13,5	-0,03	14	Фрагментація, колапс, артроз
32/ж	IIIб	+3,4	-0,01	2	Консолідація фрагментів
39/ж	IIIа	+9,2	0,00	0	Консолідація фрагментів
32/ч	II	+11,2	-0,01	2	Консолідація фрагментів
19/ж	II	-3,1	-0,01	4	Без суттєвої динаміки
18/ж	II	+2,4	0,00	2	Без суттєвої динаміки
24/ж	IIIб	-10,2	-0,02	12	Фрагментація, колапс, клінічне погіршення
23/ч	IIIа	-0,6	-0,01	4	Без суттєвої динаміки
28/ч	IIIб	+14,4	+0,01	-4	Ремоделювання
18/ж	IIIб	+2,1	0,00	12	Ремоделювання
39/ч	II	+2,4	-0,02	4	Без суттєвої динаміки

* — від'ємна динаміка за DASH — це збільшення недієздатності кінцівки

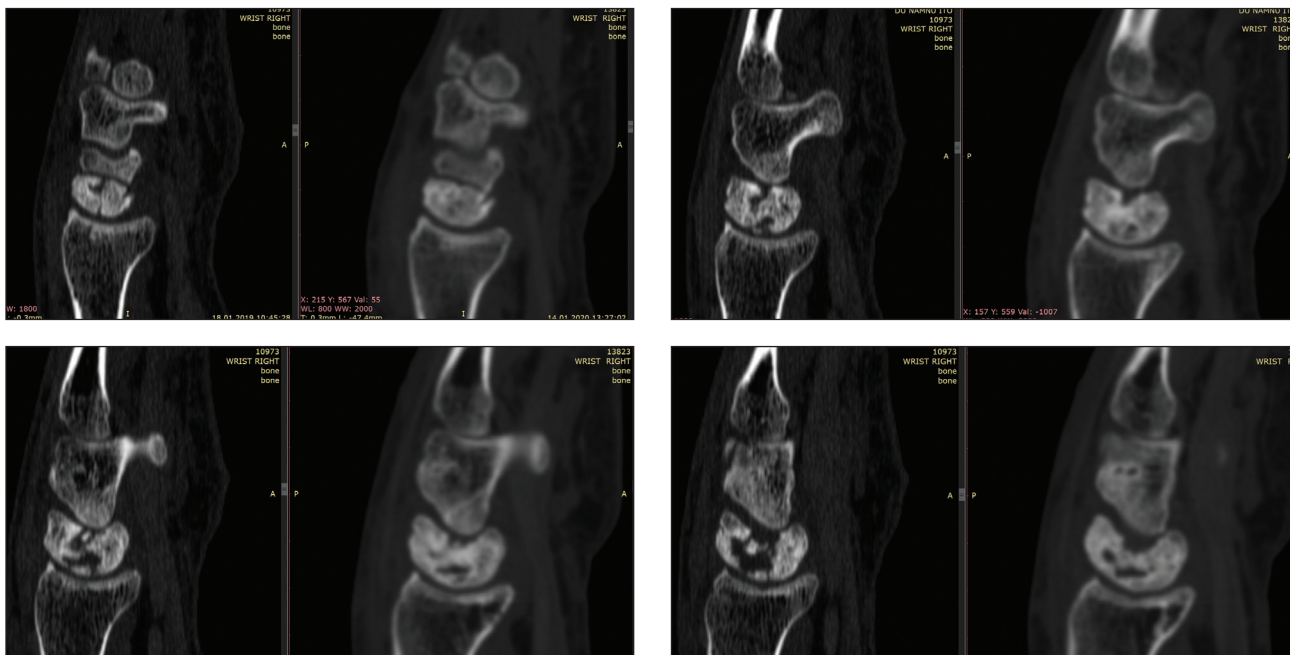


Рис. 3. Послідовні сагітальні КТ-зображення кистьового суглоба пацієнта Г., 37 років, до (зліва) та через рік після введення ВМАС у півмісяцеву кістку в поєднанні з тимчасовою STT-фіксацією

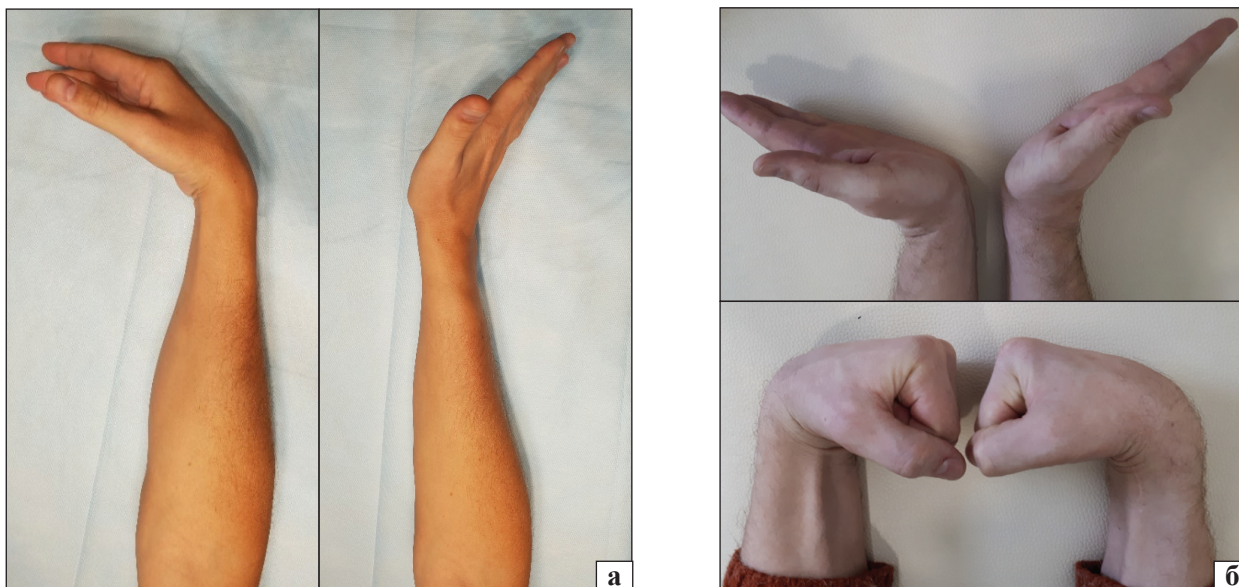

Рис. 4. Фото згинально-розгинальної амплітуди хворого Г., 38 років, із хворобою Кінбека IIIб стадії правої кисті: а) перед втручанням; б) через 13 міс. після введення ВМАС і тимчасової STT-фіксації

Середні показники променево-човноподібного кута зменшились на $4,7^\circ \pm 4,9^\circ$, що свідчить про прогресування нестабільності та колапсу зап'ястка, як і середнє зменшення індексу висоти кистьового суглоба на показник $0,01 \pm 0,01$.

Проте, якщо розділити хворих із суто позитивним і вочевидь негативним результатом проведеного лікування, то за низкою показників вони помітно відрізнялись. Зокрема, у двох пацієнтів виявлено негативну клініко-рентгено-

логічну динаміку після проведеної процедури, а саме: збільшення функціональної недієздатності верхньої кінцівки за DASH на $(11,9 \pm 2,3)$ бала на фоні подальшої втрати структурної цілісності півмісяцевої кістки, її фрагментації, колапсу, що супроводжувалось зниженням індексу висоти кистьового суглоба та збільшенням променево-човноподібного кута, дезінтеграцією суглоба й артрозними змінами. На противагу, у 5 пацієнтів настала клініко-рентгенологічна ремісія

захворювання. Відмічено КТ- та рентгенографічні ознаки консолидації фрагментів півмісяцевої кістки, а у 2 осіб — і ремоделювання її структури, заповнення дефектів у спонгіозі, відновлення форми та розмірів. Суб'єктивно ці пацієнти високо оцінювали результати лікування, рівень скарг зменшився, а функціональна придатність кисті суттєво зросла. Рентгенометричні показники індексу кистьового суглоба, човноподібно-променевого кута в осіб зі структурно-функціональним покращенням за рік і більше після виконання процедури значно не змінилися, залишаючись на рівні $0,50^\circ \pm 0,01^\circ$ і $72,0^\circ \pm 9,1^\circ$, що свідчить про стабілізацію процесу.

Ще у 4 пацієнтів проведено лікування не призвело ані до змін у структурі півмісяцевої кістки, ані до зниження скарг і суб'єктивного покращення стану, а також до суттєвих структурно-функціональних змін у кистьовому суглобі, що, насамкінець, можна оцінити як стабілізацію, уповільнення прогресування захворювання.

Оскільки значення досліджених показників значно різнились між хворих із позитивною та негативною клініко-рентгенологічною динамікою відновлення, це, ймовірно, дасть нам можливість виділити чинники, важливі для успішності методики. Незначна кількість і неоднорідність пацієнтів не дозволяє провести математичний доказовий аналіз, тому ми змушені міркувати лише на підставі даних описової статистики.

Зокрема, середній вік у групі з позитивним результатом дорівнював ($29,8 \pm 6,9$) року, а в групі з невдачами — ($35,0 \pm 15,6$), що може опосередковано свідчити про більшу ефективність методики в молодих пацієнтів. Негативні результати виявлено в пацієнтів із ШБ стадією хвороби Кінбека, а позитивні — в решті випадків, від II до ШБ стадій. Це може вказувати на користь застосування методики на більш ранньому етапі захворювання, до розвитку нестабільності, контрактур і дегенеративних змін у кистьовому суглобі. Інші початкові умови, такі як показники індексу висоти кистьового суглоба та променево-півмісяцевого кута, значуще не відрізнялись у пацієнтів із позитивним і негативним результатами лікування за описаною методикою.

Таким чином, методика введення концентрованого аспірата кісткового мозку в півмісяцеву кістку в комбінації з тимчасовою фіксацією човноподібно-трапеціє-трапецієподібного суглоба в разі хвороби Кінбека має нестійку ефективність, оцінювати яку слід обережно. Ми не відмітили ніяких очевидних факторів (як початкових структурно-функціональних умов, так і особливостей проведення процедури), які зумовлювали б успіх в одних пацієнтів і відсутність позитивного ефекту в інших.

Методика може бути запропонована для виконання добре інформованому хворому, якій усвідомлює, що це — спроба, альтернатива таким втручанням, як міжзап'ясткові артродези або видалення певних кісток зап'ястка, котрі мають доведену клінічну ефективність, проте *a priori* обумовлюють незворотні структурно-функціональні дефіцити кистьового суглоба. Окрім того, для реалізації ефективності методики має значення збереження хряща суглобових поверхонь півмісяцевої кістки (I–ШБ стадії хвороби Кінбека) й обсягу рухів у зап'ястку.

На сьогодні процедуру введення концентрованого аспірата кісткового мозку слід розглядати як етап становлення репаративних технологій в ортопедії. Необхідне подальше вивчення умов, за яких вона проявляє свою ефективність. Зокрема, не відомо чи покращить її ефективність інтенсивніша тунелізація півмісяцевої кістки або пересадка острівцевого васкуляризованого кісткового трансплантата в неї, не окреслена також роль неспецифічних ефектів цього втручання (імобілізація, денервація) на характер трофічних процесів. Це може потребувати лабораторних досліджень, втім доброї експериментальної моделі хвороби Кінбека немає.

Тим не менше, як допоміжний захід у лікуванні хвороби Кінбека, введення ВМАС у півмісяцеву кістку може бути рекомендовано в доповнення до інших відомих хірургічних процедур (укорочення променевої кістки, STT-артродез, імплантація васкуляризованих трансплантатів тощо), які мають більш прогнозовану ефективність.

Висновки

Методика, яка передбачає введення концентрованого аспірата кісткового мозку в півмісяцеву кістку в комбінації з тимчасовою фіксацією човноподібно-трапеціє-трапецієподібного суглоба в разі хвороби Кінбека, за своєю ефективністю недостатньо прогнозована, хоча у частини хворих (45 %) зумовлює позитивний результат. У разі ефективності методики можливе ремоделювання півмісяцевої кістки та покращення структурно-функціонального стану кистьового суглоба.

Конфлікт інтересів. Автори декларують відсутність конфлікту інтересів.

Список літератури

1. Григоровський В. В. Гістопатологія та морфометричні показники стану тканин кистьового суглоба у разі ішемічного

- остеонекрозу півмісяцевої кістки зап'ястка (хвороба Кінбека) / В. В. Григоровський, С. С. Страфун, С. В. Тимошенко // Ортопедия, травматология и протезирование. — 2013. — № 1. — С. 60–66. — DOI: 10.15674/0030-59872013160-66.
2. A new treatment strategy for Kienbock's disease: combination of bone marrow transfusion, low-intensity pulsed ultrasound therapy, and external fixation / T. Ogawa, N. Ochiai, Y. Nishiura [et al.] // Journal of Orthopaedic Science. — 2013. — Vol. 18 (2). — P. 230–237. — DOI: 10.1007/s00776-012-0332-7.
 3. A clinical trial for Kienböck disease by cultured autologous multipotent mesenchymal stromal cells augmented with vascularized bone grafts: A report of five cases / R. Ikeguchi, T. Aoyama, R. Kakinoki [et al.] // Journal of Orthopaedic Science. — 2019. — Vol. 24 (4). — P. 750–756. — DOI: 10.1016/j.jos.2017.02.002.
 4. Core decompression augmented with autologous bone marrow aspiration concentrate for early avascular necrosis of the femoral head / L. Arbeloa-Gutierrez, C. S. Dean, J. Chahla, C. Pascual-Garrido // Arthroscopy Techniques. — 2016. — Vol. 5 (3). — P. 615–620. — DOI: 10.1016/j.eats.2016.02.009.
 5. Kienbock's disease-update on silicone replacement arthroplasty / D. M. Lichtman, A. H. Alexander, G. R. Mack, S. F. Gunther // The Journal of Hand Surgery. — 1982. — Vol. 7 (4). — P. 343–347. — DOI: 10.1016/S0363-5023(82)80142-1.
 6. Hudak P. L. Development of an upper extremity outcome measure: the DASH (disabilities of the arm, shoulder and hand) [corrected]. The Upper Extremity Collaborative Group (UECG) / P. L. Hudak, P. C. Amadio, C. Bombardier // American Journal of Industrial Medicine. — Vol. 29 (6). — P. 602–608. — DOI: 10.1002/(SICI)1097-0274(199606)29:6<602::AID-AJIM>3.0.CO;2-L.
 7. Mann F. A. Radiographic evaluation of the wrist: what does the hand surgeon want to know? / F. A. Mann, A. J. Wilson, L. A. Gilula // Radiology. 1992;184:15-24. — DOI: 10.1148/radiology.184.1.1609073.

Стаття надійшла до редакції 31.08.2020

EFFICIENCY OF CONCENTRATED BONE MARROW ASPIRATE COMBINATION WITH TEMPORARY FIXATION OF THE SCAPHOID-TRAPEZIUS-TRAPEZOIDAL JOINT IN KIENBECK'S DISEASE

S. V. Tymoshenko ¹, I. V. Gajovich ¹, S. M. Abbasov ², A. S. Lysak ¹

¹ SI «Institute of traumatology and orthopedics of National Academy of Medical Sciences of Ukraine», Kyiv

² «Center of Scientific Surgery named after Academician Topchubashov», Baku. Azerbaijan

✉ Sergey Tymoshenko, PhD: setym@ukr.net

✉ Igor Gajovich, PhD: gajigor@gmail.com

✉ Samir Abbasov: pr.dr.sam@yahoo.com

✉ Andrij Lysak: dr.andrew.lysak@gmail.com