

УДК 611.748.081.17(045)

DOI: <http://dx.doi.org/10.15674/0030-59872019470-74>

Особливості будови підшовного апоневрозу за результатами анатомічного дослідження

О. А. Турчин¹, А. В. Григоровська¹, П. П. Снісаревський², А. П. Лябах¹

¹ ДУ «Інститут травматології та ортопедії НАМН України», Київ

² КЗ КОР «Київська обласна клінічна лікарня». Україна

Objective: analysis of the results of plantar aponeurosis anatomy, clarification of its structural features and linear sizes. Methods: we studied the anatomy of plantar aponeurosis of the 20 fresh amputated lower limbs. The average age of patients (15 men, 5 women) was (53.5 ± 18) years old. Diseases that have become cause of amputations were oncological — 10, obliterating angiopathy — 5, consequences of injuries — 5. Using vernier caliper we measured the linear dimensions (mm) of the plantar aponeurosis: length, proximal and distal width, width of lateral and central bundles, thickness of the proximal aponeurosis and the lateral bundle. Average values were calculated. Results: plantar aponeurosis consisted of well-defined, longitudinally located bundles; fan-shaped expanded from the narrow proximal part with a width of (26.8 ± 5.4) mm to a wide distal — (71.9 ± 3.2) mm. Mid plantar length aponeurosis was (128.0 ± 16.8) mm. Thickness entheses — (3.6 ± 1.9) mm. The medial bundle was not expressed and formed with the central one. Width of the central bundle amounted to (15.35 ± 1.50) mm. Lateral, thinner bundle, in 17 cases was well defined, its width was (11.75 ± 2.70) mm, thickness — (2.25 ± 1.06) mm. In three cases the lateral bundle was reduced from the calcaneus. Options for the absence of the lateral bundle were not detected. Conclusions: plantar aponeurosis — fan-shaped structure with shiny white color consists of well-defined, longitudinally located bundles. Three-beam plantar aponeurosis structures were not observed after moving away from the calcaneal tuber. The central bundle of the aponeurosis is the widest and thickest, thinner lateral was of varying severity, in three cases, gradually reduced. The medial bundle, which forms a single structure with the central bundle, turned out to be the most subtle and not expressed. Key words: plantar aponeurosis, plantar fasciitis, foot, linear dimensions, anatomical examination.

Цель: анализ результатов исследования анатомии подошвенного апоневроза, уточнение особенностей строения и линейных размеров. Методы: изучена анатомия подошвенного апоневроза на 20 свежих ампутированных нижних конечностях. Средний возраст пациентов (15 мужчин, 5 женщин) составил $(53,5 \pm 18)$ лет. Заболевания, ставшие причиной ампутаций: онкологические — 10, облитерирующие ангиопатии — 5, последствия травм — 5. С помощью штангенциркуля измерены линейные размеры (мм) подошвенного апоневроза: длина, проксимальная и дистальная ширина, ширина латерального и центрального пучков, толщина проксимальной части апоневроза и латерального пучка. Рассчитаны средние значения. Результаты: подошвенный апоневроз состоял из хорошо выраженных, продольно расположенных пучков; веерообразно расширялся от узкой проксимальной части шириной $(26,8 \pm 5,4)$ мм до широкой дистальной — $(71,9 \pm 3,2)$ мм. Средняя длина подошвенного апоневроза составила $(128,0 \pm 16,8)$ мм. Толщина энтезиса — $(3,6 \pm 1,9)$ мм. Медиальный пучок был не выражен и образовывал с центральным единый. Ширина центрального пучка составила $(15,35 \pm 1,50)$ мм. Латеральный, более тонкий пучок, в 17 случаях был хорошо выражен, его ширина составила $(11,75 \pm 2,70)$ мм, толщина — $(2,25 \pm 1,06)$ мм. В трех случаях латеральный пучок редуцировался после отхождения от пяточной кости. Вариантов его отсутствия не выявили. Выводы: подошвенный апоневроз — веерообразной формы структура блестящего белого цвета, построена из хорошо выраженных, продольно расположенных пучков. После отхождения от пяточного бугра трехпучкового строения подошвенного апоневроза не наблюдали. Центральный пучок апоневроза самый широкий и толстый, более тонкий латеральный был разной степени выраженности, в трех случаях постепенно редуцировался. Наиболее тонким и не выраженным оказался медиальный пучок, составляющий с центральным единую структуру. Ключевые слова: подошвенный апоневроз, подошвенный фасциит, стопа, линейные размеры, анатомическое исследование.

Ключові слова: підшовний апоневроз, підшовний фасциїт, стопа, лінійні розміри, анатомічне дослідження

Вступ

Підошовний апоневроз (ПА) в останнє десятиріччя привертає увагу дослідників через значну поширеність підошовного фасциїту (ПФ), який спричинює значний негативний соціально-економічний ефект. Зокрема, визначено, що на ПФ страждає 7–10 % дорослих у будь-якій популяції [1, 2], щорічні витрати на лікування цієї патології в США складають 192–396 млн. доларів США [3].

Анатомічно ПА являє собою міцний потовщений фіброзний листок трикутної форми, який є продовженням поверхневого листка *fascia cruris*. На рівні середини стопи поздовжньо орієнтовані фіброзні пучки потовщуються, а дистально — потоншуються та переходять у поперечні (*fasciculi transversi*) [4, 5].

За даними літератури, після відходження від п'яtkового горба ПА розподіляється на три порції (пучки): центральну, латеральну та медіальну [6]. На думку більшості дослідників, центральний пучок є найбільш структурно та функціонально важливим у біомеханіці стопи [7].

ПА детально вивчено із біомеханічних позицій, натомість його анатомії в сучасній літературі приділено дуже мало уваги.

Поглиблене дослідження анатомічних особливостей ПА сприятиме уточненню природи ПФ та розв'язанню низки дискусійних практичних питань щодо його лікування.

Мета роботи: аналіз результатів дослідження анатомії підошовного апоневрозу, уточнення особливостей будови та лінійних розмірів.

Матеріал і методи

Матеріалом для дослідження стали 20 свіжих ампутованих нижніх кінцівок, на яких дослідили анатомію підошовного апоневрозу. Середній вік пацієнтів, які зазнали ампутації становив $(53,5 \pm 18)$ років. Чоловіків було 15, жінок — 5. Нозологічні форми, внаслідок яких виконано ампутацію нижньої кінцівки: онкологічна патологія — 10, облітеруючі ангіопатії — 5, наслідки травм — 5.

Критерії включення ампутованих сегментів до дослідження: цілісність стопи та пальців, відсутність анатомічних дефектів та ушкоджень тканин опорної поверхні стопи, контрактур суглобів стопи.

Використання даних з історій хвороби проведено з урахуванням вимог комітету з біоетики ДУ «ІТО НАМН», усі виконані за участю пацієнтів процедури відповідали етичним стандартам інституційного та/або національного дослідниць-

кого комітету, а також Гельсінкської декларації 1964 року і її пізнішим змінам (протокол № 4 від 07.10.2019).

Методика дослідження. Ампутований сегмент нижньої кінцівки фіксували до стола дорзальною поверхнею гомілки, при цьому стопа займала нейтральне положення та звисала за його край. Шкіру розрізали на межі підошовної та дорзальної поверхонь із формуванням язикоподібного шкірно-жирового клаптя, що забезпечувало повну візуалізацію ПА (рис. 1).

Проводили вимірювання лінійних розмірів ПА: довжини (відстань від місця кріплення ПА до п'яtkової кістки до початку його вплетення в капсулу плесно-фалангових суглобів), проксимальної ширини (відстань, яка відповідає ділянці прикріплення ПА до п'яtkової кістки), дистальної ширини (відстань, яка відповідає ділянці ПА до початку розділення на п'ять пучків), ширини латерального пучка (вимірюється одразу після його відходження в проксимальній частині), ширини центрального пучка (після його відходження в проксимальній частині), товщини проксимальної частини ПА (із медіального боку, одразу після відходження ПА від п'яtkової кістки), товщини латерального пучка (із латерального боку, одразу після відходження латерального пучка від п'яtkової кістки) (рис. 1).

Вимірювання (у мм) проводили за допомогою штангенциркуля, кожне повторюючи тричі, розраховували середнє значення. Обраховані дані заносили в електронну таблицю, розраховували описову статистику.

Результати та їх обговорення

Після розтину шкіри підшкірна жирова клітковина була добре виражена у всіх препаратах, особливо в ділянці п'ятки. Після дефатизації макроскопічно ПА блискучий, білого кольору. Візуально складався з добре виражених, поздовжньо розташованих пучків на всій довжині (рис. 2, б, в). А в проксимальному та дистальному місцях інсерції візуалізували поверхневі, поперечно розташовані пучки. В 11 випадках виявили добре виражену слизову сумку, розташовану під жировою клітковиною над ділянкою ентезису ПА (рис. 2, а).

Підошовний апоневроз розширювався від найвужчої проксимальної частини та нагадував віяло. Класичного розподілу на три пучки, описаного в літературі, ми не виявили [6]. В усіх випадках медіальний пучок був невиражений та утворював із центральним суцільний пучок (рис. 3, а).

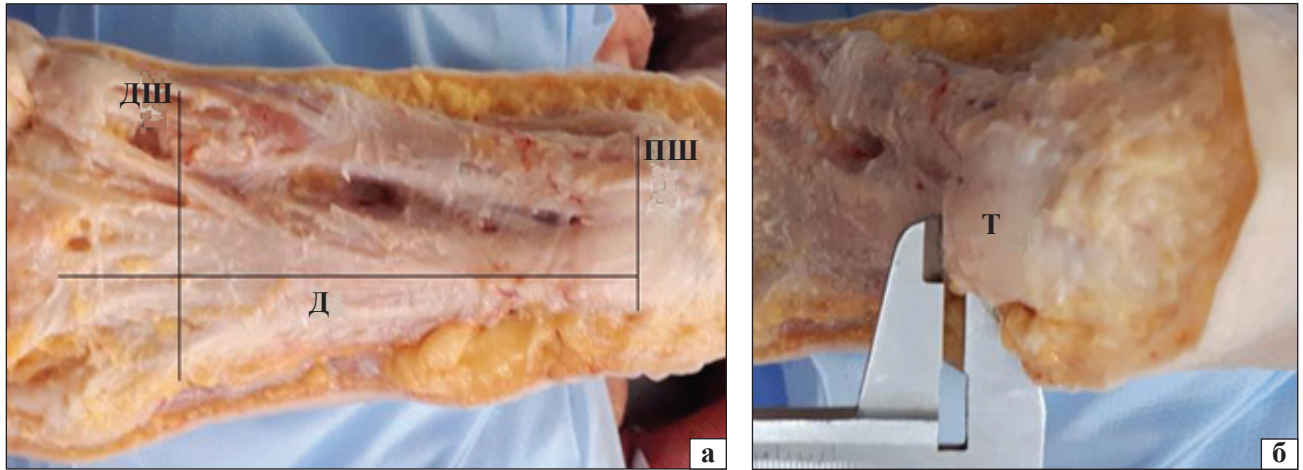


Рис. 1. Вигляд анатомічного препарату ПА перед початком дослідження: а) основні вимірювані лінійні розміри ПА позначено чорними лініями: Д — довжина, ПШ — ширина проксимальної частини, ДШ — дистальна ширина; б) визначення товщини проксимальної частини ПА, Т — товщина

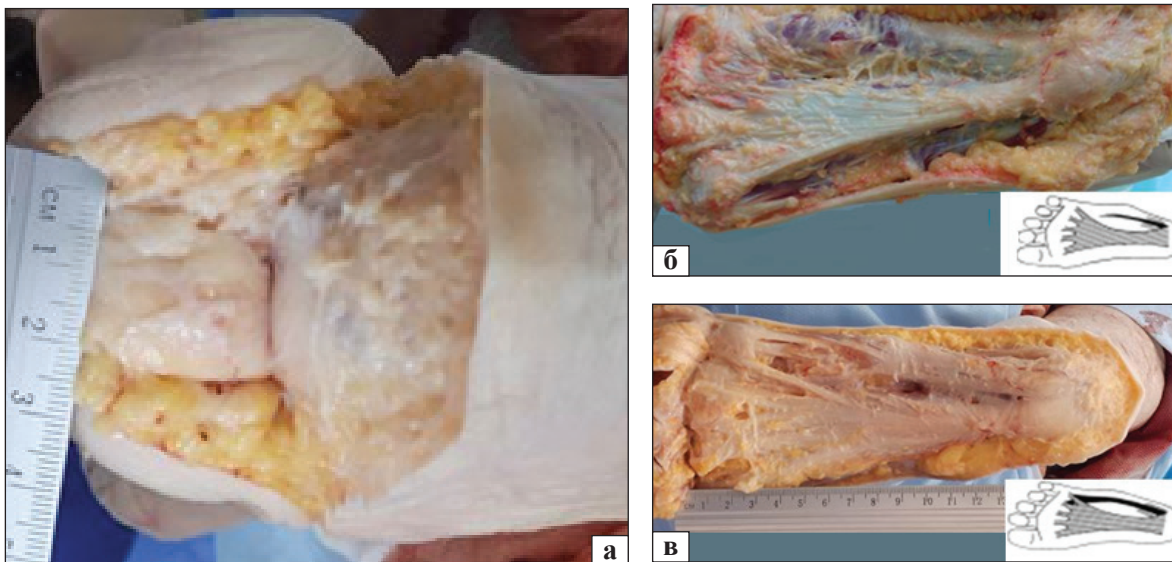


Рис. 2. Вигляд анатомічного препарату під'яткової слизової сумки (а); макроскопічний вигляд і схематичне зображення анатомічних варіантів будови латерального пучка за S. K. Sarrafian [9] (б, в)

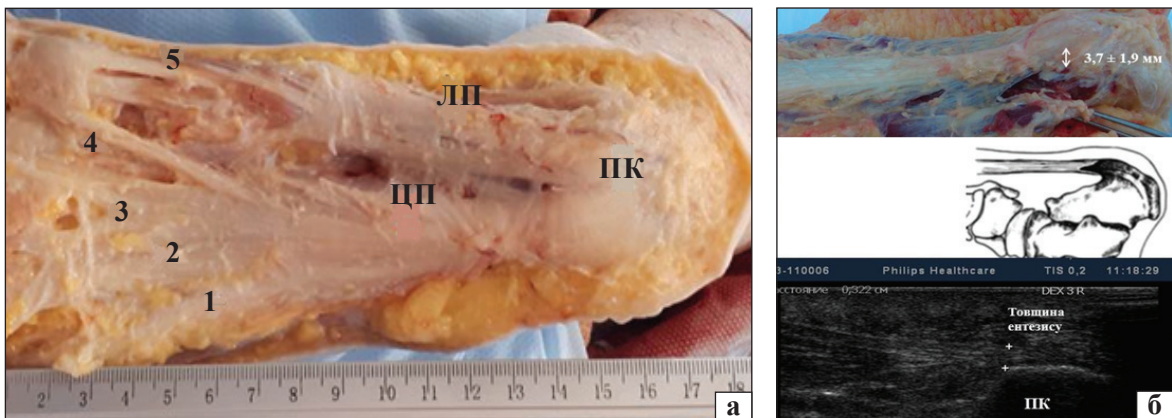


Рис. 3. Вигляд анатомічного препарату ПА та його розподіл на пучки: а) ПК — п'яткова кістка, ЦП — центральний пучок, ЛП — латеральний пучок, цифрами позначено п'ять дистальних пучків; б) макроскопічний вигляд ентезису ПА (вимірювана товщина позначена стрілками); схематичне зображення ентезису ПА та сонограма ПА (позначки відповідають товщині ентезису, яка збільшується за ПФ)

Латеральний, тонший пучок, у 17 випадках добре візуалізувався по всій довжині до місця входу в капсулу плесно-фалангового суглоба та мав чітке відокремлення одразу після його відходження від місця кріплення до п'яtkової кістки. У трьох випадках після відходження латерального пучка від п'яtkової кістки на відстані 2–2,5 см поступово редукувався (рис. 2, б, в). Варіантів відсутності латерального пучка, описаних в літературі, ми не виявили [8].

Проксимальна частина ПА була міцно з'єднана з п'яtkовим горбом в усіх випадках, її ширина в цій ділянці в середньому дорівнювала ($26,8 \pm 5,4$) мм. Центральний пучок починався від медіального відростка горбистості п'яtkової кістки, середня товщина ентезису в цій зоні становила ($3,6 \pm 1,9$) мм (рис. 3, б). Латеральний пучок брав початок від латерального краю медіального відростка горбистості п'яtkової кістки, товщина латерального пучка становила ($2,25 \pm 1,06$) мм.

Після розподілу на пучки, ширина центрального пучка становила ($15,35 \pm 1,50$) мм, а ширина латерального — ($11,75 \pm 2,70$) мм. Середня довжина ПА складала ($128,0 \pm 16,8$) мм.

У ділянці найширшої частини ПА, яка дорівнювала ($71,9 \pm 3,2$) мм, виявили достатньо чіткий розподіл центрального пучка ПА на п'ять, які щільно прилягали до підшовної поверхні сухожилків згиначів пальців. Кожен пучок на рівні плесно-фалангових суглобів поділявся та влітався до його капсули.

Своєю внутрішньою поверхнею центральний пучок ПА тісно прилягав до *mm. flexor digitorum brevis* по всій поверхні стопи. Медіальний пучок щільно покривав підшовну поверхню *m. abductor hallucis*. У дистальній частині окремі волокна ПА відходять та огортають сухожилки *m. abductor hallucis*, *mm. flexor digitorum brevis* другого–п'ятого пальців. Латеральний пучок покривав підшовну поверхню *m. abductor digiti minimi*, а потім його частина дистально вліталась у капсулу п'ятого плесно-фалангового суглоба, окремі поодинокі пучки переходили на латеральну поверхню стопи, ще одна частина приєднувалась до центрального пучка.

Після відсічення ПА від проксимального та дистального місць кріплення був дуже гладким на дотик та мав еластичну структуру. Результати вимірювань лінійних розмірів наведені в таблиці.

Літературних даних щодо вивчення анатомічних особливостей ПА обмаль [9, 10].

Таблиця

Результати вимірювань лінійних розмірів підшовного апоневрозу

Лінійний розмір	Результати вимірювань у мм (n = 20), (M ± σ; min–max)
Товщина ентезису ПА	3,6 ± 1,9 (2–9)
Довжина ПА	128,0 ± 16,8 (95–140)
Проксимальна ширина ПА	26,8 ± 5,4 (15–32)
Дистальна ширина ПА	71,9 ± 3,2 (65–75)
Ширина латерального пучка	11,8 ± 2,7 (5–14)
Ширина центрального пучка	15,4 ± 1,5 (13–17)
Товщина латерального пучка	2,3 ± 1,1 (1–4)

Примітки:

M ± σ — середнє та стандартна помилка;

min–max — мінімальне та максимальне значення.

За даними небагатьох дослідників, ПА складається з трьох окремих пучків [9, 10]. Центральна порція починається від медіального відростка п'яtkової горбистості, частину волокон отримує від ахіллового сухожилка [10]. Дистально центральний пучок розділяється на п'ять пучків, які окутують сухожилки згиначів пальців. Латеральний пучок починається від латерального краю медіального горбка ПК, дає частину волокон для *m. abductor digiti minimi*. За даними літератури може бути відсутнім у 12 % популяції [8]. Медіальна порція сполучається з волокнами центральної та разом влітаються до плантарної пластинки капсули III–V плесно-фалангових суглобів [10].

Результати нашого дослідження дещо не співпадають із даними інших авторів, оскільки ми не виявили чіткого розподілу на три пучки. На нашу думку, це пов'язано з поганою вираженістю медіального пучка, який в усіх випадках утворював із центральним суцільну порцію.

Деякі автори вважають, що найширший центральний пучок і є істинним ПА. Зокрема, за інформацією з літератури, на рівні відходження від п'яtkової кістки ширина центрального пучка в середньому дорівнює 12–29 мм [9–11]. Отримані нами дані щодо розмірів центрального пучка співпадають із результатами інших дослідників.

На нашу думку, проксимальна частина центрального пучка ПА, а саме ентезис зазнає дегенеративних змін за умов ПФ. Ця думка підтверджується іншими авторами, які вважають, що переваження та явища асептичного запалення завжди починаються з проксимальної ділянки ПА, як найбільш уразливого місця [2, 7].

Товщина ентезису ПА, як ми визначили, у середньому становила $(3,6 \pm 1,9)$ мм, що дещо більше, ніж у дослідженні D. Chen і співавт. [9], за даними яких вона дорівнювала $(2,79 \pm 0,14)$ мм. Проте, отримані нами виміри не перевищували середні значення товщини ентезису ПА, опубліковані іншими дослідниками [9, 12]. Нормальне значення товщини ентезису ПА є важливим параметром, оскільки він збільшується за умов ПФ, та кількісною сонографічною ознакою цього захворювання.

Вимірювання довжини ПА, проведене у всіх дослідженнях, в середньому дорівнює 12–14 см, що співпадає з отриманими нами показниками [9, 10]. Величини ширини центральної частини співпали з даними літератури, проте D. Chen і співавт. [9] повідомили про менші значення $(26,85 \pm 3,05)$ мм, що може бути пов'язано з антропометричними особливостями [9].

Інформацію щодо вимірювань товщини, ширини латерального та центрального пучків у сучасній літературі ми не знайшли. Автори наводять показники основних лінійних розмірів, а саме: товщини ентезису, довжини ПА, проксимальної та дистальної ширини ПА. Тому проведене нами дослідження вносить додаткові дані щодо лінійних розмірів ПА.

Висновки

ПА — віялоподібної форми структура блискучого білого кольору, яка складається з добре виражених, поздовжньо розташованих пучків. Проксимальна ширина ПА в середньому дорівнює $(26,8 \pm 5,4)$ мм, довжина — $(128,0 \pm 16,8)$ мм, дистальна ширина — $(71,9 \pm 3,2)$ мм. Після відходження від п'яtkового горба класичного трипучкового розподілу ПА не виявили. Центральний пучок ПА був найширшим і найтовщим, із товщиною ентезису $(3,6 \pm 1,9)$ мм. Тонший латеральний пучок був різного ступеня вираженості та у трьох випадках після відходження поступово

редукувався. Найтоншим і невираженим виявився медіальний пучок, який разом із центральним утворював єдину структуру.

Конфлікт інтересів. Автори декларують відсутність конфлікту інтересів.

Список літератури

1. Impact of chronic plantar heel pain on health-related quality of life / D. B. Inrving, J. L. Cook, M. A. Young, H. B. Menz // *Journal of the American Podiatric Medical Association*. — 2008. — Vol. 98 (4). — P. 283–289. — DOI: 10.7547/0980283.
2. Systematic review: plantar fasciitis and prolonged weight bearing / E. R. Waclawski, J. Beach, A. Milne [et al.] // *Occupational Medicine (Lond)*. — 2015. — Vol. 65 (2). — P. 97–106. — DOI: 10.1093/occmed/kqu177.
3. Tong K. B. Economic burden of plantar fasciitis treatment in the United States / K. B. Tong, J. Furia // *The American Journal of Orthopedics*. — 2010. — Vol. 39 (5). — P. 227–231.
4. Kalniev M. A. Abnormal attachments between a plantar aponeurosis and calcaneus / M. A. Kalniev, D. Krastev, N. Krastev // *Clujul Medical*. — 2013. — Vol. 86 (3). — P. 200–202.
5. Moore K. L. Clinically oriented anatomy / K. L. Moore, A. F. Dalley. — 6th ed. — Hardcover Edition (Point (LWW)), 2010. — 1168 p.
6. Bojsen-Moller F. Plantar aponeurosis and internal architecture of the ball of the foot / F. Bojsen-Moller, K. Flagstad // *The Journal of Anatomy*. — 1976. — Vol. 121 (3). — P. 599–661.
7. The Pathomechanics of Plantar Fasciitis / S. C. Wearing, J. E. Smeathers, S. R. Urry [et al.] // *Sports Medicine*. — 2006. — Vol. 36 (7). — P. 585–611. — DOI: 10.2165/00007256-200636070-00004.
8. Sarrafian S. K. Anatomy of the foot and ankle: descriptive, topographic, functional / S. K. Sarrafian. — 3rd ed. — LWW, 2011. — 736 p.
9. Anatomy and biomechanical properties of the plantar aponeurosis: a cadaveric study / D. Chen, B. Li, A. Aubeeluck [et al.] // *PLOS ONE*. — 2014. — Vol. 9 (1). — Article ID: e84347. — DOI:10.1371/journal.pone.0084347.
10. Plantar fascia anatomy and its relationship with Achilles tendon and paratenon / S. Stecco, M. Corradin, V. Macchi [et al.] // *The Journal of Anatomy*. — 2013. — Vol. 223. — P. 665–676. — DOI: 10.1111/joa.12111.
11. Pontious J. Role of the plantar fascia in digital stabilization. A case report / J. Pontious, K. P. Flanigan, H. J. Hillstrom // *Journal of the American Podiatric Medical Association*. — 1996. — Vol. 86 (1). — P. 43–47. — DOI: 10.7547/87507315-86-1-43.
12. Long-term prognosis of plantar fasciitis: a 5- to 15-year follow-up study of 174 patients with ultrasound examination / L. Hansen, T. P. Krogh, T. Ellingsen [et al.] // *The Orthopaedic Journal of Sports Medicine*. — 2018. — Vol. 6 (3). — Article ID: 2325967118757983. — DOI: 10.1177/2325967118757983.

Стаття надійшла до редакції 08.10.2019

PLANTAR APONEUROSIS FEATURES ACCORDING TO THE RESULTS OF ANATOMICAL RESEARCH

O. A. Turchin, A. V. Hrygorovska, P. P. Snisarevskiy, A. P. Lyabakh

¹ SI «The Institute of Traumatology and Orthopedics NAMS of Ukraine», Kyiv

² Kiev Regional Clinical Hospital. Ukraine

✉ Olena Turchin, PhD in Traumatology and Orthopaedics: lenaturch@gmail.com

✉ Anastasiia Hrygorovska: a.grygorovska@gmail.com

✉ Pavlo Snisarevskiy: sneip78@gmail.com

✉ Andriy Lyabakh, MD, Prof. in Traumatology and Orthopaedics: anliabakh@gmail.com