

УДК 616.728.3-007.2-089.843(045)

DOI: <http://dx.doi.org/10.15674/0030-59872019322-27>

Эндопротезирование пателло-фemorального сустава

С. В. Гюльназарова¹, Т. М. Исакова¹, А. Е. Свердлов²

¹ Уральский государственный медицинский университет Министерства здравоохранения РФ, Екатеринбург

² Уральский институт травматологии и ортопедии им. В. Д. Чаклина, Екатеринбург. Российская Федерация

Patellofemoral joint arthritis is the main cause of knee joint pain and its malfunction. The aim of study was to evaluate the long-term outcomes of patellofemoral joint arthroplasty in patients with severe osteoarthritis of this joint. Methods: there were 56 patients with patellofemoral joint osteoarthritis of the II–IV stages. 38 of them had the 2nd stage and ventralization of the tibial tuberosity with the formation of the distractional regenerate for decompression of the anterior knee joint was performed. And 18 patients with the III–IV stages have got patellofemoral joint arthroplasty. We used clinical, radiographic (x-ray, computed tomography and magnetic resonance imaging), statistical methods of examination. Results: arthroplasty outcomes were evaluated in 8–15 years after surgery using the Bristol scale for the knee joint. In all patients with endoprosthesis pain syndrome was eliminated, the amplitude of the knee movements and limb support were restored. In the long-term observation, all endoprostheses remained stable, and there were no signs of bone resorption. Conclusions: patellofemoral arthroplasty can provide the recovery and restore the limb function at isolated patellofemoral joint osteoarthritis of the III–IV stages of any origin with non-expressed pain and dysfunction of the knee. Prosthetics of this type is mostly indicated for young and middle-aged patients. Endoprosthesis of the patellofemoral joint is less invasive and bone-preserving technology. The normalization of patellofemoral function after arthroplasty prevents inhibition of degenerative changes in the femoral-tibial joint and provides long-term pain-free active function of the knee joint and significantly improves the quality of life. Key words: patellofemoral joint, osteoarthritis, knee, arthroplasty, replacement.

Артроз наколінково-стегнового суглоба є головною причиною вираженого больового синдрому в колінному суглобі, порушення його функції. Мета: оцінити у віддалені терміни спостереження ефективність ендопротезування наколінково-стегнового суглоба за умов вираженого артрозу. Методи: проаналізовано історії хвороби 56 пацієнтів з артрозом наколінково-стегнового суглоба II–IV стадій. У 38 осіб виконано вентралізацію горбистості великогомілкової кістки з формуванням дистракційного регенерату для декомпресії переднього відділу колінного суглоба, а 18 пацієнтам — ендопротезування наколінково-стегнового зчленування. У роботі використано клінічний, променевий (рентгенографія, комп'ютерна та магнітно-резонансна томографія), статистичний методи. Ефективність ендопротезування оцінювали через 8–15 років після операції з використанням шкали Брістоля для колінного суглоба. Результати: у всіх пацієнтів з ендопротезом було ліквідовано больовий синдром, відновлено амплітуду рухів у колінному суглобі й опороспроможність кінцівки. У віддалені терміни спостереження всі імпланти залишилися стабільними, ознаки резорбції кісткової тканини не виявлені. Висновки: за умов ізольованих артрозів III–IV стадій будь-якого генезу з больовим синдромом і порушенням функції колінного суглоба ендопротезування наколінково-стегнового зчленування забезпечує стійке відновлення функції кінцівки та працездатності хворого. Зазначене хірургічне втручання найбільш рекомендовано особам молодого та середнього віку. Ендопротезування наколінково-стегнового суглоба є малотравматичною, органозбережною операцією. Нормалізація функції наколінково-стегнового суглоба після операції пригнічує розвиток дегенеративно-дистрофічних змін у стегново-великогомілкового суглобі та забезпечує безболісну багаторічну активну функцію колінного суглоба, значно покращує якість життя пацієнтів. Ключові слова: наколінково-стегновий суглоб, артроз, колінний суглоб, ендопротезування.

Ключевые слова: надколенно-бедренный сустав, артроз, коленный сустав, эндопротезирование

Введение

Пателло-фemorальный сустав (ПФС) играет важную роль в функционировании и стабильности коленного сустава, что связано с анатомическими особенностями его строения. Любые отклонения в функционировании ПФС диспластического или травматического генеза приводят к развитию пателло-фemorального артроза (ПФА) в нем [1–4]. Лечение ПФА предполагает как консервативные, так и хирургические методы. Консервативные технологии при тяжелых степенях ПФА обеспечивают краткосрочный эффект или оказываются нерезультативными [5]. Известно большое количество хирургических способов лечения ПФА, которые подразделяются на две группы: внесуставные и внутрисуставные вмешательства. Среди реконструктивных операций на коленном суставе в настоящее время лидируют артроскопические технологии [6]. Они эффективны в основном при диспластических артрозах и хондромалиции надколенника у лиц молодого возраста [7]. При грубых нарушениях сочленяющихся поверхностей ПФС вследствие неправильно сросшихся переломов надколенника или дистального эпиметафиза бедренной кости используют артропластические вмешательства. Последние направлены на восстановление нормальных взаимоотношений в суставе и улучшение условий скольжения в нем [8–10]. Однако эффект классических артропластик при тяжелых степенях ПФА чаще всего непродолжителен — боли в переднем отделе коленного сустава рецидивируют, а качество жизни пациента значительно страдает [2, 11].

Одним из радикальных способов восстановления функции ПФС при тяжелом артрозе является эндопротезирование. В 1955 году MacKeever установил первый эндопротез ПФС, но его пришлось рано удалить из-за несовершенства конструкции [12]. В последующем это направление активно развивалось: были созданы различные конструкции эндопротезов, совершенствовалась хирургическая техника их имплантации, уточнялись показания и противопоказания к эндопротезированию ПФС, анализировали выживаемость различных типов протезов, осложнения, результаты лечения [13–16]. В Российской Федерации публикации, касающиеся эндопротезирования ПФС, единичны [17, 18].

Несмотря на более чем 60-летний опыт клинических наблюдений и исследований, связанных с эндопротезированием ПФС, различные аспекты этой проблемы в настоящее время продолжают

активно обсуждаться. Например, экономические преимущества и осложнения этого метода, возможность сочетания эндопротезирования ПФС с одномышечковым протезированием коленного сустава, частота конверсий эндопротеза ПФС на тотальный протез и др. Особое внимание авторы уделяют отдаленным результатам лечения, эффективности эндопротезирования ПФС и его перспективам [19–22].

Цель работы: изучить отдаленные результаты эндопротезирования пателло-фemorального сустава при его артрозе III–IV стадии.

Материал и методы

Проведено хирургическое лечение 56 пациентов в возрасте от 25 до 67 лет с ПФА II–IV стадии. Все больные подписали информированное согласие на участие в исследовании. Пациентов обследовали клиническим и комплексным лучевым методом с использованием компьютерной (КТ) и магнитно-резонансной (МРТ) томографий. Давность заболевания составляла 1–4 года. Все больные обратились за помощью в связи с выраженным болевым синдромом в переднем отделе коленного сустава и нарушением его функции. Консервативная терапия оказалась малоэффективной, а ее положительный результат — кратковременным, несмотря на систематическое курсовое лечение.

В процессе комплексного дооперационного обследования выявлены причины ПФА: нарушение конгруентности сочлененных поверхностей, локализация и степень повреждения хряща, сужение щели сустава, наличие остеофитов и субхондрального склероза. Пациентам с ПФА II стадии (38 человек) выполнена вентрализация бугристости большеберцовой кости с формированием дистракционного регенерата по авторской методике [23]. У них после операции прекратились боли и значительно улучшилась функция коленного сустава.

Лицам с ПФА III–IV стадии (18 больных) проведено эндопротезирование ПФС (разрешение комитета по биоэтике Уральского НИИТО от 18.02.2004, протокол № 2). У этой группы больных основной причиной формирования артрозов были травмы в анамнезе. Неправильно сросшиеся переломы надколенника отмечены у 8 человек, дистального эпиметафиза бедренной кости — у 1. Закрытая травма коленного сустава выявлена у 4 больных, у 5 установить причину изолированного ПФА не удалось. У всех пациентов этой группы была диагностирована гипотрофия мышц бедра на 2–3 см. Ограничение движений

в коленном суставе легкой степени отмечено у 10 пациентов, у 8 — разгибательная контрактура в нем, которая вызывала серьезное нарушение опороспособности конечности, хромоту. Необходимость использования трости или костылей отмечена у 10 человек.

Эндопротезирование ПФС проведено с использованием аутостабильного протеза фирмы LARS. Эндопротез состоит из трохлаярной части из кобальтхромового сплава, повторяющей форму суставной площадки для надколенника в области эпиметафиза бедренной кости. Эта часть имплантата закрепляется безцементно анкерными креплениями внизу и бикортикальным винтом, фиксирующим верхнюю часть эндопротеза к бедренной кости. Надколенниковая часть конструкции («медальон») изготовлена из высокомолекулярного полиэтилена, имеет «ножку», фиксирующуюся цементом к надколеннику. Этот эндопротез имеет три типоразмера (малый, средний, большой) для левого и правого коленных суставов. У части пациентов эндопротезирование ПФС было дополнено ревизией и дебридментом переднего отдела коленного сустава. У 2 человек с разгибательными контрактурами тяжелой степени эндопротезирование сочетали с мобилизацией головок четырехглавой мышцы. После операции конечность не фиксировали. Восстановление функции оперированного сустава начинали через 2–3 дня, используя принцип СРМ («continuous passive motion»). Частичную нагрузку конечности разрешали с первой недели после операции. Комплексное восстановительное лечение позволяло через 2–2,5 мес. нормализовать функцию коленного сустава с возвращением пациентов к труду.

Осложнений в послеоперационном периоде не отмечено. У 1 пациента через 3 года после операции в результате падения с высоты произошел перелом полиэтиленового «медальона». Больному

проведена ревизия сустава, удалены фрагменты сломанного «медальона» и установлен на цемент новый аналогичный элемент. Функция коленного сустава восстановлена через месяц.

Результаты и их обсуждение

Результаты эндопротезирования ПФС изучены через 8–15 лет после операции и оценены по шкале Бристоля для коленного сустава. У всех пациентов они оказались хорошими и отличными. Рентгенологическое исследование показало, что в отдаленные сроки наблюдения все эндопротезы были стабильными, признаки резорбции костной ткани отсутствовали, в тибioфemorальном суставе артроз не имел тенденции к прогрессированию.

Клинический пример

Пациентка Р., 61 год, давность болей в переднем отделе правого коленного сустава около 6 лет. Регулярно получала консервативное и санаторное лечение, но последние 1,5 года любая терапия была неэффективной. Больная принимала анальгетики в больших дозах, сильно хромала, пользовалась тростью. При обследовании установлен диагноз: артроз коленного сустава II стадии, хондромалиция надколенника, субхондральная киста внутреннего мыщелка большеберцовой кости. От тотального эндопротезирования пациентка категорически отказывалась, настаивая на необходимости устранения боли именно в переднем отделе коленного сустава (рис. 1).

В 2008 г. выполнено эндопротезирование правого ПФС протезом LARS (рис. 2).

На обследовании через 10 лет после операции наличие боли пациентка Р. отрицала, продолжала работать и считать себя здоровой. Она плавала в бассейне, занималась лечебной физической культурой, ежедневно проходила пешком 2–2,5 км. Регулярно получала санаторное лечение, никакие препараты, в том числе хондопротекторы, не принимала.

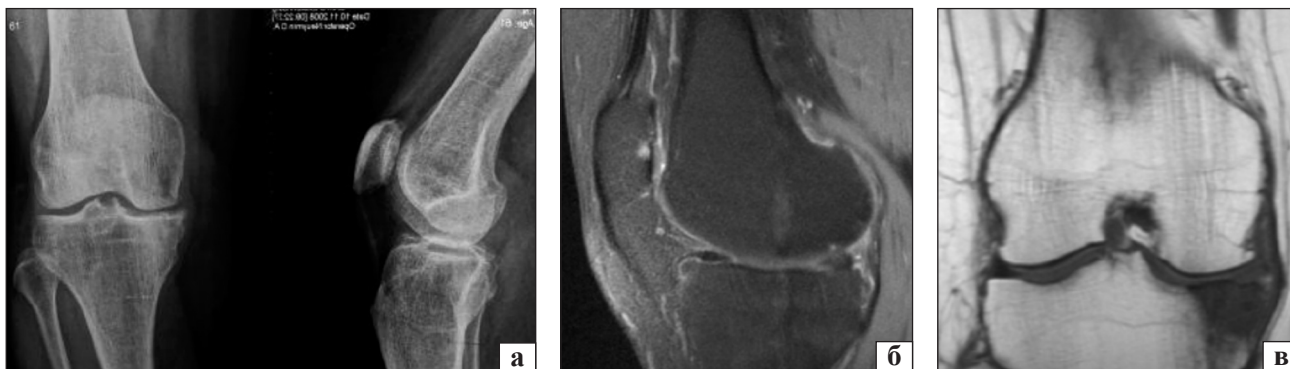


Рис. 1. Пациентка Р., 61 год: а) рентгенограмма коленного сустава, артроз II стадии; б) МРТ, T2W FS, хондромалиция надколенника; в) МРТ, T2W FS, субхондральная киста внутреннего мыщелка большеберцовой кости

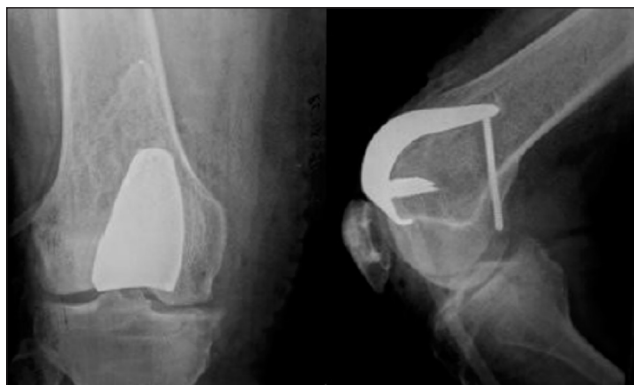

Рис. 2. Рентгенограмма правого коленного сустава пациентки Р. после операции

Пациентке выполнена рентгенография и КТ (рис. 3). Размеры субхондральной кисты мало изменились за 10 лет: максимальная динамика ее увеличения составила 5 мм.

Для оценки степени прогрессирования артроза в оперированном суставе выполнена сравнительная КТ с измерением высоты суставной щели в различных зонах внутреннего и наружного отделов коленного сустава в динамике за 10 лет (табл. 1, 2).

Анализ сравнительной динамики высоты щели оперированного коленного сустава до и после операции показал, что снижение ее составило во всех отделах сустава менее 1 мм. Это свидетельствует

о том, что исходная II стадия артроза у пациентки Р. в течение 10 лет практически не прогрессировала.

По данным S. M. Striclad и соавт. [21], через несколько лет после операции пациентам с эндопротезами ПФС приблизительно в 1/3 случаев требуется конверсия на тотальный эндопротез коленного сустава из-за прогрессирования артроза. Другие авторы, напротив, утверждают, что артропластика ПФС отсрочивает тотальное эндопротезирование приблизительно на 10–15 лет у 80 % больных [19, 24–27]. Полученные нами отдаленные результаты эндопротезирования ПФС свидетельствуют о целесообразности использования этой технологии, которая не только позволяет восстановить нормальную функцию коленного сустава, но и предотвратить прогрессирование артроза в тибioфemorальном суставе.

В настоящее время продолжается поиск способов лечения артроза крупных суставов с целью продления активного их функционирования и максимальной отсрочки тотального эндопротезирования [6]. Это связано с такими серьезными осложнениями, как глубокая инфекция, асептическая нестабильность и расшатывание имплантатов, нередкая необходимость реэндопротезирования [28, 29]. Одно из современных быстро развивающихся направлений в ортопедии — ограниченная артропластика при артрозах, типичным примером которой является одномышечковое эндопротезирование.

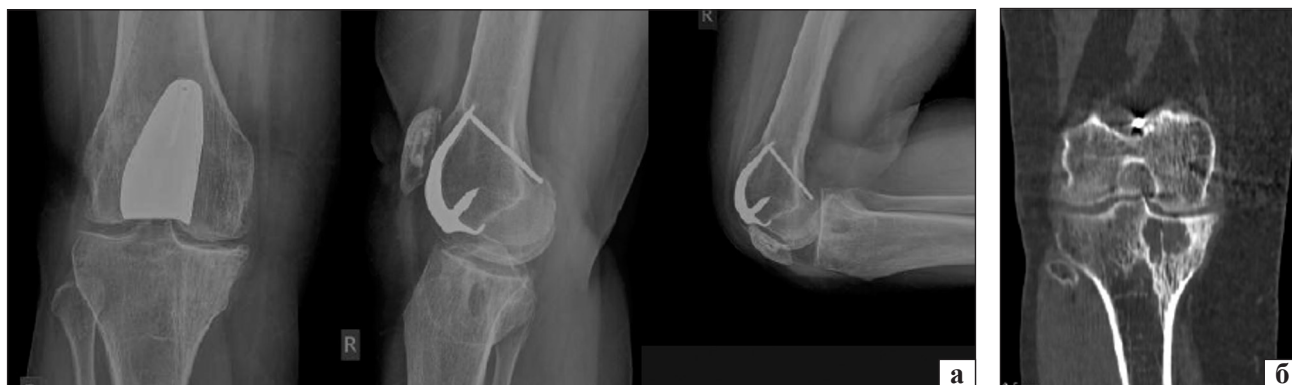

Рис. 3. Коленный сустав пациентки Р. через 10 лет после операции: а) рентгенограмма; б) КТ, МРТ, субхондральная киста внутреннего мыщелка большеберцовой кости

Таблица 1
Динамика высоты (мм) щели коленного сустава больной Р. в различных зонах внутреннего его отдела

Зона исследования	Год обследования	
	2008	2018
Наружная	3,5	3,6 (+0,1)
Центральная	2,3	0,9 (-0,4)
Внутренняя	4,6	4,1 (-0,5)

Таблица 2
Динамика высоты (мм) щели коленного сустава больной Р. в различных зонах наружного его отдела

Зона исследования	Год обследования	
	2008	2018
Наружная	3,4	3,3 (-0,1)
Центральная	4,7	4,0 (-0,7)
Внутренняя	3,7	2,9 (-0,8)

К преимуществам таких операций относятся: незначительная травма мягких тканей, минимальная резекция кости, сохранение биомеханических условий функционирования коленного сустава, короткий реабилитационный период. С этой точки зрения эндопротезирование ПФС при изолированном ПФА, являющееся «bone-conserving arthroplasty» [21] следует рассматривать как современный тренд в ортопедии, обеспечивающий высокую эффективность и безопасность лечения указанной патологии.

Выводы

При изолированных артрозах ПФС III–IV стадии любого генеза с некупируемым болевым синдромом и нарушением функции коленного сустава эндопротезирование ПФС обеспечивает стойкое восстановление функции оперированной конечности и трудоспособности пациентов.

Эндопротезирование ПФС является малотравматичной и органосохраняющей технологией, которая рекомендована, в первую очередь, при неправильно сросшихся переломах надколенника и дистального эпиметафиза бедренной кости, дисплазиях этого сустава, особенно у пациентов молодого и среднего возраста.

Эндопротезирование ПФС препятствует прогрессированию дегенеративно-дистрофических изменений в тибioфemorальном суставе, пролонгируя активное функционирование пораженной конечности в последующие годы.

Конфликт интересов. Авторы декларируют отсутствие конфликта интересов.

Список литературы

- Сименач Б. И. Синдром нарушения равновесия надколенника диспластического генеза / Б. И. Сименач, Ф. А. Бондаренко, Н. П. Суркин [и др.] // Ортопедия, травматология и протезирование. — 2007. — № 2. — С. 36–41.
- Карякин А. А. Исходы лечения переломов надколенника и вопросы пателлофemorального артроза: автореф. дис... канд. мед. наук / А. А. Карякин. — СПб., 1992. — 10 с.
- Пустовойт Б. А. Рентгенодиагностика дисплазии феморопателлярного сочленения коленного сустава / Б. А. Пустовойт, Е. П. Бабуркина, Тарик Зтяд Абдул-Азиз Рашид // Ортопедия, травматология и протезирование. — 2007. — № 2. — С. 36–41.
- Oni J. K. Isolated patellofemoral arthroplasty / J. K. Oni, J. Hochfelder, A. Dayn // Bulletin of the Hospital for Joint Diseases (2013). — 2014. — Vol. 7 2 (1). — P. 97–103.
- Van Jonbergen H. P. Isolated patellofemoral osteoarthritis / H. P. Van Jonbergen, R. W. Poolmann, A. Van Kampen // Acta Orthopaedica. — 2010. — Vol. 81 (2). — P. 199–205. — DOI: 10.3109/17453671003628756.
- Корж Н. А. Повреждения хряща коленного сустава / Н. А. Корж, М. Л. Головаха, В. Орлянский. — Запорожье : Просвіта, 2013. — 126 с.
- Krych A. J. Treatment of OA of the knee in the middle-aged athlete: the role of arthroscopy / A. J. Krych, I. M. Bert, B. A. Levy // Sports Medicine and Arthroscopy Review. — 2013. — Vol. 21 (1). — P. 23–30. — DOI: 10.1097/JSA.0b013e318270d1bd.
- Мовшович И. А. Оперативная ортопедия / И. А. Мовшович. — М. : Медицина, 1983. — 416 с.
- А. с. 1641302 СССР, Способ пластики надколенника / В. Ф. Мирошниченко, С. Н. Измалков. — Оpubл. 15.04.91, Бюл. № 14.
- Котельников Г. П. Хирургическая коррекция деформаций коленного сустава / Г. П. Котельников, А. П. Чернов. — Самара : СамГМУ, 1999. — 184 с.
- Куляба Т. А. Лечение патологии коленного сустава, проявляющейся болевым синдромом в его переднем отделе / Т. А. Куляба, К. А. Новоселов // Травматология и ортопедия России. — 1992. — № 2. — С. 71–77.
- Levitt R. L. A long-term evolution of patellar prostheses / R. L. Levitt // Clinical Orthopaedics and Related Research. — 1973. — Vol. 97. — P. 153–157.
- Indications, contraindications and pitfalls of patellofemoral arthroplasty / W. B. Leadbetter, T. M. Seyler, P. S. Rangeland, M. A. Mont // The Journal of Bone and Joint Surgery. American. — 2006. — Vol. 88, Suppl. 4. — P. 122–127. — DOI: 10.2106/jbjs.f.00856.
- Sisto D. I. Custom patellofemoral arthroplasty of the knee / D. I. Sisto, V. K. Sarin // The Journal of Bone and Joint Surgery. American. — 2006. — Vol. 88 (7). — P. 1475–1480. — DOI: 10.2106/JBJS.E.00382.
- Looner J. H. Patellofemoral arthroplasty / J. H. Looner // Orthopedics. — 2010. — Vol. 33 (9). — Article ID: 653. — DOI: 10.3928/01477447-20100722-39.
- Dejour D. H. The patellofemoral joint and its historical roots: the Lyon School of knee surgery / D. H. Dejour // Knee Surgery, Sports Traumatology, Arthroscopy. — 2013. — Vol. 21 (7). — P. 1482–1494. — DOI: 10.1007/s00167-012-2331-9.
- Гюльнарзова С. В. Эндопротезирование в лечении остеоартрозов пателлофemorального сустава / С. В. Гюльнарзова, Е. А. Свердлов // Вестник травматологии и ортопедии им. В. Д. Чаклина. — 2009. — № 1. — С. 55–57.
- Гюльнарзова С. В. К вопросу о целесообразности эндопротезирования пателлофemorального сустава при выраженном остеоартрозе / С. В. Гюльнарзова, Т. М. Исакова, Е. А. Свердлов : тезисы Междунар. конгресса «Весенние дни ортопедии» (Москва, 01–03 марта 2019). — М., 2019. — С. 57–59.
- The avon patellofemoral joint replacement: mid-term prospective results from independent center / P. Akbari, T. Malak, S. Dawson-Bowling [et al.] // Clinic in Orthopedic Surgery. — 2015. — Vol. 7 (2). — P. 171–176. — DOI: 10.4055/cios.2015.7.2.171
- Patellofemoral arthroplasty: current concepts and review of the literature / G. Pusanu, F. Rosso, C. Bertolo [et al.] // Joints. — 2017. — Vol. 5 (4). — P. 237–275. — DOI: 10.1055/s-0037-1606618.
- Strickland S. M. Advances in patellofemoral arthroplasty / S. M. Strickland, M. L. Bird, A. B. Chirst // Current Reviews in Musculoskeletal Medicine. — 2018. — Vol. 11 (2). — P. 221–230. — DOI: 10.1007/s12178-018-9477-0.
- Godshaw B. Patellofemoral arthroplasty / B. Godshaw, N. Kolodychuk, J. K. Williams Jr. [et al.] // Ochsner Journal. — 2018. — Vol. 18 (3). — P. 280–287. — DOI: 10.31486/toj.18.0009.
- Пат. 2012259 РФ, МКИ А61В 17/56. Способ разгрузки бедренно-надколенного сустава / С. В. Гюльнарзова, Л. А. Казак — Оpubл. 15.05.94, Бюл. № 9.
- The Avon patellofemoral arthroplasty: five-years survivorship and functional results / C. E. Ackroyd, J. H. Newman, R. Evans [et al.] // The Journal of Bone and Joint Surgery. British. — 2007. — Vol. 89 (3). — P. 310–315. — DOI: 10.1302/0301-620X.89B3.18062.

25. Von Jonbergen H. P. Conversion of patellofemoral arthroplasty to total knee arthroplasty: a matched case-control study of 13 patients / H. P. Von Jonbergen, D. M. Werkman, A. van Kampen // *Acta Orthopaedica*. — 2009. — Vol. 80 (1). — P. 62–66. — DOI: 10.1080/17453670902805031.
26. Patellofemoral versus total knee arthroplasty in patients with isolated patellofemoral osteoarthritis / D. L. Dahm, W. Al-Rayashi, K. Dajani [et al.] // *The American journal of orthopedics*. — 2010. — Vol. 39 (10). — P. 487–491.
27. Scientific evidence for the use of modern patellofemoral arthroplasty / R. R. Gupta, M. G. Zywiell, W. B. Leadbetter [et al.] // *Expert Review of Medical Devices*. — 2010. — Vol. 7 (1). — P. 51–66. — DOI: 10.1586/erd.09.53.
28. Опыт эндопротезирования коленного сустава / В. И. Прохоренко, В. С. Байтов, А. А. Мамедов [и др.] // мат. объединенной Всерос. науч.-образоват. конф., посвященной памяти профессора А. Н. Горячева и VII науч.-образоват. конф. травматологов и ортопедов ФМБА России, IV Съезда травматологов-ортопедов Сибирского федерального округа (Омск, 31 марта–01 апреля 2017). — Омск, 2017. — С. 230–231.
29. Сохранные операции в лечении дегенеративно-дистрофических заболеваний суставов или как избежать артропластики? / Е. А. Назаров, А. А. Зубов, М. Н. Рябова [и др.] // мат. XI Всерос. съезда травматологов-ортопедов [«Достижения российской травматологии и ортопедии»] (СПб., 11–13 апреля 2018). — СПб., 2018. — Т. 1. — С. 238–240.

Статья поступила в редакцию 12.07.2019

PATELLAFEMORAL JOINT ARTHROPLASTY

S. V. Gulnazarova¹, T. M. Isakova¹, A. E. Sverdlov²

¹ Ural State medical University of the Ministry of Health of the Russian Federation, Ekaterinburg

² Ural Institute of Traumatology and Orthopaedics named after V. D. Chaklin, Ekaterinburg, Russian Federation

✉ Stella Gulnazarova, MD, Prof. in Traumatology and Orthopaedics: yand@pm.convex.ru

✉ Tatyana Isakova, PhD in Oncology and Radiation diagnostics: tisa1975@mail.ru

✉ Aleksey Sverdlov: alexsv@gmail.com