

УДК 616.25-003.219-073.7:617.541-001

Рентгенологические признаки скрытых и труднодиагностируемых пневмотораксов

М. М. Махамбетчин¹, В. Г. Стомба²

¹ НИИ травматологии и ортопедии, Астана. Казахстан

² 2-я городская клиническая больница, Полтава. Украина

Ключевые слова: травма груди, скрытый пневмоторакс, рентгенография

Публикации по проблеме диагностики пневмоторакса свидетельствуют о большом разнообразии клинических случаев. Атипичное течение и диагностические сложности встречаются в основном при политравме, особенно рентгенографии в положении пациента лежа на спине.

Суммируя данные публикаций [1–11] и собственный опыт, с учетом клинического разнообразия и рентгенологических критериев, виды пневмотораксов представляем следующим образом (рис. 1).

В настоящей статье приводим три собственных наблюдения сложнодиагностируемых пневмотораксов и гемопневмотораксов.

Клиническое наблюдение 1

Травмированный Б., 21 год, упал с высоты 4 этажа, диагноз: тяжелая сочетанная травма, ушиб головного мозга тяжелой степени, кома, множественные переломы ребер справа, гемопневмоторакс справа. На рентгенограмме (рис. 2, а) отмечено «матовое» практически однородное, несколько более интенсивное в базальном отделе затемнение правого гемиторакса вне анатомических границ, без смещения органов средостения, с размытостью границы правого купола диафрагмы, что свидетельствует о гемотораксе.

Больной с момента поступления находился на искусственной вентиляции легких (ИВЛ). Аускультативно определяли некоторое снижение проводимости дыхания справа по передним поверхностям легких, что не совсем укладывалось в клинику только гемоторакса, который протекал бы типично с резким ослаблением дыхания в нижних боковых и задних отделах легкого и сопровождался притуплением в этих же областях. Перкуссия передних поверхностей грудной клетки не позволила уловить значимой разницы.

На фрагменте (рис. 2, б) компьютерной томографии, выполненной в тот же день, установлено наличие правостороннего гемопневмоторакса, контузию (или ушиб) правого легкого. Дренирования правой плевральной полости во втором и пятом межреберье купировали плевральные осложнения. При дренировании только гемоторакса дренаж может располагаться под тканью легкого и не дренировать пневмоторакс, который в положении лежа располагается над тканью легкого и не дает расправиться последнему.

Клиническое наблюдение 2

Пострадавший А., 19 лет, пешеход, сбит автомобилем, доставлен через час после момента травмы в состоянии травматического шока I ст. Пациент предъявлял жалобы на боли в груди и животе, резкую слабость. Общее состояние тяжелое, артериальное давление 100/60 мм. рт. ст., пульс 88 ударов в минуту, частота дыхательных движений — 16 в минуту, кожные покровы бледные. При первичном осмотре левая половина грудной клетки отставала в акте дыхания, при аускультации в положении пациента сидя выявлено резко ослабленное дыхание по всем полям слева. Перкуторно в передних отделах — тимпанит, в нижних и задних — притупление. Заподозрен гемопневмоторакс слева. На рентгенограмме (рис. 3, а), выполненной в положении пострадавшего лежа на спине, определено затемнение левого гемиторакса вне анатомических границ, пневмоторакс на 1/4, смещение средостения вправо, «двойной» нечеткий контур левого купола диафрагмы, перелом VIII ребра по задней подмышечной линии. Высокое стояние «верхней границы левого купола диафрагмы» с учетом смещения средостения создает впечатление о возможности разрыва левого купола диафрагмы. При экстрен-

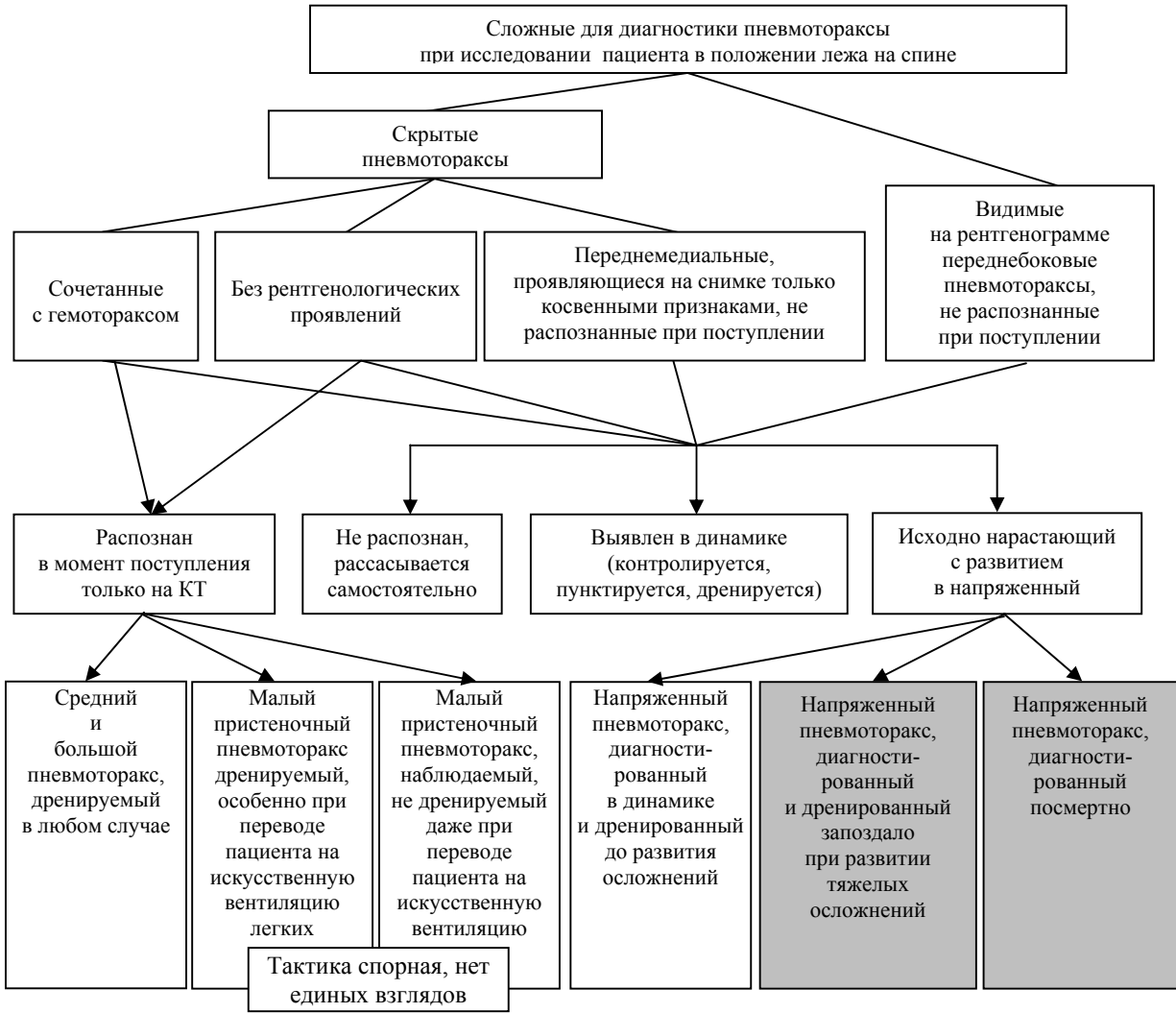


Рис. 1. Виды сложных пневмотораксов при рентгенологической диагностике в положении пациента лежа на спине и их последствия

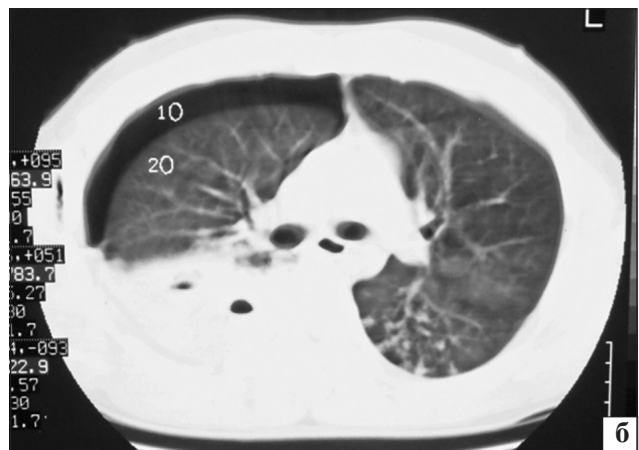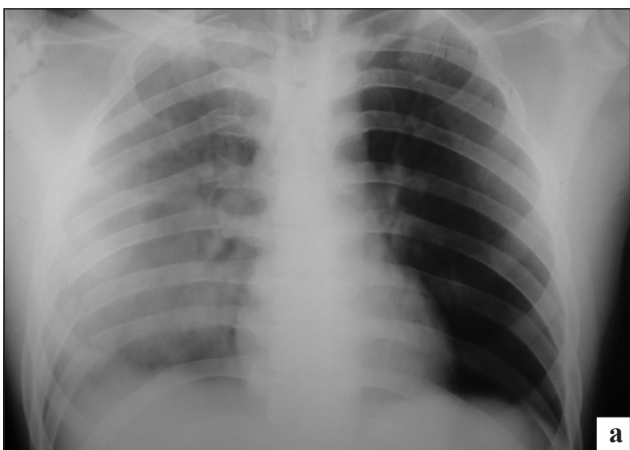


Рис. 2. Фото с рентгенограммы пациента Б., 21 год, выполненной в положении лежа на спине (а) и фрагмента компьютерной томографии грудной клетки этого пациента (б)

ном торакоцентезе во втором межреберье слева по средноключичной линии под давлением вышел воздух. Активно аспирировано еще по 600 мл воздуха и крови.

На контрольной рентгенограмме (рис. 3, г), выполненной в положении пострадавшего сидя, левое легкое расправлено, в нижней доле обнаружен участок затемнения (ушиб легкого), контуры левого

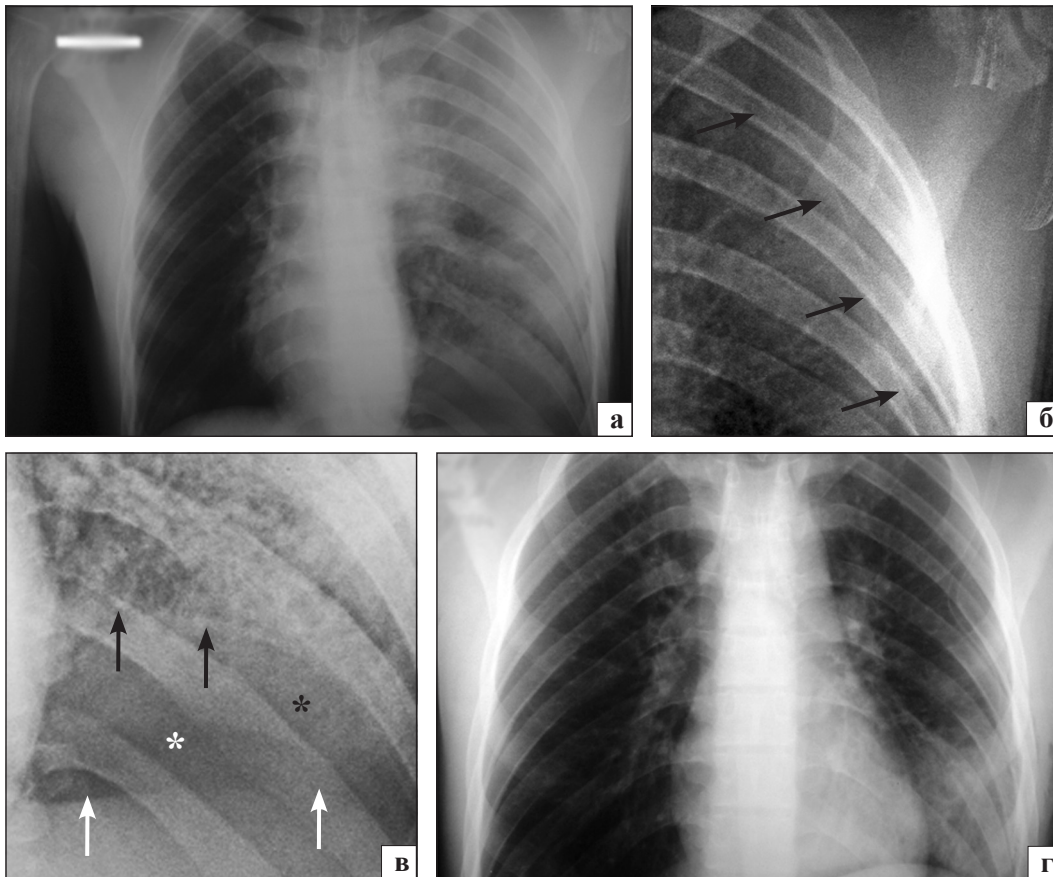


Рис. 3. Фото рентгенограмм пациента А., 19 лет, до (а) и после (г) дренирования правой плевральной полости, увеличенные фрагменты рентгенограммы а (б, в)

купола диафрагмы четкие, выше обычного уровня на 4–5 см. Приподнятость левого купола диафрагмы, по всей вероятности, вызвана разрывом селезенки, которая клинически манифестировала через 3 часа с момента поступления гипотонией. Произведена лапаротомия, спленэктомия. В послеоперационном периоде примечательным был длительный экссудативный процесс в левой плевральной полости в течение 7 суток. Экссудат (прозрачный, соломенного цвета) эвакуировался только активно (в сутки по 120–80 мл). Пассивный отток, несмотря на удовлетворительное стояние и диаметр дренажа, активную дыхательную гимнастику не происходил. По-видимому, данное явление связано с ушибом нижней доли левого легкого, которое в течение 7–8 суток постепенно включалась в дыхательную экскурсию.

При обсуждении рентгенограммы (рис. 3, а) на сайте врачей лучевой диагностики «Radiomed» был установлен наиболее вероятный механизм образования нетипичных теней. На фрагменте рентгенограммы (рис. 3, б) стрелки указывают на край спавшейся верхней доли левого легкого. На фрагменте рентгенограммы (рис. 3, в) черные стрелки указывают на контуры нижнего края спавшейся нижней доли левого легкого, белые — на контуры

уплощенного купола диафрагмы, белая звездочка на воздух в переднем реберно-диафрагмальном синусе, черная — на гемоторакс, неприкрытый легочной тканью. Симптомами напряженного пневмоторакса являются смещение средостения вправо, уплощение купола диафрагмы, расширение и углубление реберно-диафрагмального синуса на стороне пневмоторакса, некоторое расширение межреберных промежутков слева. На рис. 4 изображена схема объяснения происхождения сложной теневой картины на рентгенограмме (рис. 3, а).

При гемопневмотораксе тень ниже края чуть спавшегося легкого будет однороднее и интенсивнее, по сравнению с общим умеренным снижением прозрачности в других участках из-за растекания крови.

Знание и понимание данного рентгенологического «феномена» поможет в диагностике напряженного пневмоторакса, сочетанного с гемотораксом по снимкам пациентов в положении лежа на спине, а также поможет избежать гипердиагностики разрыва диафрагмы.

Здесь уместно привести принцип: «Не знаешь — не видишь. Один раз увидел — не забыл».

Клиническое наблюдение 3

Пациент Т., 22 года, доставлен с тяжелой сочетанной травмой в результате падения с высоты 3 эта-

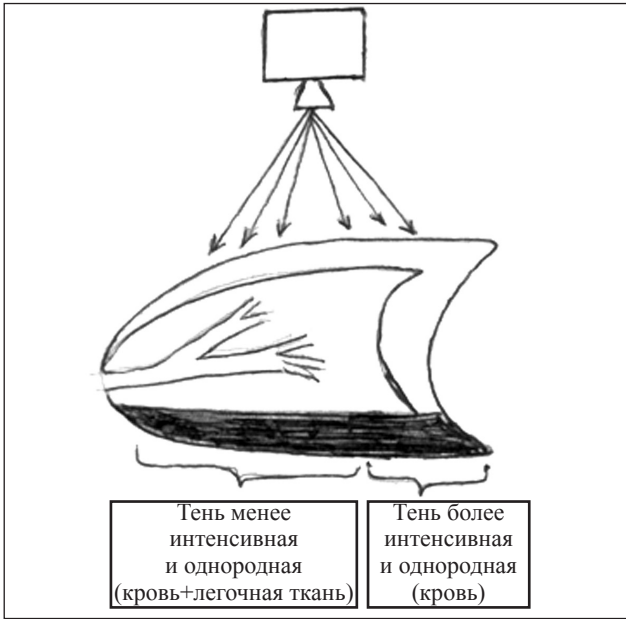


Рис. 4. Схема-объяснение возникновения теней на рентгенограмме (рис. 3, а) по В. Г. Стовбе

жа. Общее состояние тяжелое, сознание — сопор, неврологической очаговой симптоматики нет, артериальное давление 120/80 мм. рт. ст., пульс 86 ударов в минуту, частота дыхания — 22 в минуту. Ослабление дыхания справа по всем полям. Перкуторный звук незначительно снижен справа. Заподозрен пневмоторакс справа. При рентгенографии в положении пациента лежа на спине типичных признаков пневмоторакса, гемоторакса не выявлено (рис. 5, а). Пристальное изучение снимка, основанное на данных аускультации и перкуссии, позволило обнаружить слабо видимый край верхней доли (рис. 5, б) и более отчетливо выраженный у купола диафрагмы нижний край нижней доли

правого легкого (рис. 5, а). Наличие свободного воздуха в плевральной полости подтверждено и резко выраженными четкими краями правых границ сердца и правого купола диафрагмы. Плевральная полость была дренирована во втором межреберье справа по среднеключичной линии, пневмоторакс разрешился.

Таким образом, пневмоторакс, диагностируемый рентгенологически в положении пациента лежа на спине, нередко протекает скрыто [1–11]. Есть истинно скрытые пневмотораксы (передне-медиальные малые); сочетанные с гемотораксом, которые никак не проявляются на рентгенограммах и выявляются только при компьютерной томографии; ложно скрытые, имеющие на рентгенограммах только косвенные признаки (передне-медиальные средние и большие). W. Yuranga и соавт. [11] предлагают следующий перечень этих косвенных признаков:

- относительная прозрачность пораженного гемиторакса;
- глубокий, иногда языкоподобный, реберно-диафрагмальный синус-признак глубокого синуса;
- подчеркнутость краев средостения и диафрагмы;
- подчеркнутость краев сердечной тени;
- визуализация переднего реберно-диафрагмального синус-признака удвоения контура диафрагмы;
- визуализация нижнего края коллабированного легкого над диафрагмой;
- опущение ипсилатерального купола диафрагмы.

Знание этих признаков поможет раннему клинико-рентгенологическому выявлению скрытых пневмотораксов, которые могут нарастать, усугубляя тяжесть состояния пострадавшего, особенно при политравме, и угрожая тем самым жизни пациента.

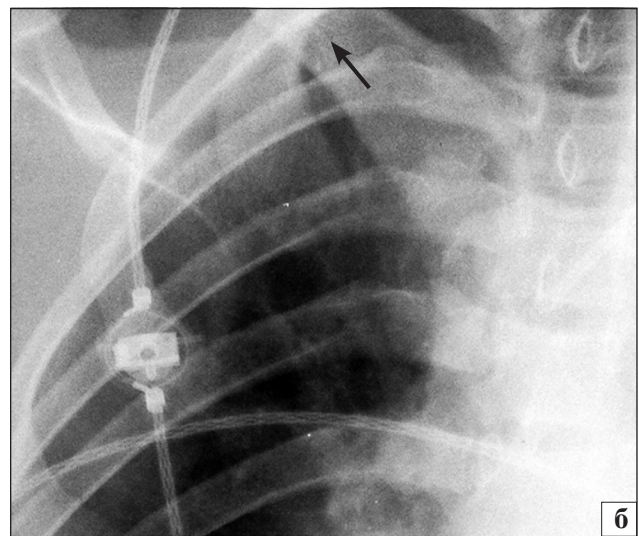
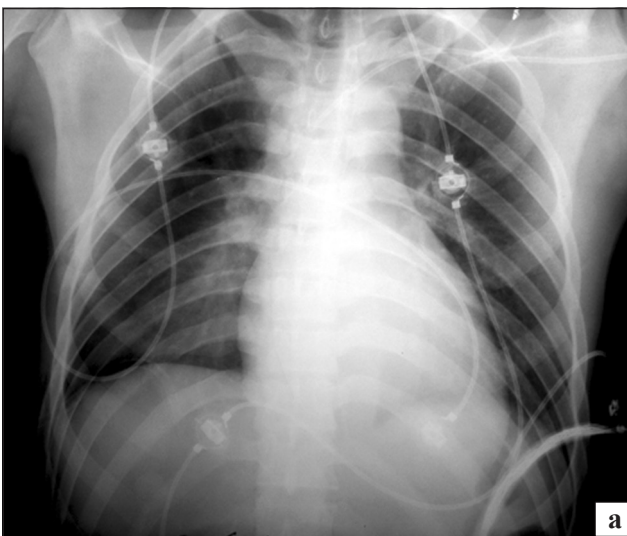


Рис. 5. Фото рентгенограммы (а) пациента Т., 22 года, и ее увеличенный фрагмент (б)

Список літератури

1. Occult pneumothorax in Chinese patients with significant blunt chest trauma: incidence and management / K. L. Lee, C. A. Graham, J. H. Yeung et al. // *Injury*. — 2010. — Vol. 41 (5). — P. 492–494.
2. CT detection of occult pneumothorax in multiple trauma patients / G. Kenneth, K. G. Bridges, G. W. Welch et al. // *Journal Emergency Medicine*. — 1993. — Vol. 11. — P. 179.
3. Leigh-Smith S. Tension pneumothorax: eyes may be more diagnostic than ears / S. Leigh-Smith, G. Davies // *Emergency Medicine Journal*. — 2003. — Vol. 20 (5). — P. 495–496.
4. Occult hemopneumothorax following chest trauma does not need a chest tube / I. Mahmood, Z. Tawfeek, S. Khoschnau et al. // *Eur. J. Trauma Emerg. Surg.* — Vol. 39 (1). — P. 43–46.
5. Anteroposterior chest radiograph vs. chest CT scan in early detection of pneumothorax in trauma patients / H. R. Omar, D. Mangar, S. Khetarpal et al. // *Int. Arch. Med.* — 2011. — Vol. 4 (1). — P. 30.
6. Occult pneumothorax, revisited / H. R. Omar, H. Abdelmalak, D. Mangar et al. // *J. Trauma Manag. Outcomes*. — 2010. — Vol. 4. — P. 12–18.
7. Paschos K. A. Occult post-traumatic pneumothorax: too early to recognise, simply missed or truly occult? / K. A. Paschos, K. Boulas, X. Vrakas // *Hellenic J. Surg.* — 2012. — Vol. 84 (2). — P. 134–141.
8. Vermeulen E. G. Ventral tension pneumothorax / E. G. Vermeulen, H. T. Teng, H. Boxma // *J. Trauma*. — 1997. — Vol. 43. — P. 975–976.
9. Watts B. L. Tension pneumothorax: a difficult diagnosis / B. L. Watts, M. A. Howell // *Emergency Medicine Journal*. — 2001. — Vol. 18. — P. 319–320.
10. Occult pneumothorax in the blunt trauma patient: Tube thoracostomy or observation? / H. Wilson, J. Ellsmere, J. Tallon, A. Kirkpatrick // *Int. J. Care Injured*. — 2009. — Vol. 40. — P. 928–931.
11. Yuranga Weerakkody. Pneumothorax in supine patient [Електронний ресурс] / Yuranga Weerakkody, Vinod G. Maller. — Режим доступа: <http://radiopaedia.org/articles/pneumothorax-in-supine-patient-2>.

Статья поступила в редакцию 23.04.2013

ДО УВАГИ СПЕЦІАЛІСТІВ

ДУ “Інститут патології хребта та суглобів ім. проф. М. І. Ситенка НАМН України” проводить післядипломну підготовку лікарів-іноземців у клінічній ординатурі та у формі стажування за спеціальністю «Ортопедія і травматологія», на курсах інформації та стажування з актуальних питань ортопедії та травматології (ліцензія Міністерства освіти і науки України від 01.11.2010 р. №529881)

Курси інформації та стажування для лікарів-спеціалістів

№	Назва курсів	Керівник курсів
1	Хірургічні та консервативні методи лікування хворих з патологією суглобів	Проф. В.А. Філіпенко
2	Ендопротезування великих суглобів	Проф. В.А. Філіпенко
3	Хірургічні та консервативні методи лікування дітей з ортопедичною патологією	Д.м.н. С.О. Хмизов
4	Сколіотична хвороба, хірургічні та консервативні методи лікування	Д.м.н. С.О. Хмизов
5	Хірургічні та консервативні методи лікування хворих з патологією хребта	Проф. В.О. Радченко
6	Мануальна терапія в комплексному лікуванні хворих з патологією хребта	Проф. В.О. Радченко
7	Хірургічні та консервативні методи лікування травматичних ушкоджень кістково-м'язової системи	Проф. М.О. Корж
8	Реконструктивно-відновлювальна хірургія опорно-рухової системи в разі наслідків травм та ортопедичних захворювань	Проф. М.О. Корж
9	Лабораторні методи дослідження в ортопедії та травматології (клініко-діагностичні, біохімічні, морфологічні, імунологічні)	Проф. Н.В. Дедух К.б.н. Ф.С. Леонтєва
10	Патологія стопи, її профілактика, лікування та протезно-ортопедичне забезпечення	Проф. Д.О. Яременко
11	Немедикаментозні методи лікування в ортопедії та травматології	Проф. В.І. Маколінець
12	Лікувально-профілактичне експрес-ортезування та експрес-протезування опорно-рухової системи	Доц. О.А. Диннік І.Б. Тимченко
13	Артроскопічна діагностика та лікування патології великих суглобів	К.м.н. П.В. Болховітін
14	Хірургічні та консервативні методи лікування дітей з патологією кульшового суглоба	К.м.н. О.І. Корольков
15	Післяізометрична релаксація і масаж в ортопедії та травматології	К.м.н. В.А. Стауде