

УДК 616.718.8-007.21-089.2

## Результаты лечения врожденных гипоплазий плюсневых костей методом чрескостного остеосинтеза по Илизарову

М. М. Салиев, Ш. Н. Равшанов, О. Д. Жабборберганов, З. С. Холов, И. Э. Хужаназаров, С. С. Кадыров

НИИ травматологии и ортопедии Министерства здравоохранения Республики Узбекистан, Ташкент

*Brachymetatarsia is one of podiatric problems, which have been insufficiently covered in medical literature. Surgery is the main method for treating the above pathology. On the basis of the use of distraction technology according to Ilizarov the authors developed a method for lengthening the metatarsals. From 2006 to 2013, 34 female patients (53 feet) with brachymetatarsia were operated on. Long-term results of the treatment were evaluated by the AOFAS scale and achieved  $89.2 \pm 9.5$  points. In all patients their lengthened segment was consolidated. The developed technique of transosseous osteosynthesis for brachymetatarsia made it possible to restore the length of metatarsals and weight-bearing capacity of the anterior foot in 80.6 % of cases. A partial loss of lengthening up to 5 mm without any essential worsening of results was recorded in 5 patients. Thus, the suggested technique makes it possible to extend and supervise the direction of shortened metatarsals and is effective in treatment of brachymetatarsias.*

*Брахиметатарзія належить до проблем подіатрії, які недостатньо висвітлені в медичній літературі. Головним методом лікування зазначеної патології є хірургічний. Автори на підставі застосування дистракційної технології Г. А. Ілізарова розробили метод видовження плесневих кісток. За період з 2006 до 2013 рр. прооперовано 34 жінки (53 стопи) з брахіметатарзією. Віддалені результати оцінені за шкалою AOFAS та склали  $(89,2 \pm 9,5)$  бали. У всіх пацієнток подовжений сегмент консолидувався. Створена методика черезкісткового остеосинтезу брахіметатарзій стопи дозволила у 80,6 % випадків відновити довжину плеснової кістки та опороспроможність переднього відділу стопи. Часткову втрату видовження до 5 мм без суттєвого погіршення результату відзначено в 5 хворих. Таким чином, запропонована методика дозволяє подовжити та контролювати спрямованість вкорочених плесневих кісток і є ефективною в лікуванні брахіметатарзій.*

**Ключевые слова:** брахиметатарзия, чрескостный остеосинтез, шкала AOFAS

### Введение

Врожденные аномалии развития стопы представляют наиболее сложную в клиническом отношении патологию конечностей. Это обусловлено тем, что у таких больных костный остов пораженного сегмента представлен преимущественно рудиментарными образованиями, сочетающимися с гипоплазией имеющихся костей [2].

Врожденная гипоплазия плюсневых костей (брахиметатарзия) — это состояние, при котором имеет место аномальное преждевременное сращение ростковой зоны плюсневой кости, вследствие чего в дальнейшем происходит ее укорочение [4, 5]. Брахиметатарзия относится к проблемам по-

диатрии, не получившим достаточного освещения в медицинской литературе.

Основным методом лечения этой патологии является хирургическое вмешательство. Вопросы хирургической коррекции брахиметатарзий в настоящее время решаются ортопедами неоднозначно. С одной стороны, специалисты отдают предпочтение одномоментному удлинению [3, 6], с другой — методом выбора считают дистракционные удлинения различными аппаратами [7–10].

*Цель исследования:* изучение результатов хирургического лечения больных с врожденными брахиметатарзиями с применением дистракционного метода.

## Материал и методы

В отделении подростковой ортопедии НИИТО МЗ РУз за период с 2006 по 2013 гг. прооперировано 34 женщины (53 стопы) с исследуемой патологией, средний возраст которых составил 18 (от 12 до 29) лет. У 21 больной отмечено билатеральное поражение, из них у 13 — брахиметатарзия IV плюсневой кости, у 5 — III и IV, у 2 — III, IV и IV плюсневой кости с противоположной стороны и у 1 — II, III и IV. У 11 пациенток выявлено унилатеральное укорочение IV плюсневой кости: справа у 5, слева у 6 больных. У 28 женщин на подошвенной поверхности стопы в проекции головок II–III плюсневых костей определяли болезненные мозоли.

Удлинение плюсневых костей производили аппаратом Илизарова. При двухсторонней брахиметатарзии операцию выполняли на одной стопе, а при множественных укорочениях плюсневых костей их удлиняли одновременно.

Операция: продольный разрез длиной 3 см по тыльной поверхности стопы. После обнажения укороченной плюсневой кости ее тонким долотом на уровне основания или диафиза поперечно поднадкостнично остеотомировали. Затем трансартикулярно проводили спицу Киршнера в антеградном направлении через дистальный фрагмент остеотомированной плюсневой кости, проксимальный конец спицы загибали в виде крючка. Дистальный конец фиксировали к полукольцу. При помощи перемещения этой спицы по отверстиям переднего полукольца можно было корригировать медиальную девиацию укороченных плюсневых костей в горизонтальной плоскости.

Затем проводили спицу в поперечном направлении через основания плюсневых костей, две перекрещивающиеся спицы — через пяточную кость и фиксировали с натяжением к планкам с отверстиями аппарата. Еще одну спицу проводили через дистальный отдел большеберцовой кости и фиксировали к полукольцу. Планки сквозными отверстиями соединяли с двумя полукольцами при помощи шарнирно-резьбовых систем. Система кронштейнов, винтов и гаек на переднем полукольце необходима для регулирования направления дистракции по анатомической оси плюсневых костей, а также темпа дистракции. С помощью винтов и гаек на заднем полукольце можно регулировать установку стопы и голеностопного сустава в необходимом физиологическом положении (рис. 1).

Дистракцию начинали через 3 дня после операции и выполняли по  $\frac{1}{4}$  оборота 4 раза в день (1 мм). Удлинение продолжали до восстановления «плюсневой параболы». После достижения необхо-

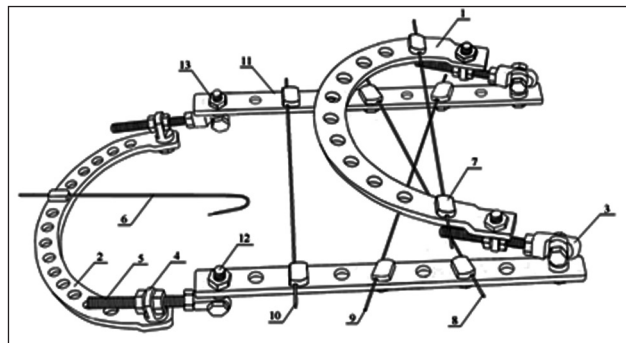


Рис. 1. Схема аппарата для удлинения плюсневых костей

димого удлинения и созревания регенерата аппарат снимали. Срок фиксации аппаратом Илизарова составил в среднем  $(90,5 \pm 14)$  дней. Удаление интрамедуллярной спицы Киршнера ретроградным путем производили под местной новокаиновой анестезией. Пациентам разрешали ходить самостоятельно через 21 день.

С целью объективной количественной оценки клинических признаков, выраженности деформации стопы до и после хирургического лечения мы использовали шкалу AOFAS, включающую субъективные, объективные и рентгенологические параметры, выраженные в баллах. Показатель AOFAS до операции составил в среднем  $(57 \pm 6,4)$  баллов. Средняя величина удлинения была  $(17,25 \pm 2,9)$  мм. По отношению к исходной длине кости это равно  $(39,5 \pm 3,4)$  %.

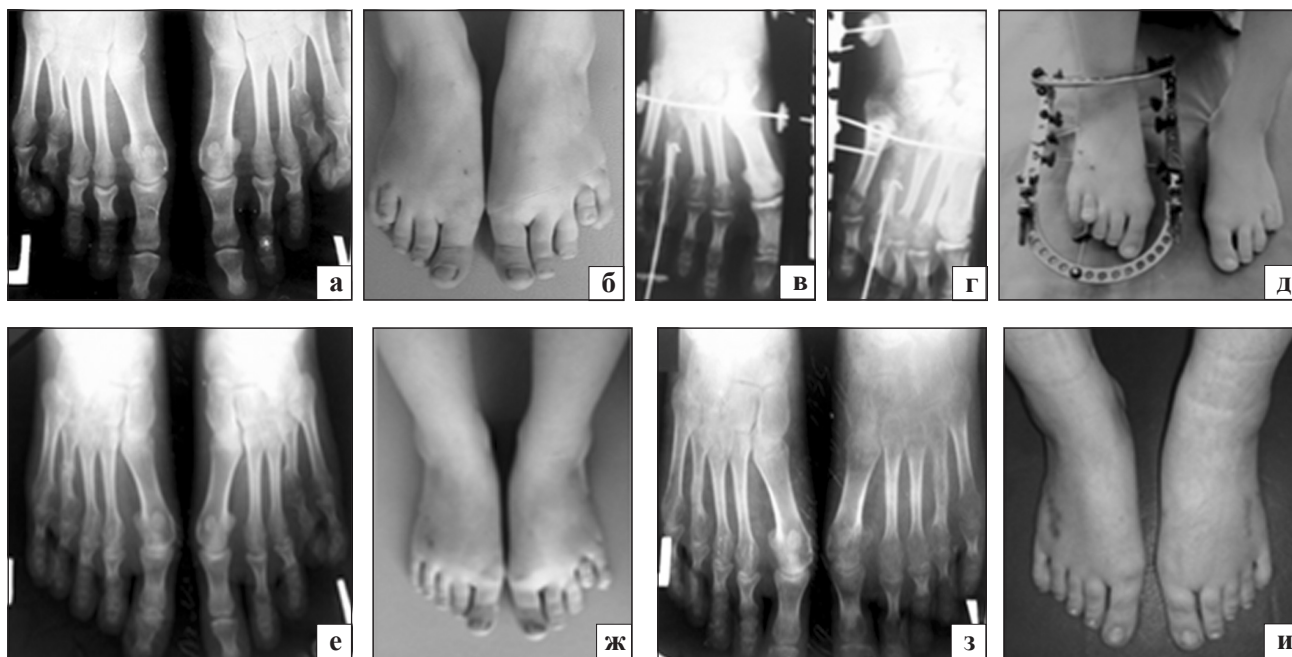## Результаты и их обсуждение

Результаты хирургического лечения прослежены в период от 1 года до 7 лет. Осмотрено 30 больных (46 стоп). Показатель по шкале AOFAS повысился до  $(89,2 \pm 9,5)$  баллов. У всех больных удлиняемый сегмент консолидировался. Разработанная методика чрескостного остеосинтеза брахиметатарзий стопы позволила в 80,6 % случаев восстановить длину плюсневой кости и опороспособность переднего отдела стопы.

В 3 случаях наблюдали воспалительную реакцию вокруг спицы на нижней трети голени, которое купировали антибиотикотерапией или удалением спицы. Частичная потеря удлинения до 5 мм без существенной потери результата отмечена у 5 больных (5 стоп).

### Клинический пример

Пациентка А., находилась на лечении с диагнозом «Врожденная билатеральная брахиметатарзия IV плюсневых костей». Произведена остеотомия IV плюсневой кости правой стопы и остеосинтез аппаратом Илизарова. Через 6 мес. выполнили аналогичную операцию на левой конечности. Укороче-



**Рис. 2.** Фото и рентгенограмма стоп в прямой проекции больной А. до лечения (а, б), в процессе (в, г) и конце (справа) дистракции (д), после снятия аппарата (е, ж) и через 1 год после операции (з, и)

ние плюсневых костей составляло по 2 см с обеих сторон. Дистракционный период продолжался 23 дня, фиксационный — 62. Достигнуто восстановление «плюсневой параболы». Контрольный осмотр через год показал, что результат удлинения сохранился, косметический дефект устранен. Нагрузка на конечность полная и безболезненная, пациентки пользуются обычной и открытой обувью (рис. 2).

Важное значение в анатомии и функции переднего отдела стопы имеет «плюсневая парабола», без восстановления которой нельзя рассчитывать на полное возобновление опорности переднего отдела стопы, ликвидацию метатарзалгий и подошвенных гиперкератозов [1]. Наши наблюдения подтверждают справедливость данного тезиса. У больных в начальном периоде применения методики ориентиром для предела удлинения служил визуальный косметический эффект, т. е. выравнивание «пальцевой параболы». Однако у 2 пациенток это привело к переудлинению плюсневых костей с нарушением «плюсневой параболы». В последующем это негативно отразилось на функции стопы. Кроме того, при хирургическом лечении брахиметатарзии считаем важным контролировать положение головки плюсневой кости в горизонтальной и саггитальной плоскостях.

## Выводы

Предложенная методика позволяет удлинять и контролировать взаиморасположение укороченных плюсневых костей и является эффективным спо-

собом лечения. Благодаря этой методике можно обеспечить стабильную фиксацию, восстанавливать опорную функцию переднего отдела стопы, она технически проста и не требует дополнительных затрат.

## Список литературы

1. Актуальные рентгеноанатомические параметры переднего отдела стопы / А. А. Карданов, Н. В. Загородний, М. П. Лукин, Л. Г. Макинян // Вестник рентгенологии и радиологии. — 2007. — № 3. — С. 58–64.
2. Рентгеновая семиотика при врожденных аномалиях развития стоп / В. И. Шевцов, Г. Р. Исмаилов, Г. В. Дьячкова, Т. Е. Козьмина // Гений ортопедии. — 2000. — № 2. — С. 38–41.
3. Baek G. H. The treatment of congenital brachymetatarsia by one-stage lengthening / G. H. Baek, M. S. Chung // J. Bone Joint Surg. — 1998. — Vol. 80-B. — P. 1040–1044.
4. Bartolomei F. J. Surgical correction of Brachymetatarsia / F. J. Bartolomei // J. Am. Podiatr. Med. Assoc. — 1990. — Vol. 80 (2). — P. 76–82.
5. Complications of distraction osteogenesis in short fourth metatarsals / O. Chang-Wug, S. Rajan, S. Hae-Ryong et al. // J. Pediatr. Orthop. — 2003. — Vol. 23 (4). — P. 484–487.
6. The management of brachymetatarsia / H. T. Kim, S. H. Lee, C. I. Yoo et al. // J. Bone Joint Surg. — 2003. — Vol. 85. — P. 683–690.
7. How to avoid complications of distraction osteogenesis for first brachymetatarsia / K. B. Lee, H. K. Yang, J. Y. Chung et al. // Acta Orthop. — 2009. — Vol. 80. — P. 220–225.
8. Metatarsal lengthening by callotaxis during the growth phase / B. Magnan, A. Bragantini, D. Regis, P. Bartolozzi // J. Bone Joint Surg. — 1995. — Vol. 77-B. — P. 602–607.
9. Lengthening of short great toes by callus distraction / Y. Takakura, Y. Tanaka, T. Fujii, S. Tamai // J. Bone Joint Surg. — 1997. — Vol. 79-B. — P. 955–958.
10. Metatarsal lengthening by callus distraction for brachymetatarsia / A. Wada, H. Bensahel, K. Takamura // J. Pediatr. Orthop. Br. — 2004. — Vol. 13. — P. 206–210.