

УДК 616.711-007.5-089.881

Верифікація методу визначення протяжності фіксації хребта під час виконання вентрального коригувального спондилодезу

Д. Є. Петренко, А. О. Мезенцев, А. В. Демченко, О. О. Барков

ДУ «Інститут патології хребта та суглобів ім. проф. М. І. Ситенка НАМН України», Харків

The paper presents results of verification and evaluation of capabilities of a method for determining the length of spinal fixation during ventral corrective spinal fusion in patients with idiopathic scoliosis. The study was conducted by two stages. At the first one, criteria of consistency and reproducibility between experts in their study of radiographs of 30 patients with idiopathic scoliosis were determined. Clinical verification of the method for determining the length of ventral corrective spinal fusion was carried out at the second stage. It was revealed that the suggested method had a good degree of consistency and an excellent one of reproducibility, and its use provided a satisfactory clinical outcome.

В статье представлены результаты верификации и оценки возможностей метода определения протяженности фиксации позвоночника при выполнении вентрального корригирующего спондилодеза у больных идиопатическим сколиозом. Исследование проведено в два этапа. На первом определяли критерии согласованности и воспроизводимости между экспертами при исследовании 30 рентгенограмм больных идиопатическим сколиозом. На втором этапе осуществляли клиническую верификацию метода определения протяженности вентрального корригирующего спондилодеза. Установлено, что предложенный метод имеет хорошую и отличную степень согласованности и воспроизводимости, а его использование обеспечивает удовлетворительный клинический результат.

Ключові слова: сколіоз, вентральний спондилодез, протяжність фіксації, каппа Коена

Вступ

Використовувати вентральний спондилодез рекомендують у випадку сколіотичних деформацій грудного та груднопоперекового відділів хребта типів I та V за класифікацією Lenke. Це хірургічне втручання дозволяє досягти, за інформацією різних авторів, 65–75 % корекції від доопераційних показників основного викривлення [1].

Також вагомою перевагою для використання вентрального коригувального спондилодезу у разі сколіотичних викривлень є зменшення протяжності інструментації хребта та відповідно максимально можливе збереження його рухової функції [2].

Водночас визначення меж встановлення імплантату на передні відділи хребта залишається дискусійним. Ефективність та точність використання фахівцями методів в клінічній практиці залежить від досвіду та преференцій конкретного експерта, а узгодженість їх застосування взагалі не визначена. Саме тому розробка та верифікація методу визна-

чення протяжності вентрального коригувального спондилодезу за умов сколіозу, який мав би високий ступінь узгодженості серед фахівців, був би відносно легким у використанні та дозволяв зменшити протяжність спондилодезу в поєднанні з ефективною корекцією викривлення, є актуальним питанням хірургії деформацій хребта.

Мета дослідження: верифікація та оцінювання можливостей методу визначення протяжності фіксації хребта за умов виконання вентрального коригувального спондилодезу у хворих на ідіопатичний сколіоз.

Матеріал та методи

Дослідження проводили у два етапи. На першому виконали ретроспективний аналіз рентгенограм 30 хворих на ідіопатичний грудний та груднопоперековий сколіоз (типи I та V за класифікацією Lenke), які потребували хірургічної корекції деформації хребта. Метою вивчення рентгенограм було визначення

критерію узгодженості та відтворюваності коефіцієнту Коена (кК) як стандарту для виконання таких досліджень [3].

Для цього були обрані три лікаря-ортопеда з різним стажем професійної діяльності: 38 років (1-й експерт), 11 (2-й експерт) та 13 (3-й експерт). Кожному були надані рентгенограми хворих та після інструктажу запропоновано визначити протяжність фіксації хребта вентральним імплантатом із застосуванням описаного далі методу.

Рентгенологічний знімок хребта виконують після максимального згинання тулуба хворого у випуклий бік деформації. На отриманій таким чином рентгенограмі виявляють проксимальний та дистальний кінцеві хребці головного викривлення. Визначають положення верхньої кінцевої пластинки тіла проксимального заключного хребця головного викривлення відносно нижньої кінцевої пластинки суміжного з ним тіла хребця, розташованого проксимальніше, а також нижньої кінцевої пластинки тіла кінцевого хребця головного викривлення відносно верхньої кінцевої пластинки суміжного з ним тіла хребця, розміщеного дистальніше. Якщо ці пластинки попарно паралельні між собою або кут між ними відкритий в увігнутий бік деформації, то ділянка хребта, яка розташована між виявленими проксимальним та дистальним кінцевими хребцями головного викривлення, є структурним компонентом деформації хребта, що підлягає фіксації вентральним імплантатом (рис. 1).

Оцінювання кК проводили, порівнюючи між собою отримані кожним з експертів результати та відповідно до таких критеріїв [4]: менше 0,2 — незадовільне узгодження, 0,21–0,4 — задовільне, 0,41–0,6 — помірне, 0,61–0,81 — добре та понад 0,81 — відмінне.

На другому етапі дослідження здійснювали клінічну верифікацію методу визначення протяжності вентрального коригувального спондилодезу. Для цього проспективно оцінювали результати вентральної корекції сколіозу в 13 хворих, яких лікували в ІПХС ім. проф. М. І. Ситенка. Середній вік хворих склав 17,5 років (від 12 до 25). У 8 пацієнтів виявлено грудний сколіоз (тип I за Lenke), у 5 — грудно-поперековий (тип IV за Lenke). Усім пацієнтам після визначення протяжності фіксації хребта за методом, який ми запропонували, виконали хірургічне втручання за способом «кістка на кістку» [5] (рис. 2).

Оцінювали до- та післяопераційні показники — кути Cobb основного та вторинних викривлень, грудного кіфозу та поперекового лордозу. Додатково визначали ступінь корекції деформації хребта та кількість зафіксованих імплантатами хребців.

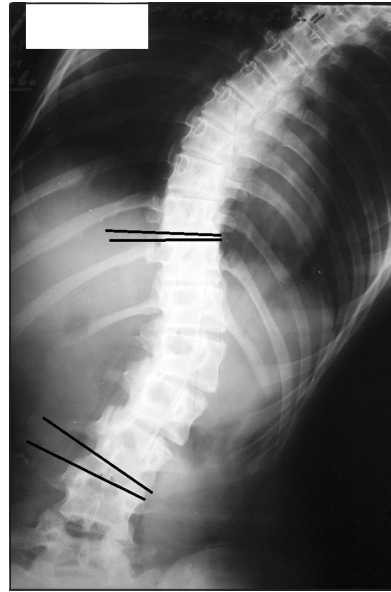


Рис. 1. Фотовідбиток рентгенограми хворого на сколіоз, виконаний у положенні згинання у випуклий бік деформації

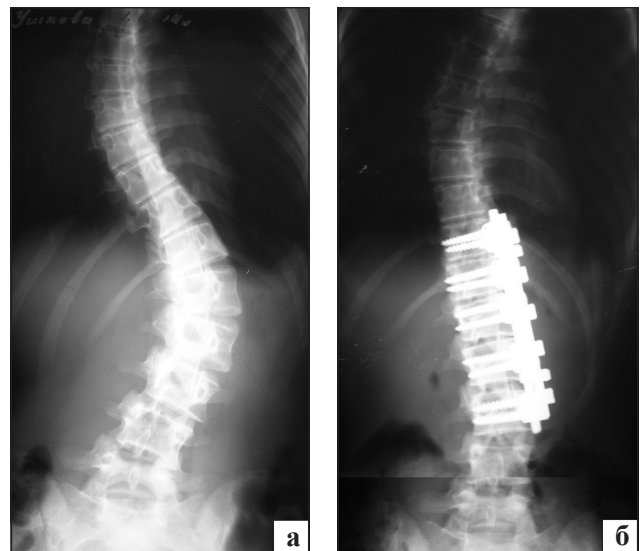


Рис. 2. Фотовідбитки з рентгенограм хворого зі сколіозом типу V за Lenke до хірургічного втручання (а) та після вентрального коригувального спондилодезу за способом «кістка на кістку» (б)

Отримані результати обробляли за допомогою ліцензійної статистичної програми «Microsoft Excel 2007». Представлене дослідження проводили в межах науково-дослідної роботи ІПХС ім. проф. М. І. Ситенка «Визначити критерії вибору методу інструментального вентрального спондилодезу для корекції сколіозу», шифр ЦФ 2012.2. АМНУ, держреєстрація № 111U010382.

Результати та їх обговорення

Дослідження узгодженості методу визначення протяжності фіксації хребта показало, що показник кК для 1-го та 2-го експертів склав 0,83, що відпо-

Таблиця. Розподіл випадків неузгодженості між експертами за типами деформації

Тип сколіозу	Експерти		
	1-й, 2-й	1-й, 3-й	2-й, 3-й
Lenke I	3	6	—
Lenke V	2	4	2

відає відмінному ступеню узгодженості. Для 2-го та 3-го експертів кК був 0,93 (відмінне узгодження), для 1-го і 3-го відповідно 0,66 (добре). Аналіз випадків неузгодженості, представлений у таблиці, свідчить, що частіше виникало неузгодження в разі визначення протяжності фіксації за умов грудного сколіозу (Lenke I). Доопераційний показник кута Cobb основного викривлення складав у середньому $48,8^\circ$ ($41\text{--}70^\circ$), а противикривлення — $24,1^\circ$ ($11\text{--}38^\circ$). Грудний кіфоз до хірургічного втручання в середньому дорівнював $33,4^\circ$ ($0\text{--}50^\circ$), поперековий лордоз — $49,4^\circ$ ($30\text{--}68^\circ$). Кут верхнього противикривлення мав у середньому $10,9^\circ$ ($0\text{--}30^\circ$).

Після інструментальної вентральної корекції викривлення кут Cobb основного викривлення знизився порівняно з доопераційним показником до $18,5^\circ$ ($3\text{--}32^\circ$), що відповідає 63 % корекції, кут противикривлення був $11,6^\circ$ ($0\text{--}40^\circ$) — 72 % корекції. Грудний кіфоз складав після хірургічного втручання $34,2^\circ$ ($18\text{--}53^\circ$), а поперековий лордоз було зменшено до $39,1^\circ$ ($26\text{--}66^\circ$). Верхнє противикривлення мало $7,2^\circ$ ($0\text{--}32^\circ$) у середньому. Середня кількість зафіксованих хребців була 4,5.

Важливим етапом для досягнення задовільного результату в хірургічному лікуванні сколіозу за допомогою методу вентрального коригувального спондилодезу є визначення рівнів фіксації хребта. Зазвичай вибір рівнів інструментального спондилодезу здійснюють за рентгенограмами у передньо-задній проекції у положенні нахилу в увігнутий та випуклий боки деформації: визначають структурний компонент деформації, рухливість як основного, так і компенсаторних викривлень [7].

На відміну від задньої корекції деформацій, методика вентрального спондилодезу дозволяє скоротити кількість хребців, які зафіксовані імплантатом, внаслідок чого після хірургічного втручання менше страждає рухова функція хребта. Критеріями включення в зону фіксації є ротація хребта понад 20° , яка візуалізована на рентгенограмі в положенні бокового нахилу та клиноподібність диска понад 10° , які визначені на рентгенограмах у положенні стоячи. Також прилеглий до зони хребта, яку будуть фіксувати, диск повинен відкриватися в обидві сторони деформації хребта у фронтальній площині, а дуга противикривлення має коригуватися до 30°

та менше за Cobb [8, 9]. Зазвичай, за наведеними критеріями деформацію хребта фіксують у межах кінцевих хребців [10].

Модифікація цього методу була запропонована J. Hall зі співавт. [11], які виконали вершинну фіксацію хребта (3–4 сегменти). Показаннями до застосування такого методу є сколіотична деформація хребта, яка може переходити в гіперкорекцію до 10° , та наявність кіфозу менш ніж 15° . Якщо існує компенсаторне викривлення, то його кут Cobb не повинен перебільшувати 20° на рентгенограмі в положенні бічного нахилу. Відповідно до пропозиції авторів гвинти вводять у вершинний хребець та два прилеглих до нього. Якщо вершиною деформації є міжхребцевий диск, то інструментують два хребці — нижче та вище розташовані.

Клінічний досвід використання такого методу передопераційного планування показав задовільні клінічні результати, але в деяких випадках спостерігали перехідний кіфоз у зоні верхньої межі інструментації хребта [12].

Ще одна модифікація визначення протяжності фіксації, запропонована в роботі [5], суть якої полягає у виконанні рентгенографії хребта на витягненні в положенні лежачи. Пацієнта кладуть на рентгенівський стіл і здійснюють витягнення. На отриманій таким чином рентгенограмі визначають кінцеві хребці викривлення за методом Cobb. Після цього вимірюють відстань між визначеними кінцевими хребцями, а також товщину міжхребцевих дисків на проміжку з увігнутого та випуклого боків викривлення. Показники товщини дисків сумують відповідно до боку викривлення та ділять на відповідну відстань між кінцевими хребцями. Якщо різниця між отриманими в результаті розрахунків показниками не перевищує 5–10 мм, то протяжність вентрального спондилодезу визначена вірно.

У представленому дослідженні проводили двохетапну верифікацію розробленого нами методу визначення протяжності фіксації хребта. На першому етапі здійснювали оцінювання узгодженості лікарів-ортопедів. Відмінне узгодження між експертами у двох випадках та добре в одному свідчать про достатню відтворюваність запропонованого методу та, відповідно, можливість впровадження в клінічну практику. При цьому його використання нескладне, а інтерпретація результатів дослідження, на відміну від інших способів, не залежить від об'єктивних та суб'єктивних чинників (ступеня релаксації пацієнта та його статури, досвіду лікаря, наявності спеціально навченого технічного персоналу).

Другий етап дослідження показав, що за результатами використання розробленого методу вдалося

зафіксувати виключно структурний компонент деформації хребта і водночас досягти достатньої корекції сколіотичного викривлення (63 %), сприяти самокорекції противикривлень та зберегти нормальний сагітальний контур хребта.

Висновки

Верифікація запропонованого методу визначення протяжності фіксації хребта під час виконання вентрального коригувального спондилодезу у хворих на ідіопатичний сколіоз показала відмінний та задовільний ступінь узгодженості між експертами.

Застосування цього методу у хворих на ідіопатичний сколіоз дозволило досягти задовільних клінічних результатів після хірургічного втручання, забезпечити корекцію всіх компонентів викривлення та зберегти більшу кількість рухових сегментів у хребті.

Метод визначення протяжності фіксації хребта під час виконання вентрального коригувального спондилодезу може бути впроваджений у клінічну практику профільних відділень.

Список літератури

1. Sweet F. Prospective radiographic and clinical outcomes and complications of single rod instrumented anterior spinal fusion in adolescent idiopathic scoliosis / F. Sweet, L. Lenke, K. Bridwell // *Spine*. — 2001. — Vol. 26. — P. 1956–1965.
2. Bullmann V. Selective ventral derotation spondylodesis in idiopathic thoracic scoliosis / V. Bullmann, H. Halm, U. Lepsien // *Z. Orthop.* — 2003. — Vol. 141. — P. 65–72.
3. Uebersax J. S. Diversity of decision-making models and the measurement of interrater agreement / J. S. Uebersax // *Psychological Bulletin*. — 1987. — Vol. 101. — P. 140–146.
4. Wang L. J. Muscovite reverses gastric gland atrophy and intestinal metaplasia by promoting cell proliferation in rats with atrophic gastritis / L. J. Wang, Q. Y. Zhou, Y. Chen // *Digestion*. — 2009. — Vol. 79, № 2. — P. 79–91.
5. Short Segment Bone-on-Bone Instrumentation for Single Curve Idiopathic Scoliosis / W. Brodner, W. Yue, H. Moller et al. // *Spine*. — 2007. — Vol. 28. — № 20. — P. 224–233.
6. Goel V. Basic science of spinal instrumentation / V. Goel, L. Gilbertson // *CORR.* — 1997. — Vol. 335. — P. 10–31.
7. Horton W. Strength of fixation of anterior vertebral body screws / W. Horton, S. Blackstock, J. Norman // *Spine*. — 1996. — Vol. 21. — P. 439–444.
8. Jackson R. Radiographic analysis of sagittal plane alignment and balance in standing volunteers and patients with low back pain matched for age, sex, and size / R. Jackson, A. McManus // *Spine*. — 1994. — Vol. 19. — P. 1611–1618.
9. Zdeblick T. Anterior spinal fixators: A biomechanical in vitro study / T. Zdeblick, K. Warden, D. Zou // *Spine*. — 1993. — Vol. 18. — P. 513–517.
10. Newton P. Use of video-assisted thoracoscopic surgery to reduce perioperative morbidity in scoliosis surgery / P. Newton, M. Marks, F. Faro // *Spine*. — 2003. — Vol. 28. — P. 249–254.
11. Hall J. Dwyer instrumentation and spinal fusion. A follow up study / J. Hall, J. Gray, M. Allen // *J. Bone Joint Surg.* — 1977. — Vol. 59-B. — P. 117–122.
12. McAfee P. Complications of anterior approaches to the thoracolumbar spine. Emphasis on Kaneda instrumentation / P. McAfee // *CORR.* — 1994. — Vol. 306. — P. 110–119.

Стаття надійшла до редакції 19.04.2013