

УДК 616.718.4/.5-007.2-053.2-07-08(045)

DOI: <http://dx.doi.org/10.15674/0030-59872019243-50>

Лікування помірної різниці довжини нижніх кінцівок у дітей методом тимчасового двобічного блокування наросткової зони пластинами із гвинтами: перший досвід

С. О. Хмизов¹, В. С. Рокутов², Д. В. Єршов³

¹ ДУ «Інститут патології хребта та суглобів ім. проф. М. І. Ситенка НАМН України», Харків

² КЗ «Дніпровське клінічне об'єднання швидкої медичної допомоги». Україна

³ КЗ «ДСКМЦМД ім. проф. М. Ф. Руднева» ДОР». Україна

The results of applying of temporary bilateral blocking (TBB) of the growth plate (GP) for moderate leg length discrepancy (LLD) treatment showed sufficient efficacy and safety. It is known some studies are skeptical to use this method. Objective: to evaluate the results of moderate LLD treatment in children using TBB of the GP with plates and screws. Methods: 33 patients (14 boys and 19 girls) with moderate LLD were treated using TBB of the GP with non-blocking plates with screws: in 24 patients TBB of the distal femoral GP, in 2 patients — TBB of the proximal tibial GP and in 7 patients — combined TBB of both GP was performed. The mean age of patients was 10.7 ± 2.6 years. LLD before treatment ranged from 2 to 5.5 cm (mean — 2.9 ± 0.68). Evaluation of LLD after TBB of the GP was performed in dynamics every 6–12 months using clinical and radiological methods. For assessment of the secondary deformities formation during treatment, we measured mLDFA and MPTA angles and the mechanical axis zone (MAZ). Results: during the observation period, 25 patients have completed the treatment, 8 continued the treatment. Correction of the LLD of different values was noted in all patients ($p < 0.05$). At the time of TBB completion and removing of fixators, the mean LLD was 0.75 ± 0.82 cm. A good treatment results were obtained in 14 children (77.8 %), of which 7 children achieved a complete correction (50 %), fair — in 3 children (16.7 %), poor — in 1 child (5.5 %). The difference between the mean values of mLDFA and MPTA before and after the treatment was considered statistically insignificant ($p > 0.05$). Among the complications it should be noted moderate pain syndrome for 2 weeks — 2 cases (6 %), hemarthrosis — 1 case (3 %), contracture of the knee joint — 1 case (3 %), plate migration — 1 case (3 %), secondary angular deformation — 1 case (3 %). Conclusions: the TBB of the GP with plates and screws using for moderate LLD treatment is effective and safe method. The amount of complications that required surgical intervention was 6 %. Key words: leg length discrepancy, guided growth, temporary bilateral blocking, growth plate.

Результаты применения временного двустороннего блокирования (ВДБ) зоны роста (ЗР) для лечения умеренной разницы длины нижних конечностей (РДНК) показывают достаточную эффективность и безопасность, но известно и скептическое отношение к использованию этого метода. Цель: оценить результаты лечения умеренной РДНК у детей с помощью метода ВДБ ЗР пластинами с винтами. Методы: ВДБ ЗР с использованием неблокируемых пластин с винтами выполнено 33 пациентам (14 мальчиков и 19 девочек) с умеренной РДНК: 24 — дистального отдела бедренной кости, 2 — проксимального большеберцовой, 7 — обеих ЗР. Средний возраст пациентов — $(10,7 \pm 2,6)$ года; показатель РДНК до лечения — от 2 до 5,5 см, в среднем $(2,9 \pm 0,68)$ см. Оценивали РДНК после выполнения ВДБ ЗР каждые 6–12 мес. с помощью клинического и рентгенологического методов. Для оценки формирования вторичных деформаций измеряли углы mLDFA и MPTA и зону проекции механической оси нижней конечности MAZ. Результаты: за период наблюдения 25 детей закончили этапное лечение, 8 — продолжают. У всех пациентов отмечена коррекция РДНК различной степени ($p < 0,05$). На момент прекращения ВДБ и удаления фиксаторов среднее значение РДНК составляло $(0,75 \pm 0,82)$ см. Хороший результат лечения получен у 14 детей (77,8 %, из них у 7 достигнута полная коррекция), удовлетворительный — у 3 (16,7 %), неудовлетворительный — у 1 (5,5 %). Разница средних показателей mLDFA и MPTA до и после лечения оказалась незначимой ($p > 0,05$). Среди осложнений следует отметить умеренный болевой синдром в течение 2 недель — 2 случая (6 %), гемартроз — 1 (3 %), контрактуру коленного сустава — 1 (3 %), миграцию пластины — 1 (3 %), вторичную угловую деформацию — 1 (3 %). Выводы: метод ВДБ ЗР пластинами с винтами при лечении умеренной РДНК является эффективным и безопасным. Количество осложнений, лечение которых требовало хирургического вмешательства составило 6 %. Ключевые слова: разница длины нижних конечностей, управляемый рост, временное двустороннее блокирование, зона роста.

Ключові слова: різниця довжини нижніх кінцівок, керований ріст, тимчасове двобічне блокування, наросткова зона

Вступ

Концепція «керованого росту» завжди привертала підвищену увагу дослідників і лікарів. У 1933 році Фемістер уперше застосував блокування наросткової зони (НЗ) з метою корекції різниці довжини нижніх кінцівок. Пізніше запропоновано багато методик, заснованих на цьому принципі [1, 2]. Усі вони можуть бути поділені на незворотні (епіфізодез, кюретаж НЗ, PETS-техніка) та зворотні (степлерування, блокування за допомогою пластин). На сучасному етапі у світі все ширше використовують методики зворотного (тимчасового) блокування НЗ для корекції помірної різниці довжини нижніх кінцівок (РДНК) у дітей [3]. Їхня сутність полягає в тимчасовому пригніченні поздовжнього зростання довшої кінцівки, що поступово приводить до корекції РДНК. До переваг методу належить зворотність пригнічення функції НЗ довгих кісток і значно менша травматичність порівняно зі стандартною корекцією РДНК у дітей, заснованою на принципі дистракційного остеогенезу. Окрім того, збереження функції НЗ робить менш важливим точне визначення часу виконання блокування, а також дає змогу повторно використати метод. Дослідження демонструють, що застосування тимчасового двобічного блокування (ТДБ) НЗ за допомогою пластин із гвинтами з метою корекції помірної різниці довжини нижніх кінцівок є ефективною малоінвазивною методикою із низьким відсотком ускладнень [4, 5]. Досвід використання висвітлюють багато авторів як позитивний, але й існують роботи, які визнають зазначену методику недостатньо ефективною порівняно з іншими (степлерування, PETS-техніка).

Н. Lauge-Pedersen та G. Hagglund [6] повідомили про неефективність застосування пластин для корекції РДНК. У перших пацієнтів установлення пластин із гвинтами не призвело до пригнічення поздовжнього зростання, що спричинило відмову від подальшого використання методики.

D. Stewart і співавт. [7] порівняли ефективність використання пластин із застосуванням розсвердлювання та кюретажу НЗ з метою створення епіфізодезу. Останній призводив до скорішого пригнічення поздовжнього росту кістки та виявився ефективнішим за умов блокування пластинами під час корекції РДНК. Слід відзначити, що застосування епіфізодезу потребує дуже ретельного прогнозування, спричинює не-

зворотні зміни у НЗ та не може бути проведено в дітей молодшого віку.

Е. Gaumetou і співавт. [8] проаналізували використання пластин та PETS-техніку для корекції РДНК. Автори визначили, що ефективнішим є використання PETS-техніки, яка дала змогу швидше пригнітити поздовжнє зростання кістки. При цьому відсоток ускладнень виявився досить низьким.

М. G. Lykissas і співавт. [9] оцінили безпечність та ефективність трьох методик блокування НЗ з метою корекції РДНК (PETS-техніка, степлерування та ТДБ пластинами з гвинтами) і не виявили між ними різниці за показниками досягнутої корекції.

А. М. Pendelton і співавт. [10] довели ефективність методики ТДБ пластинами в лікуванні помірної РДНК у дітей. Низький відсоток ускладнень і зворотність змін роблять методику перспективною для широкого застосування. До переваг також слід віднести можливість її використання в ранньому віці.

М. Gottliebsen і співавт. [11] серед переваг саме ТДБ відзначили відсутність необхідності точного прогнозування блокування НЗ, що є критичним моментом у разі використання інших методик.

М. Siedhoff і співавт. [12] показали однакову ефективність методик ТДБ НЗ пластинами та степлерування для корекції РДНК, а також зазначили відсутність формування вторинних кутових деформацій нижніх кінцівок у процесі лікування. Застосування методу ТДБ супроводжувалось низьким відсотком ускладнень.

Слід відзначити відсутність робіт, в яких зазначали наявність «rebound» ефекту в разі застосування ТДБ НЗ пластинами з гвинтами в лікуванні помірної РДНК.

Описані в деяких роботах труднощі щодо оцінювання часу, необхідного для досягнення корекції РДНК, пов'язані з дивергенцією гвинтів у отворах неблокованих пластин. Це потрібно враховувати у процесі планування початку лікування такою методикою.

Мета роботи: оцінити результати лікування помірної РДНК у дітей за допомогою методики тимчасового двобічного блокування наросткової зони пластинами з гвинтами.

Матеріал і методи

Роботу виконано із дотриманням сучасних вимог біоетики, її проведення схвалено рішенням комітету по біоетики при ДУ «ІПХС ім. проф. М. І. Ситенка НАМН» (протокол № 141 від 06.04.2015).

За період 2016–2018 рр. у клініці дитячої ортопедії ДУ «ІПХС ім. проф. М. І. Ситенка НАМН» виконано хірургічне лікування 33 дітей (14 хлопчиків

і 19 дівчат) з помірною різницею довжини нижніх кінцівок методикою тимчасового двобічного блокування наросткової зони із використанням неблокованих пластин із гвинтами. Середній вік пацієнтів становив $(10,7 \pm 2,6)$ років (від 4 до 15). Показник різниці довжини нижніх кінцівок у пацієнтів до проведення ТДБ НЗ складав від 2 до 5,5 см (середній показник — $2,9 \pm 0,68$). РДНК була обумовлена вкороченням стегна, гомілки, або обох сегментів.

Таблиця

Дані пацієнтів, яким проведено ТДБ НЗ пластинами з гвинтами

Вік (р.)	Стать	Етіологія РДНК	Сегмент блокування	Розмір РДНК (см)		Термін спостереження (міс.)	Фіксатори видалені
				до ТДБ НЗ	на останньому огляді		
14	ж	Уроджене вкорочення	стегно	2,5	0,0	23	так
11	ж	Дисплазія	стегно	2,0	0,0	16	так
15	ч	Хвороба Пертеса	стегно	3,0	1,5	14	так
6	ч	Новоутворення	стегно та гомілка	2,5	1,0	12	так
11	ж	Дисплазія	стегно	2,5	0,0	19	так
8	ж	Уроджене вкорочення	стегно та гомілка	5,5	3,0	16	так
9	ж	Уроджене вкорочення	стегно та гомілка	4,0	2,0	14	так
12	ж	Юнацький епіфізеоліз головки стегнової кістки	стегно	3,5	1,0	20	так
13	ч	ДЦП	гомілка	2,5	0,0	18	так
10	ч	Уроджене вкорочення	стегно та гомілка	2,5	0,0	17	так
12	ч	Ідіопатична	стегно	2,5	0,0	18	так
4	ж	ДЦП	стегно	2,5	0,5	13	так
12	ж	Уроджене вкорочення	стегно	3,0	0,5	18	так
8	ж	Уроджене вкорочення	стегно	2,0	0,0	12	так
10	ч	Остеомієліт	стегно	3,5	0,5	24	так
12	ж	Остеомієліт	стегно	3,0	1,0	13	так
14	ч	Дисплазія	стегно	3,0	1,0	13	так
12	ч	Уроджене вкорочення	гомілка	3,0	1,5	12	так
10	ж	Дисплазія	стегно та гомілка	3,0	0,0	24	ні
14	ч	ДЦП	стегно та гомілка	2,5	0,0	24	ні
11	ж	Дисплазія	стегно	3,0	0,0	25	ні
13	ч	Уроджене вкорочення	стегно	3,0	0,0	24	ні
15	ж	ДЦП	стегно та гомілка	2,5	0,0	24	ні
9	ч	Остеомієліт	стегно	4,0	1,0	24	ні
11	ч	Мієлодисплазія	стегно	2,5	0,0	23	ні
9	ж	Дисплазія	стегно	2,5	2,0	6	ні
7	ж	Дисплазія	стегно	2,5	2,0	7	ні
8	ж	Дисплазія	стегно	3,0	1,5	13	ні
9	ж	Дисплазія	стегно	3,5	2,0	12	ні
11	ж	Дисплазія	стегно	2,0	0,5	13	ні
15	ч	Уроджене вкорочення	стегно	3,0	0,5	19	ні
8	ж	Ідіопатична	стегно	3,5	1,5	18	ні
10	ч	Уроджене вкорочення	стегно	2,5	1,0	13	ні

Етіологічний чинник РДНК у дітей відображений у таблиці. Термін спостереження за пацієнтами дорівнював від 6 до 25 міс. (у середньому — $17 \pm 5,18$).

У всіх пацієнтів була наявна функціональна (неушкоджена) НЗ, відсутня контрактура та не відмічено значних кутових фронтальних деформацій у колінному суглобі.

Вимірювання РДНК до початку лікування проводили за допомогою клінічного та рентгенологічного методів дослідження. Усім пацієнтам виконано обзорні рентгенограми нижніх кінцівок у прямій проєкції (сканограми). Оцінювали РДНК після виконання ТДБ НЗ у динаміці кожні 6–12 міс. із використанням клінічного та рентгенологічного методів.

Додатково за даними рентгенограм аналізували кути mLDFA та MPTA (відповідно до протоколу D. Paley [13]) та зону проєкції механічної осі нижньої кінцівки (англ. MAZ — mechanical axis zone) за P. Stevens [14] (рис. 1). Зазначені параметри були необхідні для оцінювання формування вторинних деформацій у процесі лікування.

Обирали метод лікування РДНК у дітей після обговорення з батьками можливих варіантів корекції довжини кінцівок. Основними параметрами, які впливали на вибір певного методу були:

1. Прогнозування РДНК у дитини на момент досягнення зрілості кісток скелета.

2. Прогнозування росту дитини.

Визначали ці параметри зі застосуванням методу прогнозування Paley multiplier [15] і спеціально розробленого мобільного додатка Paley Growth Predictions (рис. 2). У дітей із уродженим вкороченням нижніх кінцівок, що, зазвичай, має прогресуючий характер та часто сягає більше ніж 10 см, складали план подальшої корекції, який включав визначення часу початку корекції, необхідність залучення різних методик (апарати зовнішньої фіксації, ТДБ НЗ) і різних сег-

ментів (дистальна НЗ стегна/проксимальна НЗ великогомілкової кістки/обидві НЗ). Усі батьки давали письмову згоду на визначене хірургічне втручання.

Для блокування НЗ використовували неблоковані пластини з гвинтами 4,5 мм, довжину яких визначали індивідуально інтраопераційно.

Хірургічна техніка. Операцію виконували під загальною або спінальною анестезією. Після рентгенологічного контролю з медіальної поверхні стегна в проєкції дистальної НЗ посередині ширини стегнової кістки в сагітальній площині проводили поздовжній розтин шкіри довжиною до 2 см. Виконували пошаровий розтин м'яких тканин до кістки. Пластину розташовували екстраперіостально після попереднього моделювання відповідно до анатомічних особливостей кістки. За допомогою рентгенологічного контролю чітко визначали НЗ, фіксували до неї пластину через спеціальний отвір посередині за допомогою голки. Після попереднього розсвердлювання вводили 2 гвинти: один в епіфіз під кутом у дистальному напрямку, другий у метафіз під кутом у проксимальному напрямку стегнової кістки. Довжину гвинтів визначали інтраопераційно, вона не перевищувала $\frac{1}{2}$ фронтального розміру НЗ оперованого сегмента. Після рентгенологічного підтвердження коректного розташування пластини пошарово ушивали рану. Аналогічне втручання проводили з латеральної поверхні стегнової кістки. Хірургічне втручання на проксимальному відділі великогомілкової кістки проводили з урахуванням його анатомічних особливостей згідно з описаною технікою. Рентгенограми виконували одразу після операції, через 6 міс., потім — кожні 12 міс.

У післяопераційному періоді іммобілізації кінцівки не проводили. Розширення рухового режиму пацієнтів проходило поступово залежно

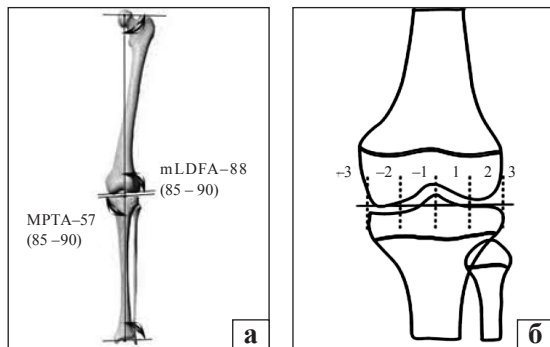


Рис. 1. Схематичне зображення осьових параметрів нижньої кінцівки: а) кути mLDFA та MPTA; б) MAZ



Рис. 2. Вигляд мобільного додатка для прогнозування росту та РДНК

від зменшення больового синдрому. Навантаження на кінцівку починали з 3–5-ї доби після операції.

У 24 пацієнтів застосували ТДБ дистальної НЗ стегнової кістки, у 2 — проксимальної НЗ великогомілкової, у 7 — комбіноване обох НЗ (рис. 3).

Статистичне опрацювання даних проводили методами описової статистики. Для порівняння середніх значень використовували t-критерій Стьюдента. Різницю між середніми значеннями вважали статистично значущою за $p \leq 0,05$.

Результати та їх обговорення

Серед 33 пацієнтів, яким проведено ТДБ НЗ різної локалізації, 25 дітей закінчили етапне лікування, 8 — продовжують. Етап лікування методикою ТДБ вважали закінченим після досягнення необхідної корекції РДНК, у разі фізіологічного закриття НЗ та припинення поздовжнього зростання дитини або після припинення блокування, яке проводили шляхом повного видалення пластин, або видалення лише метафізарних гвинтів із пластин з обох сторін. Видалення фіксаторів проведено у 18 пацієнтів. Максимальний термін ТДБ складав 2 роки, оскільки його вважають безпечним для відновлення функції НЗ. Слід зауважити, що ані експериментального, ані клінічного підтвердження цієї гіпотези на сьогодні не існує.

За період спостереження у всіх пацієнтів відзначена корекція РДНК різного ступеня ($p < 0,05$) (таблиця). Клінічний приклад результату лікування РДНК методом ТДБ НЗ наведено на рис. 4.

На момент припинення ТДБ та видалення фіксаторів середнє значення РДНК складало $(0,75 \pm 0,82)$ см (від 0 до 3).

Оцінювання результатів лікування після припинення ТДБ НЗ (розблокування) проводили відповідно до критеріїв, запропонованих S. Kemnitz,

згідно з якими показник вважали добрим, якщо РДНК на момент завершення ТДБ складала менше ніж 1,5 см, задовільним — від 1,5 до 2 см, незадовільним — понад 2 см [16]. Після проведеного лікування помірної РДНК методикою ТДБ НЗ добрий результат отримано у 14 дітей (77,8%), із них у 7 досягнуто повної корекції (50%); задовільний — у 3 пацієнтів (16,7%), незадовільний — у 1 (5,5%) (рис. 5). Незадовільний результат (залишкова РДНК після розблокування НЗ 3 см) у однієї дитини пояснюється необхідністю дотримання «безпечного» терміну блокування, з метою відновлення подальшого функціонування НЗ. Через деякий час планується виконання повторного ТДБ для остаточної корекції.

Середнє значення mLDFA кінцівки перед ТДБ НЗ складало $88,1^\circ \pm 2,3^\circ$ (84° – 95°), а після видалення фіксаторів — $89,2^\circ \pm 2,1^\circ$ (86° – 93°) (рис. 6, а). Середнє значення МРТА кінцівки перед ТДБ НЗ сягало $88,3^\circ \pm 2,3^\circ$ (84° – 94°), а після видалення фіксаторів — $88,2^\circ \pm 1,7^\circ$ (86° – 92°) (рис. 6, б). Різницю середніх показників mLDFA та МРТА до та після лікування визнано статистично незначущою ($p > 0,05$).

Перед проведенням ТДБ НЗ механічна вісь кінцівки була в межах зони 1 у 31 дитини (MAZ –1 — у 16, MAZ +1 — у 15), зони 2 — у 2 (MAZ –1 — у 1, MAZ +1 — у 1). Після видалення фіксаторів у одного пацієнта відмічено відхилення із зони 1 у зону 2. Відхилення в зону 3 ані під час спостереження, ані після видалення фіксаторів не спостерігали.

Аналіз вікової групи дітей до 12 років (20 осіб, з яких 7 продовжують лікування) із середнім терміном спостереження ($18,4 \pm 4,8$) міс. (від 12 до 25) показав, що середній показник корекції РДНК за вказаний період склав $(2,5 \pm 0,5)$ см (від 1,5 до 3).

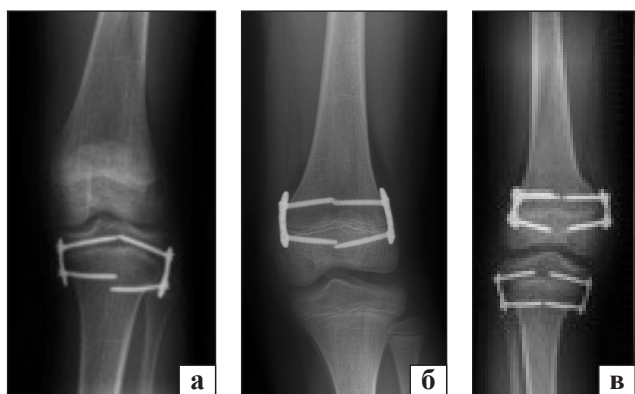

Рис. 3. Рентгенограми пацієнтів, яким виконано ТДБ: а) проксимальної НЗ великогомілкової кістки; б) дистальної НЗ стегнової кістки; в) комбіноване ТДБ обох НЗ

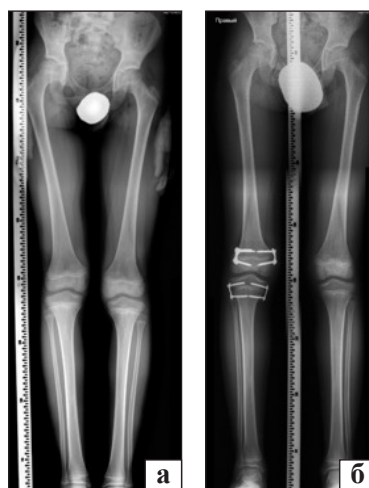


Рис. 4. Рентгенограми пацієнта П., 9 років, РДНК 2,5 см: а) до застосування ТДБ; б) перед видаленням пластин

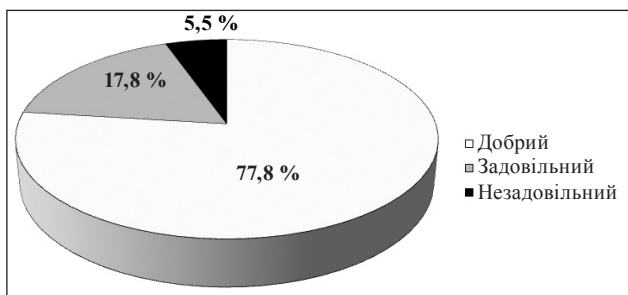


Рис. 5. Результати лікування РДНК у дітей методикою ТДБ

Аналогічний аналіз для групи пацієнтів старше 12 років (13, продовжує лікування — 1) із середнім терміном спостереження ($18,4 \pm 4,4$) міс. (від 12 до 24) показав, що середня величина корекції РДНК за зазначений період становила ($2,2 \pm 0,4$) см (від 1,5 до 3).

У більшості пацієнтів лікування проходило без ускладнень, але в деяких відзначено:

- помірний больовий синдром протягом 2 тижнів — 2 пацієнти (6 %);
- гемартроз — 1 (3 %);
- післяопераційна контрактура колінного суглоба, що потребувало тривалішої фізичної реабілітації — 1 (3 %);
- міграція пластини, що обумовило повторну перестановку гвинтів — 1 (3 %) (рис. 7);
- формування вторинної вальгусної кутової деформації (зміна проєкції механічної осі кін-

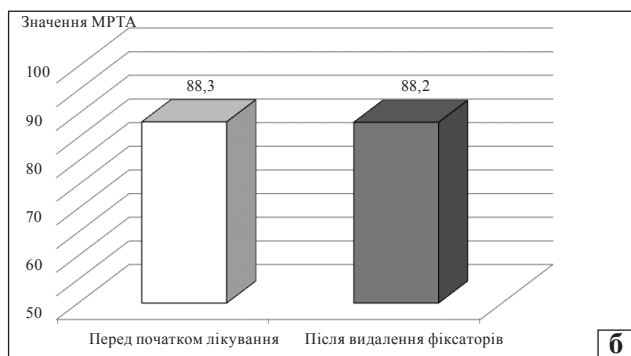
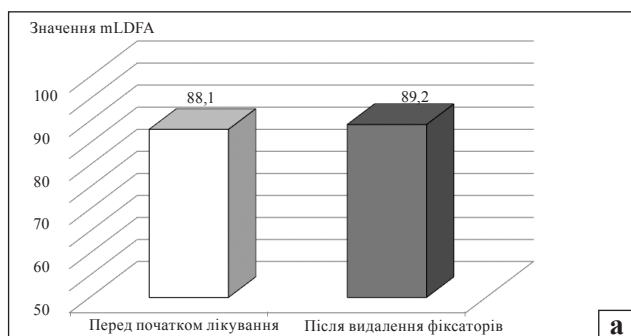


Рис. 6. Середні значення кутових параметрів нижніх кінцівок у динаміці за умов застосування ТДБ НЗ: а) mLDFA, б) MPFA

цівки із MAZ 1 у MAZ 2), лікування якої було успішно проведено шляхом видаленням пластини з латеральної поверхні великогомілкової кістки, за принципом «керованого росту» — 1 (3 %) (рис. 8).

Інфекційних післяопераційних ускладнень не визначали.

Передчасного закриття НЗ за весь період спостереження не було в жодного пацієнта.

Результати нашої роботи свідчать, що лікування помірної РДНК методом ТДБ НЗ пластинами є ефективним. Добрі та задовільні результати отримані у 94,5 % пацієнтів. Низький відсоток ускладнень свідчить про безпечність методу.

Вважаємо доцільним відзначити, що більшість методик незворотного блокування НЗ (епіфізеодез та ін.) застосовують у дітей старших за 12 років, після ретельного прогнозування часу виконання хірургічного втручання з метою досягнення необхідної корекції РДНК. Оскільки зворотність блокування НЗ пластинами з гвинтами характеризується збереженням її функції після припинення блокування (видалення фіксаторів),

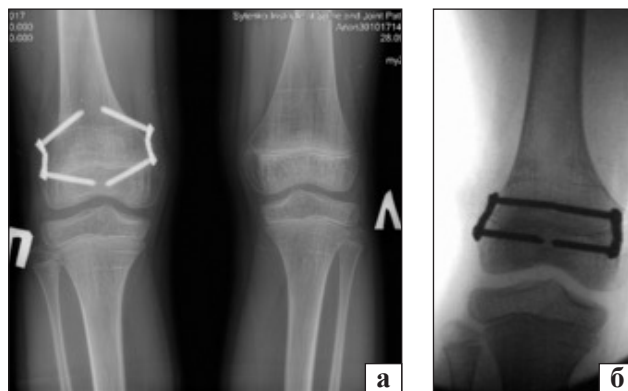


Рис. 7. Рентгенограми пацієнта Ш., 10 років: а) міграція пластин, б) повторне блокування НЗ

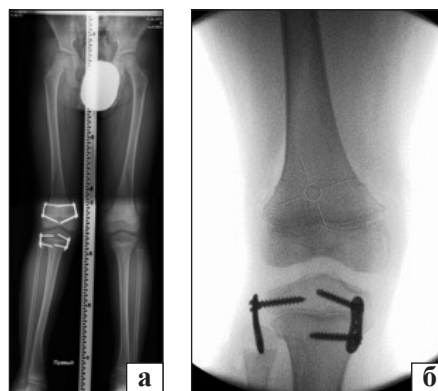


Рис. 8. Рентгенограми пацієнта К., 7 років: а) формування вальгусної деформації в процесі лікування; б) розблокування латеральної НЗ великогомілкової кістки з метою корекції

що доведено в експериментальних дослідженнях [17, 18], це дозволяє застосовувати зазначену методику для лікування РДНК у пацієнтів молодшої вікової групи. У нашій роботі наймолодший вік пацієнта дорівнював 4 роки. Після припинення блокування (видалення фіксаторів) НЗ повністю відновила свою функцію.

До обмежень роботи слід віднести наявність дітей із різною етіологією РДНК, відносно короткий період спостереження (не всі завершили етапне лікування), відсутність можливості спостереження за пацієнтами до моменту закінчення поздовжнього зростання. Важливим питанням залишається залежність темпів корекції РДНК від віку дитини. Але для статистично значущого аналізу необхідна не лише достатня кількість пацієнтів кожної вікової групи, а й обов'язкове врахування індивідуальних особливостей і прогнозу майбутнього росту дітей.

Висновки

Методика ТДБ НЗ пластинами з гвинтами в лікуванні помірної РДНК є ефективною і безпечною. Кількість ускладнень після проведення ТДБ НЗ, лікування яких потребувало хірургічного втручання становила 6 %. Аналіз темпів корекції РДНК у дітей до 12 років і старше з однаковим середнім терміном спостереження показав незначну перевагу (швидшу корекцію) у віковій групі до 12 років.

Конфлікт інтересів. Автори декларують відсутність конфлікту інтересів.

Список літератури

- Ghanem I. Surgical epiphysiodesis indications and techniques: update / I. Ghanem, J. A. Karam, R. F. Widmann // *Current Opinion in Pediatrics*. — 2011. — Vol. 23 (1). — P. 53–59. — DOI: 10.1097/MOP.0b013e32834231b3.
- Eastwood D. M. Guided growth: recent advances in a deep-rooted concept / D. M. Eastwood, A. P. Sanghrajka // *The Journal of Bone and Joint Surgery. British volume*. — 2011. — Vol. 93-B (1). — P. 12–18. — DOI: 10.1302/0301-620X.93B1.
- Stevens P. M. Guided growth: 1933 to the present / P. M. Stevens // *Strategies in Trauma and Limb Reconstruction*. — 2006. — Vol. 1 (1). — P. 29–35. — DOI: 10.1007/s11751-006-0003-3.
- Upper and lower limb length equalization: diagnosis, limb lengthening and curtailment, epiphysiodesis / G. Burnei, C. Vlad, S. Gavrilu [et al.] // *Romanian Journal of Internal Medicine*. — 2012. — Vol. 50 (1). — P. 43–59.
- Stevens P. M. The role of guided growth as it relates to limb lengthening / P. M. Stevens // *Journal of Children's Orthopaedics*. — 2016. — Vol. 10 (6). — P. 479–486. — DOI: 10.1007/s11832-016-0779-8.
- Lauge-Pedersen H. Eight plate should not be used for treating leg length discrepancy / H. Lauge-Pedersen, G. Hagglund // *Journal of Children's Orthopaedics*. — 2013. — Vol. 7 (4). — P. 285–288. — DOI: 10.1007/s11832-013-0506-7.
- Stewart D. Dual 8-plate technique is not as effective as ablation for epiphysiodesis about the knee / D. Stewart, A. Cheema, E. A. Szalay // *Journal of Pediatric Orthopaedics*. — 2013. — Vol. 33 (8). — P. 843–846. — DOI: 10.1097/bpo.0b013e3182a11d23.
- Poor efficiency of eight-plates in the treatment of lower limb discrepancy / E. Gaumetou, C. Mallet, P. Souchet [et al.] // *Journal of Pediatric Orthopaedics*. — 2016. — Vol. 36 (7). — P. 715–719. — DOI: 10.1097/bpo.0000000000000518.
- Guided growth for the treatment of limb length discrepancy: a comparative study of the three most commonly used surgical techniques / M. G. Lykissasa, V. V. Jaina, V. Manickamb [et al.] // *Journal of Pediatric Orthopaedics B*. — 2013. — Vol. 22 (4). — P. 311–317. — DOI: 10.1097/BPB.0b013e32836132f0.
- Pendleton A. M. Guided growth for the treatment of moderate leg-length discrepancy / A. M. Pendleton, P. M. Stevens, M. Hung // *Orthopedics*. — 2013. — Vol. 36 (5). — P. e575–e80. — DOI: 10.3928/01477447-20130426-18.
- Guided growth: mechanism and reversibility of modulation / M. Gottliebsen, J. M. Shigueto-Medina, O. Rahbek, B. Moller-Madsen // *Journal of Children's Orthopaedics*. — 2016. — Vol. 10 (6). — P. 471–477. — DOI: 10.1007/s11832-016-0778-9.
- Temporary epiphysiodesis for limb-length discrepancy. 8- to 15-year follow-up of 34 children / M. Siedhoff, K. Ridderbusch, S. Breyer [et al.] // *Acta Orthopaedica*. — 2014. — Vol. 85 (6). — P. 626–632. — DOI: 10.3109/17453674.2014.960646.
- Paley D. Principles of deformity correction / D. Paley. — Berlin : Springer, 2002. — 806 p.
- Stevens P. M. Gait analysis of stapling for genu valgum / P. M. Stevens, B. MacWilliams, R. A. Mohr // *Journal of Pediatric Orthopaedics*. — 2004. — Vol. 24 (1). — P. 70–74. — DOI: 10.1097/00004694-200401000-00013.
- Multiplier method for predicting limb-length discrepancy / D. Paley, A. Bhave, J. E. Herzenberg, J. R. Bowen // *The Journal of Bone and Joint Surgery-American Volume*. — 2000. — Vol. 82 (10). — P. 1432–1446. — DOI: 10.2106/00004623-200010000-00010.
- Kemnitz S. Percutaneous epiphysiodesis for leg length discrepancy / S. Kemnitz, P. Moens, G. Fabry // *Journal of Pediatric Orthopaedics B*. — 2003. — Vol. 12 (1). — P. 69–71. — DOI: 10.1097/01202412-200301000-00013.
- Gottliebsen M. Controlled longitudinal bone growth by temporary tension band plating: an experimental study / M. Gottliebsen, B. Moller-Madsen, H. Stodkilde-Jorgensen, O. Rahbek // *The Bone & Joint Journal*. — 2013. — Vol. 95-B (6). — P. 855–860. — DOI: 10.1302/0301-620X.95B6.29327.
- Permanent and temporary epiphysiodesis: an experimental study in a rabbit model / B. Komur, M. Coskun, A. A. Komur, A. Oral // *Acta Orthopaedica et Traumatologica Turcica*. — 2013. — Vol. 47 (1). — P. 48–54. — DOI: 10.3944/aott.2013.2949.

TREATMENT OF THE MODERATE LEG LENGTH DISCREPANCY
IN CHILDREN USING TEMPORARY BILATERAL BLOCKING
OF THE GROWTH PLATE WITH PLATES AND SCREWS: FIRST EXPERIENCE

S. O. Khmyzov ¹, V. S. Rokutov ², D. V. Iershov ³

¹ Sytenko Institute of Spine and Joint Pathology National Academy of Medical Sciences of Ukraine, Kharkiv

² CI «Dniprovsky Clinical Association of Ambulance». Ukraine

³ CI «Dnipropetrovsk Clinical Medical Center for Mother and Child Named by Prof. Rudnev» DRC». Ukraine

✉ Sergey Khmyzov, MD, Prof. in Traumatology and Orthopaedics: s.khmyzov@gmail.com

✉ Viktor Rokutov: v_rokutov@ua.fm

✉ Dmytro Iershov, PhD in Traumatology and Orthopaedics: ipps2015@gmail.com