

УДК 617.58-007.2-053.2-08

## Метод временного блокирования зон роста при лечении деформаций нижних конечностей у детей (обзор литературы)

Н. А. Корж, С. А. Хмызов, А. И. Корольков, Д. В. Ершов

ГУ «Институт патологии позвоночника и суставов им. проф. М. И. Ситенко НАМН Украины», Харьков

**Ключевые слова:** управляемый рост, «временный гемиепифизеодез», блокирование зоны роста, лечение деформаций, нижние конечности, дети

Деформации длинных костей скелета имеют полиэтиологическое происхождение [3, 6, 12, 46]. Особую медицинскую и социальную значимость представляют деформации длинных костей нижних конечностей (ДДКНК) у детей, которые ведут к нарушению опорно-кинематической функции соответствующей конечности вплоть до ограничения возможности свободного передвижения, развитию артрозных изменений в крупных суставах конечностей, инвалидности и, следовательно, социальной дезадаптации. Подробная характеристика и классификация видов деформаций отражена в таблице.

В процессе роста ребенка происходят закономерные изменения угловых показателей взаимного расположения сегментов верхних и нижних конечностей [2, 5, 27, 28, 43]. Большая часть ДДКНК корригируется самостоятельно [26, 28]. Среди наиболее часто встречающихся деформаций нижних конечностей у детей можно отметить угловые в области коленного и голеностопного суставов [23, 28, 54].

Для коррекции указанных нарушений традиционно применяют два подхода:

- проведение остеотомии с последующей фиксацией костных фрагментов в корригированном положении при помощи гипсовой повязки, спиц, аппаратов внешней фиксации (АВФ), пластин с винтами. Эти хирургические вмешательства позволяют эффективно исправлять ДДКНК, однако не влияют на процессы продольного роста кости на уровне ростковых зон, что приводит к большому числу рецидивов деформации и необходимости проведения повторных операций [7, 11];

- влияние на рост кости. Здесь следует выделить операции, которые проводят для стимуляции процессов роста (введение костных аллотрансплантатов, периостеотомии, дистракционный эпифизеолиз и др.) [4, 7, 10] и направленные на блокирование роста путем воздействия на ростковые зоны костей [47–52].

*Целью данной работы* является анализ литературных источников об использовании метода временного блокирования зон роста при лечении ДДКНК у детей.

Метод блокирования ростковых зон металлическим фиксатором в 1949 году впервые предложил W. P. Blount [15].

В 2006–2007 гг. P. M. Stevens [48, 51] описал результаты применения пластины (8-plate) с двумя винтами для малоинвазивной коррекции деформаций нижних конечностей. Этот способ лечения основан на временном блокировании части зоны роста кости пластиной с двумя винтами, которую устанавливают экстрапериостально на уровне эпифизарной пластинки определенного сегмента, в то время как остальная часть зоны роста (не заблокированная пластиной и винтами) продолжает расти. Это приводит к ассиметричному росту сегмента конечности и постепенной коррекции деформации. Методика получила название «temporagyu hemiepiphysiodesis», или «временного гемиепифизеодеза», а концепция коррекции деформаций у детей путем воздействия на рост костей названа автором «guided growth» — «управляемый рост» (дословный перевод с англ.) [48].

Идея управления процессами роста кости у детей для коррекции деформаций является крайне

Таблица. Общая классификация деформаций нижних конечностей [32]

По этиологии	Врожденные, диспластические, приобретенные (посттравматические, ятрогенные), метаболические
По виду	Угловые, торсионные; сопровождающиеся трансляцией и/или укорочением; комбинированные
По локализации вершины деформации	Диафизарные, эпиметафизарные, интрасуставные, комбинированные
По анатомической локализации	Бедро, голень и т. д.

интересной. Рост длинных костей и позвонков в продольном направлении происходит благодаря энхондральной оссификации в ростковых зонах, а радиально — за счет аппозиционного роста клеток надкостницы.

В ростковых зонах костей происходит пролиферация и гипертрофия хондроцитов, которые продуцируют межклеточный матрикс, и последующее их разрушение на границе с метафизом, ведущее через сложную цепочку биомеханических реакций и клеточных взаимодействий к формированию костной ткани. Указанные процессы составляют морфологическую основу роста костей. Точные механизмы регуляции процессов, происходящих на уровне ростковых зон, неизвестны. Среди факторов, влияющих на эти процессы, выделяют генетический, сосудистый [53], гормональный [37] и биомеханический [18, 25, 55]. Последний часто является причиной прогрессирования и рецидивов деформаций.

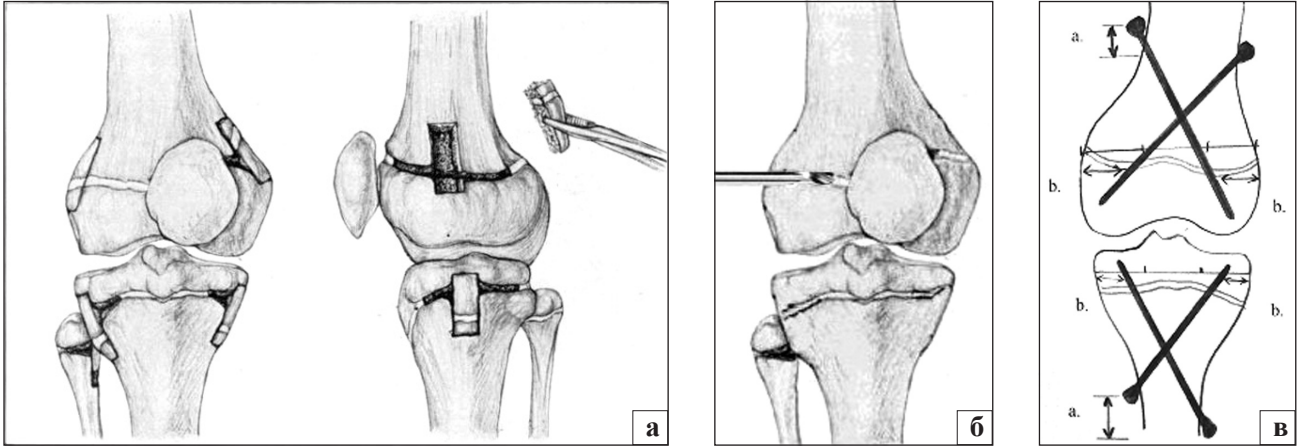
В середине XIX века была описана закономерность влияния механического фактора на рост кости в продольном направлении (закон Heuter-Volkman: «рост замедляется под действием избыточных компрессирующих механических нагрузок и наоборот») [28, 54]. Эта теория объясняет факт развития и дальнейшего прогрессирования деформации нижних конечностей у детей, если в процессе роста по каким-либо причинам произошло формирование патологического угла наклона суставной поверхности проксимального отдела бедра и/или голени. Наиболее типичным примером может служить патогенез развития и прогрессирования болезни Блаунта, при которой деформация образуется в результате нарушения процессов роста в медиальной части эпифизарной пластины большеберцовой кости под действием избыточных механических нагрузок [9, 20, 27]. При этом деформация приводит к медиальному сдвигу механической оси нижней конечности по отношению к центру коленного сустава, что еще больше увеличивает нагрузку на медиальные отделы коленного сустава и способствует тем самым прогрессированию патологической варусной деформации голени [35].

Способность растущих костей подвергаться пластическим деформациям под действием механических факторов благодаря изменению параметров процесса роста на уровне эпифизарной ростковой пластинки лежит в основе концепции «управляемого роста» («guided growth») [1, 20]. Основное применение данная концепция нашла в лечении угловых деформаций нижних конечностей, а также патологических состояний, связанных с разницей длины конечностей у детей.

Среди основных хирургических методов коррекции деформаций, в основе которых лежит воздействие на ростковую зону кости, а следовательно, и на ее рост, выделяют:

– эпифизеодез [*epiphyseodesis*; эпифиз + греч. *desis* связывание, скрепление] — методика, направленная на создание синостоза между эпифизом и метафизом. Впервые операция описана D. B. Phemister (1933), который применил ее для лечения лучевой косорукости и разницы в длине нижних конечностей [38]. Операция заключается в иссечении кортикально-хрящевого фрагмента в области эпиметафизарного отдела кости с разворотом его на 180° и перекрытием зоны роста участком кортикальной кости. Впоследствии разработаны более эффективные малоинвазивные способы — чрескожная техника по S. T. Canale (разрушение ростковой зоны сверлом и последующий кюретаж) и эпифизеодез трансэпифизарными винтами (J. P. Métaizeau) [17, 32] (рис. 1). Гемиепифизеодез — создание синостоза в части ростковой зоны. Выполняют одним из указанных выше способов и используют в лечении угловых эпиметафизарных деформаций длинных костей нижних конечностей на уровне коленного, голеностопного суставов. [42, 45]. Хирургические методики (эпифизеодез/гемиепифизеодез) показали свою эффективность при коррекции ряда деформаций нижних конечностей [36]. Однако их использование требует точного определения времени проведения, что существенно ограничивает показания и снижает надежность метода.

В 1949 году W. P. Blount [15] описал применение скоб при лечении деформаций нижних конечностей. Методика получила название «стэплирование»



**Рис. 1.** Варианты выполнения различных техник эпифизедеза: а) открытая техника по Phemister [35], б) чрескожная техника сверления ростковой зоны по Canale [14], в) использование трансэпифизарных винтов, введенных чрескожно (PETS — Percutaneous Epiphysodesis using Transphyseal Screws) по Métaizeau [29]

(пер. с англ. «stapling»). Скобы в количестве 2–3 шт. устанавливали на одной из сторон эпифиза с целью блокирования части ростковой зоны до полной коррекции деформации, после чего скобы удаляли (рис. 2). Исследователи отметили положительные результаты при использовании данной малоинвазивной методики для лечения болезни Блаунта, вальгусной деформации на уровне коленного сустава, разницы в длине нижних конечностей [22, 35, 47]. Однако большое количество осложнений в виде миграции скоб (до 40%), их разрушения и даже преждевременного закрытия зоны роста кости [20] привело к тому, что метод не нашел широкого применения.

Новое направление развития малоинвазивных методик коррекции деформаций конечностей у детей, основанное на влиянии на процесс роста кости, связано с разработкой и внедрением Р. М. Stevens (2006–2007 гг.) метода «временного гемиепифизедеза» с использованием пластины с винтами.

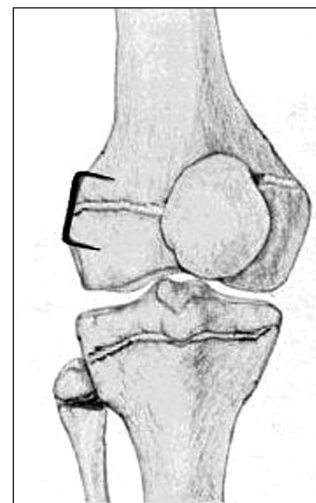
Суть метода заключается в экстрапериостальной имплантации пластины, которую фиксируют в проекции зоны роста двумя винтами. В процессе роста кости в части эпифизарного хряща, который прилежит к пластине, формируется зона избыточного давления, что ведет к снижению скорости роста в ней в отличие от контрлатеральной стороны. Пластина, связывая эпифиз и метафиз в зоне имплантации, является таким образом своеобразной точкой вращения (петлей), которая способствует появлению вращающего момента в процессе роста, ведущего к коррекции деформации.

Известно несколько видов пластин, применяемых для временного блокирования зоны роста: 8-plate (Orthofix), Pediplates (OrthoPediatrics), Peanut plate (Biomet), пластина с угловой стабильностью

винтов (РНПЦ, г. Минск, Беларусь), Hinge Plate (Pega Medica) (рис. 3). Последняя значительно отличается благодаря наличию петлевого механизма, позволяющего вынести точку вращения кнаружи, что теоретически увеличивает максимально возможный угол коррекции и рычаг при действии корригирующих сил [24]. Следует отметить отсутствие работ, посвященных изучению эффективности использования пластин различных видов.

Основным методом, который позволяет уточнить локализацию и степень деформации, является рентгенография. Методика ее выполнения, а также схема расчета угловых параметров деформации общеизвестны и подробно описаны (рис. 4) [3, 12, 35].

Имплантацию пластины производят под наркозом. После обработки кожи в асептических условиях выполняют разрез кожи длиной до 3,5–5 мм в проекции зоны роста. При доступе важным условием является сохранение периоста интакт-



**Рис. 2.** Стэплирование скобами Блаунта




Рис. 3. Виды пластин, применяемых для временного блокирования зоны роста длинных костей: а) 8-plate (Orthofix); б) Peanut plate (Biomet); в) Peditplates (OrthoPediatrics); г) Hinge Plate (Pega Medica); д) «РНПЦТО» (г. Минск, Беларусь)

ным для профилактики возможных осложнений в виде преждевременного закрытия зоны роста. Под контролем ЭОП верифицируют зону роста, помечают ее с помощью спицы Киршнера, после этого формируют каналы под винты в эпифизе и метафизе. Особое внимание необходимо уделять сохранности зоны роста и правильности введения винта в эпифиз, чтобы не пенетрировать суставную поверхность (рис. 5).

В послеоперационном периоде обязательным требованием является регулярный (1 раз в 3 мес.) врачебный контроль для определения динамики изменения угловых параметров нижней конечности.

В 2007 году Р. М. Stevens [45] сообщил о результатах лечения 34 пациентов с деформациями нижних конечностей на уровне коленного сустава (*genu valgum/genu varum*), у которых в общей сложности имелось 65 деформаций (бедро/голень). Лечение проведено с использованием пластины с двумя винтами (8-plate, «tension band» plate — «стягивающей»). Период наблюдения составил от 14 до 26 мес., эффективная коррекция была достигнута на 63 (из 65) сегментах, что составило 97 %. Осложнений в процессе лечения не было отмечено. R. D. Burghardt и соавт. [16] сообщили о результатах лечения 11 пациентов с деформациями на уровне коленного и голеностопного суставов, которым провели 17 хирургических вмешательств с имплантацией пластин в проекции ростковых зон деформированных сегментов. Во всех случаях достигнута коррекция с нормализацией угловых параметров и показателя MAD (mechanical axis deviation — показатель отклонения механической оси от центра коленного сустава). Средняя скорость коррекции деформации составила  $1^\circ$  в месяц, средний период до удаления пластины — 11 мес. (от 5 до 13). Никому из пациентов не потребовалось проведение остеотомий.

Авторы сделали вывод, что метод является «идеальным способом коррекции деформаций у растущих детей». Положительные результаты отмечены и в других работах, посвященных лечению вальгусной [8, 51] и варусной [9, 19] деформаций различной

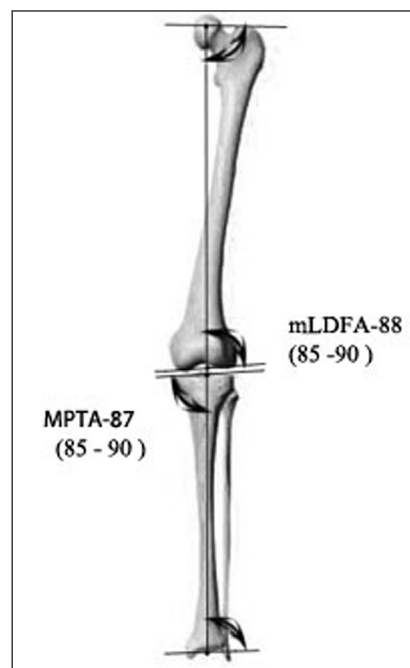


Рис. 4. Схема определения угловых параметров ориентации суставных поверхностей по отношению к механической оси нижней конечности с универсальной номенклатурой, предложенной D. Paley [32]: mLDFA — латеральный угол наклона суставной поверхности дистального эпифиза бедренной кости по отношению к механической оси нижней конечности, в норме составляет —  $88^\circ$  (от 85 до 90); mMPA — медиальный угол наклона суставной поверхности проксимального эпифиза большеберцовой кости по отношению к механической оси нижней конечности, в норме составляет —  $87^\circ$  (от 85 до 90)

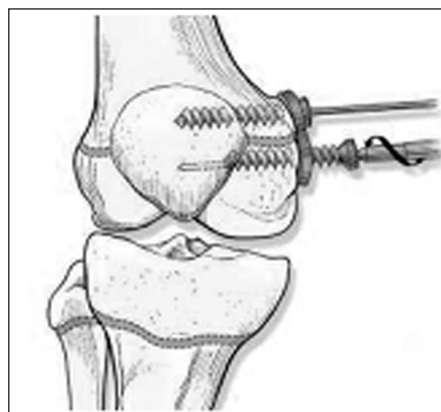


Рис. 5. Схематическое отображение особенностей имплантации «стягивающей» пластины на медиальную поверхность правой бедренной кости



этиологии (идиопатической, посттравматической) на уровне коленного сустава.

Описано применение метода временной блокировки зон роста для лечения деформаций в сагиттальной плоскости. Так, J. Klatt и соавт. [30], В. А. MacWilliams и соавт. [31] описали результаты лечения фиксированной сгибательной контрактуры коленного сустава у детей с нейроортопедической патологией путем блокирования зоны роста в области дистального эпиметафиза бедренной кости, которое выполняли с помощью установки по передней поверхности двух пластин (одна снаружи, другая — кнутри от надколенника). Проведение операции на дистальном эпифизе бедренной кости у 23 детей (40 суставов), позволило исправить имевшуюся сгибательную деформацию в среднем на  $1,4^\circ$  (от 0 до  $4,8$ ) за 13,5 мес. (от 5 до 20) с минимальными осложнениями.

Технология временной блокировки зоны роста с использованием пластины с двумя винтами эффективна также для лечения патологической вальгусной ориентации суставной поверхности дистального эпиметафиза большеберцовой кости у детей (*ankle valgus*), что доказано в ряде работ [16, 49]. Данная деформация может встречаться у детей как следствие врожденной (косопласть, нейро-мышечные поражения) или приобретенной (после травм) патологии голеностопного сустава.

*Ankle valgus* ведет к гиперпронации заднего отдела стопы, impingement-синдрому в области латерального отдела голеностопного сустава с развитием болевого синдрома. Лечение *ankle valgus* только хирургическое и включает проведение надлодыжечной остеотомии с последующей фиксацией металлоконструкцией. У детей также возможно проведение гемиепифизедеза медиальной части дистального эпиметафиза большеберцовой кости винтом (PETS-техника) [14]. Р. М. Stevens, J. М. Kennedy и соавт. [49] опубликовали результаты ретроспективного анализа 33 пациентов (57 голеностопных суставов), которым имплантировали «стягивающую» пластину по медиальной поверхности дистального метаэпифиза большеберцовой кости по поводу *ankle valgus*. Средний период наблюдения составил 27 мес. (от 12 до 57,5). Средний возраст пациентов на момент выполнения вмешательства был 10 лет и 4 мес. Полная коррекция угла наклона суставной поверхности дистального отдела большеберцовой кости достигнута во всех случаях. Коррекция (aLDTA) составила в среднем от  $78,7^\circ$  до  $90^\circ$  к моменту удаления пластины и  $88,2^\circ$  при контрольном осмотре. Скорость коррекции составила  $0,6^\circ$  в месяц. Авторы определили, что временное блокирование

медиального отдела дистальной ростковой зоны большеберцовой кости — это метод выбора при лечении *ankle valgus* у детей [49].

В ряде работ описаны возможности и преимущества метода временного блокирования зон роста при тяжелых метаболических заболеваниях костей (фосфат-диабет и др.), характеризующихся комплексными нарушениями процессов энхондральной оссификации с формированием выраженных деформаций костей и нарушением функции опоры и ходьбы. В 2006 году E. Novais [33] сообщил о применении технологии временной блокировки эпифизов с использованием скоб Блаунта и пластин (8-plate) с двумя винтами при лечении пациентов с деформациями конечностей на фоне гипофосфатемического рахита. Заболевание сопровождается нарушением качественных характеристик костной ткани и проявляется формированием выраженных деформаций нижних конечностей, которые склонны к частым рецидивам на фоне проводимого хирургического лечения (от 24 до 65 %) [39, 40]. Авторы представили результаты лечения 10 пациентов с угловыми (вальгусными/варусными) деформациями нижних конечностей во фронтальной плоскости на уровне коленных суставов. Средний период наблюдения составил 7 лет и 8 мес. Отличный результат лечения с полной нормализацией угловых показателей сегментов бедра и голени и исправлением расположения механической оси достигнут у 4 пациентов, частичная коррекция — у 3 и отсутствие коррекции — у 2.

В описанной серии было 6 случаев миграции металлоконструкции (скобы Блаунта), потребовавших повторного хирургического вмешательства.

Р. М. Stevens и J. Klatt в 2008 году [50] опубликовали результаты ретроспективного сравнительного анализа лечения 14 детей с множественными деформациями нижних конечностей на фоне гипофосфатемического рахита, которым в общей сложности было выполнено 68 оперативных вмешательств на уровне эпифизарной пластинки роста бедра и большеберцовой кости в области коленного сустава с использованием скоб Блаунта (10 пациентов — 53 операции) и пластин с винтами (5 пациентов — 15 операций). Анализ результатов лечения показал эффективность принципов управляемого роста в лечении пациентов такого профиля. Однако в случае использования скоб Блаунта отмечено значительное количество осложнений: 24 случая миграции скоб (45 %) и 11 рецидива деформации прооперированных суставов (27 %). При использовании «стягивающих» пластин с винтами для лечения деформаций (у 4 пациентов на 15 сегментах) также достигнута

нормализация угловых показателей оперируемых сегментов, осложнения не отмечены ни в одном случае.

В экспериментальной модели на свиньях изучена эффективность использования «стягивающих» пластин с винтами и скоб Блаунта для коррекции угловых деформаций нижних конечностей у детей. Выявлено меньшее количество осложнений и большая скорость коррекции при использовании пластин [29].

Имеются сообщения о мультифокальном использовании стягивающих пластин, которые одновременно имплантировали на различных уровнях сегментов бедра и голени. Это, по данным авторов, позволяет одновременно исправлять патологические отклонения наклона суставной поверхности на уровне коленного и голеностопного суставов и нормализовать расположение суставной щели коленного и механической оси нижней конечности [52].

По мере накопления опыта были опубликованы данные об осложнениях, наблюдавшихся при использовании «стягивающих» пластин с винтами для временного блокирования ростковых зон костей у детей.

S. Schroerlucke [44] сообщил о 8 случаях осложнений из общего количества пациентов (31), проходивших лечение по поводу угловых деформаций нижних конечностей на уровне коленного сустава. Все 8 пациентов, у которых отмечены осложнения в виде разрушения винта, установленного в метафизарном отделе большеберцовой кости, лечились по поводу варусной деформации голени (болезни Блаунта) и имели избыточную массу тела (ИМТ > 30).

В 2011 году на ежегодном заседании общества детских ортопедов Северной Америки POSNA был представлен доклад о 65 случаях осложнений в виде механического разрушения металлоконструкции (перелом одного из винтов) [41]. Z. Al-Aubaidi и соавт. [13] описали казуистический случай развития стрессового перелома дистального отдела бедренной кости на уровне отверстий, сформированных под винты «стягивающей» пластины.

M. Oto и соавт. [34] опубликовали результаты применения метода временного блокирования зон роста у 5 пациентов (6 суставов) с подростковой формой болезни Блаунта, у которых имелась избыточная масса тела (ИМТ > 33). Пациентов наблюдали на протяжении 22 мес. (от 13 до 31). При оценке результатов авторы отметили, что метод оказался неэффективным во всех 6 случаях (прогрессирование деформации на двух конечностях; на двух — отсутствие коррекции и еще на двух — незначительная положительная динамика). Авторы не рекоменду-

ют применение метода временного блокирования ростковых зон у пациентов с подростковой формой болезни Блаунта и ожирением.

Из других потенциально возможных осложнений выделяют недостаточную или гиперкоррекцию деформации, преждевременное закрытие ростковой зоны кости. Однако следует отметить, что ни в одном из опубликованных на сегодня исследований нет сообщений о преждевременном закрытии ростковой зоны вследствие лечения с использованием «стягивающей» пластины и винтов.

Таким образом, основными показаниями для применения метода временного блокирования зон роста костей являются:

- угловые эпиметафизарные деформации длинных костей нижних конечностей на уровне коленного сустава (*genu varum/genu valgum*) разной этиологии, фиксированная сгибательная контрактура коленного сустава;
- нарушения ориентации суставной поверхности голеностопного сустава (*ankle valgus*);
- деформации большого вертела [52].

Есть все основания предполагать, что в будущем показания для применения этого метода будут расширены.

Противопоказаниями к использованию данной методики являются физиологические транзиторные деформации нижних конечностей, а также случаи, когда до предполагаемого окончания роста пациента остается менее 12 мес. [30, 42, 45].

## Выводы

Приведенный анализ данных литературы свидетельствует о том, что метод «управляемого роста» в хирургическом лечении деформаций конечностей у детей является перспективным направлением детской ортопедии. Использование малоинвазивной хирургической методики, направленной на временное блокирование ростковой зоны, — эффективный метод коррекции деформации нижних конечностей у детей.

## Список литературы

1. Бруско А. Т. Функциональная перестройка костей и ее клиническое значение / А. Т. Бруско, Г. В. Гайко. — Луганск: Луг. Гос. Мед. Универ, 2005. — 212 с.
2. Гафаров Х. З. Лечение деформаций стоп у детей / Х. З. Гафаров. — Казань: Татарское кн. изд-во, 1990. — 176 с.
3. Маркс В. О. Ортопедическая диагностика (руководство-справочник) / В. О. Маркс. — Мн.: «Наука и техника», 1978. — 512 с.
4. Илизаров Г. А. Удлинение нижних конечностей и устранение деформации методом дистракционного эпифизеолиза / Г. А. Илизаров, В. И. Грачева, В. Н. Васильева // Чрескостный компрессионный и дистракционный остеосинтез в травматологии и ортопедии. — Л., 1978. — С. 51.

5. Современные возможности ортезирования при патологии опорно-двигательной системы у детей / Г. В. Кикош, С. Д. Шевченко, С. А. Хмызов, А. И. Корольков: зб. наук. праць наук.-практ. конфер. з міжнародною участю [«Актуальні питання лікування дітей з хірургічною патологією»] (м. Київ, 22–23 листопада 2012 р.). — Київ, 2012. — С. 144–146.
6. Справочник ортопеда / Под ред. Н. А. Корж, В. А. Радченко. — К.: ТОВ «Доктор Медиа», 2011. — 378 с.
7. Уравнивание длины нижних конечностей — исторические ракурсы и современные тенденции / О. А. Соколовский, С. Н. Сердюченко, Г. А. Бродко, Г. А. Урьев // Медицинские новости. — 2011. — № 7. — С. 11–19.
8. Сердюченко С. Н. Временный гемиепифизеодез при лечении вальгусных деформаций колена / С. Н. Сердюченко. — Минск: Медицина, 2011. — 38 с.
9. Сердюченко С. Н. Метод временного блокирования зон роста при лечении варусной деформации коленного сустава у детей / С. Н. Сердюченко, О. А. Соколовский, И. А. Захаров // ARS Medica Искусство медицины. — 2011. — № 17. — С. 276–283.
10. Талько И. И. Способ хирургического лечения варусной деформации голени при начальных стадиях болезни Бланта [у детей] / И. И. Талько, М. С. Кабаций // Ортопедия травматология и протезирование. — 1986. — № 10. — С. 58–60.
11. Царева Е. Е. К вопросу о хирургическом лечении около-суставных деформаций коленного сустава / Е. Е. Царева, И. А. Норкин, Е. А. Винокуров // Анналы травматологии и ортопедии. — 2004. — № 3. — С. 42–46.
12. Хмызов С. А. Управляемый остеосинтез стержневыми системами в детской травматологии и ортопедии: дис. ... д-ра мед. наук / С. А. Хмызов. — Харьков, 2004. — 409 с.
13. Al-Aubaidi Z. Stress fracture following femoral epiphysiodesis / Z. Al-Aubaidi, V. Engell, B. Lundgaard // Ugeskr Laeger. — 2010. — Vol. 41. — P. 2847–2848.
14. Children ankle valgus deformity treatment using a transphyseal medial malleolar screw / J. C. Aurégan, G. Finidori, C. Cadilhac et al. // Orthop. Traumatol. Surg. Res. — 2011. — Vol. 4. — P. 406–409.
15. Blount W. P. Control of bone growth by epiphyseal stapling; a preliminary report / W. P. Blount, G. R. Clarke // J. Bone Joint Surg. — 1949. — Vol. 31-A (3). — P. 464–478.
16. Temporary hemiepiphysal arrest using a screw and plate device to treat knee and ankle deformities in children: a preliminary report / R. D. Burghardt, J. E. Herzenberg, S. C. Standard et al. // J. Child Orthop. — 2008. — Vol. 2 (3). — P. 187–197.
17. Canale S. T. Percutaneous epiphysiodesis: experimental study and preliminary clinical results / S. T. Canale, T. A. Russell, R. L. Holcomb // Journal Pediatric Orthopedics. — 1986. — Vol. 6 (2). — P. 150–156.
18. Carter D. R. Mechanical loading history and skeletal biology / D. R. Carter // J. Biomech. — 1987. — Vol. 20. — P. 1095–1109.
19. Our experience with correction of angular deformities of knee by flexible figure of 8-plate hemiepiphysiodesis / S. P. Das, S. Pradhan, P. K. Sahoo et al. // IJPMR. — 2012. — Vol. 23 (2). — P. 68–73.
20. Eastwood D. M., Sanghrajka A. P. Guided growth recent advances in a deep-rooted concept / D. M. Eastwood, A. P. Sanghrajka // J. Bone Joint Surg. [Br]. — 2011. — Vol. 93-B. — P. 12–18.
21. Engel G. M. The natural history of torsion and other factors influencing gait in childhood. A study of the angle of gait, tibial torsion, knee angle, hip rotation, and development of the arch in normal children // G. M. Engel, L. T. Staheli // Clin. Orthop. Relat. Res. — 1974. — Vol. 99. — P. 12–17.
22. Fraser R. K. Medial physeal stapling for primary and secondary genu valgum in late childhood and adolescence / R. K. Fraser, D. R. Dickens, W. G. Cole // J. Bone Joint Surg. — 1995. — Vol. 77-B. — P. 733–735.
23. Gilbody J. Acute versus gradual correction of idiopathic tibia vara in children: a systematic review / J. Gilbody, G. Thomas, K. Ho // J. Pediatr. Orthop. — 2009. — Vol. 29 (2). — P. 110–114.
24. Goldman V. D. Advances in growth plate modulation for lower extremity malalignment (knock knees and bow legs) / V. D. Goldman, W. Green // Current Opinion in Pediatrics. — 2010. — Vol. 22. — P. 47–53.
25. Growth-plate cartilage metabolic response to mechanical stress / F. Greco, L. de Palma, N. Specchia et al. // J. Pediatr. Orthop. — 1989. — Vol. 9. — P. 520–524.
26. Heath C. H. Normal limits of knee angle in white children — genu varum and genu valgum / C. H. Heath, L. T. Staheli // J. Pediatr. Orthop. — 1993. — Vol. 13. — P. 259–262.
27. Hofmann A. Blount's disease after skeletal maturity / A. Hofmann, R. E. Jones, J. A. Herring // J. Bone Joint Surg. — 1982. — Vol. 64-A (7). — P. 1004–1009.
28. Pediatric orthopedics in practice / F. Hefti, R. Brunner, F. Freuler et al. — New York: Springer, 2007. — 781 p.
29. Temporary hemiepiphysiodesis with blount staples and eight-plates in pigs / A. D. Kanellopoulos, A. F. Mavrogenis, D. Dovris et al. // Orthopedics. — 2011. — Vol. 11. — P. 34.
30. Klatt J. Guided growth for fixed knee flexion deformity / J. Klatt, P. M. Stevens // J. Pediatr. Orthop. — 2008. — Vol. 28. — P. 626–631.
31. MacWilliams B. A. Guided growth for correction of knee flexion deformity: a series of four cases / B. A. MacWilliams, B. Harjinder, P. M. Stevens // Strat. Traumatol. Limb Recon. — 2011. — № 6. — P. 83–90.
32. Percutaneous epiphysiodesis using transphyseal screws (PETS) / J. P. Métaizeau, J. Wong-Chung, H. Bertrand et al. // J. Pediatr. Orthop. — 1998. — Vol. 18. — P. 363.
33. Novais E. Hypophosphatic rickets: the role of hemiepiphysiodesis / E. Novas, P. M. Stevens // J. Pediatr. Orthop. — 2006. — Vol. 26. — P. 238–244.
34. Adolescent Blount disease in obese children treated by eight-plate hemiepiphysiodesis / M. Oto, G. Yılmaz, J. R. Bowen et al. // Joint Diseases and Related Surg. — 2012. — Vol. 23 (1). — P. 20–24.
35. Paley D. Principles of deformity correction / D. Paley. — Berl.: Springer, 2002. — 806 p.
36. Raab P. Correction of leg length discrepancies and angular deformities of the leg by Blount's epiphysal stapling / P. Raab, A. Wild., K. Seller // Eur. J. Pediatr. — 2001. — Vol. 160. — P. 668–674.
37. Rappaport E. B. Effects of exogenous growth hormone on growth plate cartilage in rats / E. B. Rappaport, P. Snoy, W. H. Habig et al. // Am. J. Dis. Child. — 1987. — Vol. 141. — P. 497–501.
38. Phemister D. B. Operative arrestment of longitudinal growth of bones in the treatment of deformities / D. B. Phemister // J. Bone Joint Surg. — 1933. — Vol. 15-A. — P. 1–15.
39. The effect of osteotomy on bowing and height in children with X-linked hypophosphatemia / M. Rohmiller, C. Tytkowski, V. M. Kriss, R. J. Mier // J. Pediatr. Orthop. — 1999. — Vol. 19. — P. 114–118.
40. Principles and results of corrective lower limb osteotomies for patients with vitamin D resistant hypophosphatemic rickets / M. Rubinovitch, S. Said, F. Glorieux et al. // Clin. Orthop. — 1988. — Vol. 23. — P. 264–270.
41. Sabharwal S. What's new in limb lengthening and deformity correction / S. Sabharwal, S. Green, J. McCarthy // J. Bone Joint Surg. — 2011. — Vol. 93-A. — P. 213–221.
42. Saran N. Guided growth for the correction of pediatric lower limb angular deformity / N. Saran, K. E. Rathjen // J. American Academy Orthopaedic Surg. — 2010. — Vol. 18 (9). — P. 528–536.

43. Salenius P. The development of the tibiofemoral angle in children / P. Salenius, E. Vankka // *J. Bone Joint Surg.* — 1975. — Vol. 57-A. — P. 259–261.
44. Failure of Orthofix eight-plate for the treatment of Blount disease / S. Schroerlucke, S. Bertrand, J. Clapp et al. // *J. Pediatr. Orthopaedics.* — 2009. — Vol. 29 (1). — P. 57–60.
45. Shingade V. U. Hemiepiphyodesis using 8-plate: a promising tool for correction of angular deformities around knee in paediatric population / V. U. Shingade // *J. Maharashtra Orthopaedic Association.* — 2012. — Vol. 7. — P. 26–29.
46. Staheli L. T. Practice of pediatric orthopedics / L. T. Staheli. — 2<sup>nd</sup> ed. — Springhouse Publishing Co, U.S. — 2006. — 490 p.
47. Stevens P. M. Gait analysis of stapling for genu valgum / P. M. Stevens, B. MacWilliams, R. A. Mohr // *J. Pediatr. Orthop.* — 2004. — Vol. 24 (1). — P. 70–74.
48. Stevens P. M. Guided growth for angular correction. A preliminary series using a tension band plate / P. M. Stevens // *J. Pediatr. Orthop.* — 2007. — Vol. 27. — P. 253–259.
49. Stevens P. M. Guided growth for ankle valgus / P. M. Stevens, J. M. Kennedy, M. Hung // *J. Pediatr. Orthop.* — 2011. — Vol. 31 (8). — P. 878–883.
50. Stevens P. M. Guided growth for pathological physes radiographic improvement during realignment / P. M. Stevens, J. B. Klatt // *J. Pediatr. Orthop.* — 2008. — Vol. 28. — P. 632–639.
51. Stevens P. M. Hemiepiphyodesis for posttraumatic tibial valgus / P. M. Stevens, F. Pease // *J. Pediatr. Orthop.* — 2006. — Vol. 26 (3). — P. 385–392.
52. Stevens P. M. Multilevel guided growth for hip and knee varus secondary to chondrodysplasia / P. M. Stevens, E. N. Novais // *J. Pediatr. Orthop.* — 2012. — Vol. 32 (6). — P. 626–630.
53. Trueta J. The vascular contribution to osteogenesis. III Changes in the growth cartilages caused by experimentally induced ischemia / J. Trueta, V. P. Amato // *J. Bone Joint Surg.* — 1960. — Vol. 42-B. — P. 571–587.
54. Wenger D. R. The art and practice of children's orthopaedics / D. R. Wenger, M. Rang. — Raven Press, 1992. — 768 p.
55. The relationship between periosteal division and compression or distraction of the growth plate. An experimental study in the rabbit / J. Wilson-MacDonald, G. R. Houghton, J. Bradley et al. // *J. Bone Joint Surg.* — 1990. — Vol. 72 (2). — P. 303–308.

Статья поступила в редакцию 18.02.2013