

## ОБМЕН ОПЫТОМ

УДК 616.728.2-089.843-06:616.718.1-001.5](045)

DOI: <http://dx.doi.org/10.15674/0030-59872019196-99>

## Применение пластины индивидуальной конструкции для остеосинтеза при эндопротезировании тазобедренного сустава у больной с застарелым невправленным трансцетабулярным переломом костей таза

А. Н. Косяков, К. А. Гребенников, А. В. Милосердов, Е. М. Федин

Киевский городской центр эндопротезирования хирургии и реабилитации. Городская клиническая больница № 12. Украина

*Pelvic fractures are among the severe injuries of the musculoskeletal system, which are not always diagnosed in a timely manner, they are accompanied by a significant number of complications and adverse effects. Objective: to inform the readers with the clinical case of total hip arthroplasty and pelvic osteosynthesis in a patient with transacetabular fracture with bone fragments displacement and post-traumatic hip joint arthritis. Results: the patient had serious vehicle accident, fracture of the hip and anterior column was not diagnosed in time. After urgent care and stabilizing of the patient, she was discharged into outpatient treatment with severe pain syndrome. Hip joint X-rays were made in 3 months after injury. At preoperative planning we made X-rays of the pelvic and multispiral computed tomography. According to the results of the computed tomography, a plastic model of the pelvis was printed to assess the fracture and degree of displacement. A model was created and an individual implant of titanium powder for pelvic bone osteosynthesis was printed. Direction of screwing and their size are calculated individually. We made hip replacement and the osteosynthesis of the pelvic bones with the individual trabecular structured plate. Defects of the acetabular bottom are filled with autograft from the resected femoral head. In the postoperative period, the weight bearing on the operated limb was limited to the consolidation of the fracture and the restructuring of the bone material. 3 months later consolidation and function restoration were recorded. Conclusions: computed tomography is necessarily in patients with pelvic fractures at preoperative examination. If necessary, additive technologies can be used to create spatial reconstruction of the damaged segment. Key words: endoprosthesis, pelvic fractures, 3D-modeling, preoperative planning.*

*Переломи таза належать до найтяжчих травм кістково-м'язової системи, які не завжди своєчасно діагностують, супроводжуються значною кількістю ускладнень і несприятливих наслідків. Мета: ознайомити читачів із клінічним випадком ендопротезування кульшового суглоба і металоостеосинтезу таза в пацієнтки з незрошеним трансцетабулярним переломом із неусуненим зміщенням кісток таза і посттравматичним артрозом кульшового суглоба. Результати: у хворої після важкої ДТП вчасно не діагностовано перелом кульшової западини та передньої колони. Після надання першої допомоги і стабілізації стану постраждалу виписали на амбулаторне лікування з вираженим больовим синдромом. Рентгенограми кульшового суглоба виконано через 3 міс. після травми. На етапах передопераційного обстеження та планування проведено рентгенографію кісток таза і мультиспіральну комп'ютерну томографію (КТ). За результатами КТ надруковано пластикову модель таза для оцінювання перелому і ступеня зміщення, а також створено індивідуальний імплантат із титанового порошку для остеосинтезу кісток таза. Напрямок проведення гвинтів і їхній розмір розраховано індивідуально. Проведено ендопротезування кульшового суглоба й остеосинтез кісток таза пластиною індивідуальної конструкції з трабекулярною структурою. Дефекти dna кульшової западини заповнені аутопластичним матеріалом із головки стегнової кістки. У післяопераційному періоді обмежено навантаження на прооперовану кінцівку до консолідації перелому і перебудови кісткового матеріалу. Через 3 міс. зафіксовано консолідацію перелому та відновлення функції. Висновки: пацієнтам із переломами таза на етапах передопераційної підготовки виконання КТ є обов'язковим. За необхідності можна використати адитивні технології для створення просторової реконструкції ушкодженого сегмента. Ключові слова: ендопротезування, переломи таза, 3D-моделювання, передопераційне планування.*

**Ключевые слова:** эндопротезирование, переломы таза, 3D-моделирование, предоперационное планирование

## Введение

По данным статистики, каждый год в Украине более 30 тыс. человек получают травмы в дорожно-транспортных происшествиях (ДТП) [1]. Не диагностированные вовремя повреждения в результате высокоэнергетической травмы могут в дальнейшем повлечь за собой тяжелые осложнения, требующие длительного лечения, что увеличивает его стоимость и период восстановления.

Травма таза относится к наиболее тяжелым повреждениям опорно-двигательной системы [2]. Переломы костей таза могут составлять до 41 % всех повреждений костей при ДТП, особо сложными являются травмы с нарушением целостности вертлужной впадины, которые могут сопровождаться осложнениями в виде посттравматического коксартроза, требующего сложного хирургического лечения [3, 4].

*Цель работы:* поделиться опытом успешного применения индивидуального имплантата из трабекулярного титана для остеосинтеза при эндопротезировании тазобедренного сустава у пациентки с застарелым невправленным трансцетабулярным переломом костей таза.

Исследование одобрено комитетом по биоэтике Киевской городской клинической больницы № 12 (протокол 4 от 12.09.2016).

### *Клинический пример*

Пациентка Л., 40 лет, поступила в ноябре 2016 г. в Киевский центр эндопротезирования с диагнозом: застарелый со смещением отломков трансцетабулярный перелом костей таза слева, выраженное нарушение опорной функции левой нижней конечности и стойкий болевой синдром (рис. 1, а, б).

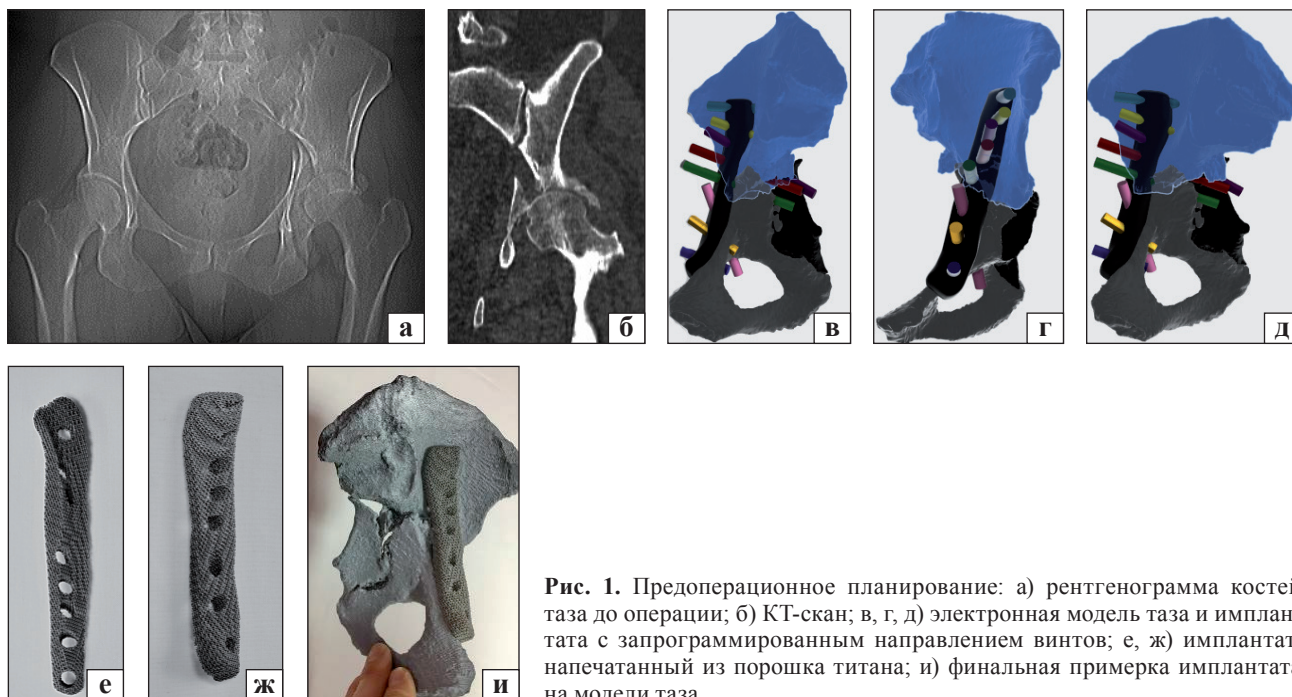
*Анамнез.* В августе 2016 г. в результате ДТП пациентка (пассажир) получила перелом костей таза на уровне вертлужной впадины. Первая помощь была оказана в районной больнице в Киевской области. При госпитализации рентгенографию костей таза не выполнили и перелом не был диагностирован. После стабилизации состояния пострадавшая выписана на амбулаторное лечение с ограничением движений в левом тазобедренном суставе и выраженным болевым синдромом. Рентгенографию таза провели через 3 мес. после травмы в поликлинике, после чего пациентка обратилась в наш центр. Через 4 мес. после травмы ее госпитализировали для проведения хирургического лечения.

*Ортопедический статус.* Пострадавшая передвигалась с помощью костылей без нагрузки на левую нижнюю конечность. Отмечена гипотрофия мышц левого бедра и голени, комбинированная выраженная контрактура левого тазобедренного сустава, укорочение левой нижней конечности на 3 см. Объем движений в тазобедренных суставах в градусах: отведение/приведение — 45/0/30 (справа), 10/0/0 (слева); сгибание/разгибание — 120/0/15, 30/0/0; наружная/внутренняя ротация — 45/0/40, 5/0/5. Во время обследования признаков инфекционного процесса в области левого тазобедренного сустава не выявлено.

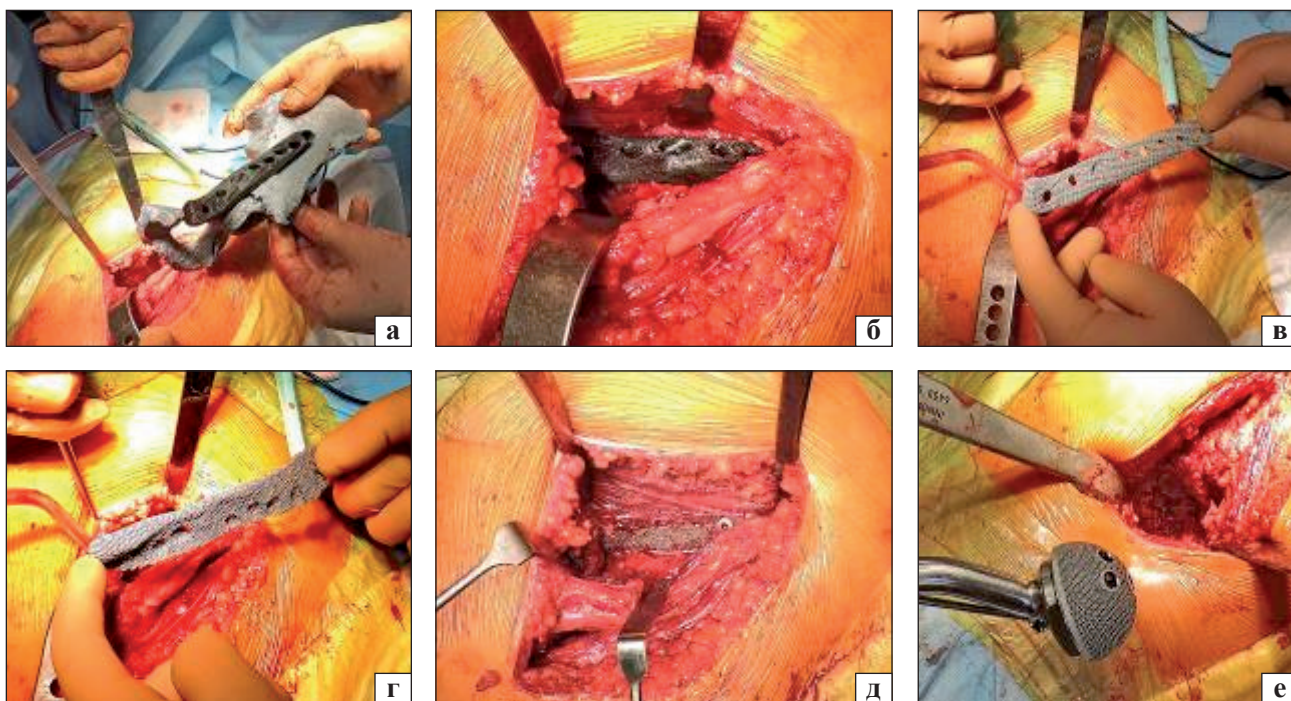
При подготовке к операции одной из главных задач было уточнение характера перелома и степени смещения фрагментов костей таза.

Для оценки деформации дна вертлужной впадины, костных дефектов и полноценного предоперационного планирования было принято решение изготовить пластиковую 3D-модель таза в натуральную величину по данным компьютерной томографии (КТ). На основе ее был создан прототип индивидуального имплантата с запрограммированными размерами и направлением винтов соответственно имеющимся массивам костной ткани. Винты на передней части пластины направлены в верхнюю ветвь лобковой кости, в средней проходят через лобковую и седалищную кости, в задней — под углом в направлении крестца (рис. 1, в–д). После проведенного предоперационного планирования на 3D-принтере был напечатан индивидуальный имплантат из трабекулярного титана с запрограммированным направлением винтов (рис. 1, е–д).

*Технические особенности операции.* Операция проведена под спинальной анестезией в положении пациентки на спине, через сочетанные илеофemorальный доступы и прямой передний к тазобедренному суставу. Выполнены остеотомия шейки бедренной кости и иссечение головки. Удалены рубцы, костные отломки «рецированы» до здоровой ткани, выполнена репозиция костей таза, фрагменты зафиксированы при помощи индивидуального имплантата и винтов. Учитывая давность травмы и выраженные рубцовые изменения, идеальная репозиция достигнута не была. Геометрия вертлужной впадины восстановлена до оптимально возможного состояния, чтобы обеспечивать установку ацетабулярного компонента эндопротеза.



**Рис. 1.** Предоперационное планирование: а) рентгенограмма костей таза до операции; б) КТ-скан; в, г, д) электронная модель таза и имплантата с запрограммированным направлением винтов; е, ж) имплантат, напечатанный из порошка титана; и) финальная примерка имплантата на модели таза

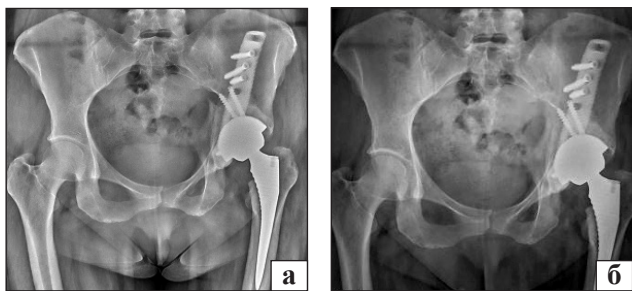


**Рис. 2.** Интраоперационная навигация: а) примерка прототипа имплантата к модели таза; б, в, г, д) финальная навигация и установка индивидуального импланта; е) установка чашки эндопротеза.

Следует отметить, что винты, направление и размер которых были заранее запрограммированы, надежно фиксированы в костной ткани без риска повреждения сосудов и органов малого таза. Дефекты вертлужной впадины и в зоне остеосинтеза заполнены морсилинизированными костными аутоотрансплантатами из головки бедренной кости. Проведено тотальное эндопротезирование

тазобедренного сустава бесцементной конструкцией (рис. 2). Ацетабулярный компонент из трабекулярного титана дополнительно зафиксирован при помощи винтов (рис. 3, а).

Послеоперационная рана зажила первичным натяжением. К моменту выписки пациентка передвигалась при помощи костылей с дозированной нагрузкой на левую нижнюю конечность,



**Рис. 3.** Контрольные рентгенограммы: через 7 дней (а) и 3 мес. (б) после операции

которая постепенно возросла на протяжении 3 мес. до консолидации костей таза и интеграции имплантатов.

На контрольных рентгенограммах через 3 мес. после операции (рис. 3, б) выявили сращение костей таза, остеоинтеграцию пластины и компонентов эндопротеза. Пациентка передвигается без дополнительной опоры с полной нагрузкой на левую нижнюю конечность.

### Выводы

Травма таза относится к числу наиболее тяжелых повреждений опорно-двигательной системы. Тотальное эндопротезирование поврежденного тазобедренного сустава у этой категории больных относится к сложным оперативным вмешательствам. Они требуют тщательного обследования больного и индивидуального подхода к решению вопроса о хирургической тактике.

Чрезвычайно важным является правильное проведение предоперационного планирования. Выполнение КТ обязательно для данной категории пациентов. А в сложных случаях целесо-

образно на основе данных КТ создание пластиковой модели таза в натуральную величину, что важно для составления четкого плана хирургического вмешательства.

В особых случаях, когда стандартные конструкции фиксаторов не могут обеспечить восстановление целостности тазового кольца, возможно использование аддитивных технологий и печати индивидуальных имплантатов.

Наше клиническое наблюдение применения индивидуального имплантата из трабекулярного титана для остеосинтеза поврежденных костей таза при эндопротезировании поврежденного тазобедренного сустава свидетельствует об эффективности и целесообразности применения этого метода.

**Конфликт интересов.** Авторы декларируют отсутствие конфликта интересов.

### Список литературы

1. Статистика аварійності в Україні. Департамент інформаційно-аналітичної підтримки НП України [Електронний ресурс]. — Режим доступу : <http://www.sai.gov.ua/ua/static/21.htm>.
2. Козопас В. С. Закрита поєднана травма таза: епідеміологія, танатогенез, клінічні аспекти лікування на догоспітальному та ранньому госпітальному етапах : автореф. дис. ... канд. мед. наук / В. С. Козопас. — Донецьк, 2012. — 20 с.
3. Хирургическое лечение раненых с тяжелыми множественными и сочетанными повреждениями живота и таза / Е. А. Войнович, А. С. Ковалев, А. А. Кукунчиков [и др.] // Медицина катастроф. — 2010. — № 2 (70). — С. 41–44.
4. Распространенность переломов костей и результаты их лечения в Украине (клинико-эпидемиологическое исследование) / Н. А. Корж, С. И. Герасименко, В. Г. Климовицкий [и др.] // Медицинские новости. — 2011. — № 7. — С. 37–44.

Статья поступила в редакцию 05.03.2019

## THE USAGE OF AN INDIVIDUAL PLATE FOR OSTEOSYNTHESIS AT HIP JOINT ARTHROPLASTY IN A PATIENT WITH A LONG-TERM TRANSACETABULAR FRACTURE WITH BONE FRAGMENTS DISPLACEMENT

A. N. Kosyakov, K. A. Hrebennikov, A. V. Myloserdov, Ye. M. Fedin

Kiev city center for endoprosthesis replacement surgery and rehabilitation. City Clinical Hospital № 12. Ukraine

✉ Alexander Kosyakov, PhD in Traumatology and Orthopaedics: alexkosiakov7@gmail.com

✉ Konstantyn Hrebennikov: Kgreben@bigmir.net

✉ Andrii Myloserdov: btk.production@gmail.com

✉ Yevhen Fedin: fedinorthoped@gmail.com