

УДК 616.728.2-007.2-089.843-77:615.461Physiohip

DOI: <http://dx.doi.org/10.15674/0030-59872018399-103>

Віддалені результати тотального ендопротезування кульшового суглоба з використанням трабекулярно-біонічної ніжки «Physiohip»

О. М. Косяков¹, О. А. Бур'янов², В. К. Бондар¹

¹ Київський міський ортопедичний центр ендопротезування, хірургії та реабілітації. Україна

² Національний медичний університет ім. О. О. Богомольця, Київ. Україна

More often short femoral components are used in Ukraine, including the trabecular bionic stem «Physiohip». Objective: to analyze the results of the total hip arthroplasty with this kind of stem, to determine the factors affecting the development of its aseptic loosening. Methods: we made retrospective analysis of 37 patients after total hip arthroplasty in 1 to 7 years follow-up. There were 25 men (68 %), women — 12 (32 %). The average age was 46 years old (from 28 to 77). Operations were made at primary arthritis of the 3–4 stages, dysplastic arthritis 3–4 stages, and aseptic femoral head necrosis 3–4 degrees and femoral neck fractures. Functional results were assessed according to Harris Hip Score. Results: in 7 years after surgery excellent functional result was observed in 16 patients (43 %), in 9 patients (24 %) — good result, in 4 patients (11 %) there was satisfactory result, but in 8 cases (22 %) — failed result. The best functional results were at aseptic femoral head necrosis and idiopathic primary arthritis. Conclusions: Implantation of the trabecular bionic stem «Physiohip» has its own accurate indications, the operation requires strict adherence to surgical techniques, and postoperative rehabilitation therapy must be carried out taking into account the individual characteristics of the patient. Factors that affected aseptic stem loosening were inaccurate choice of the stem size, inappropriate technique of stem implantation, osteoporosis and early active postoperative rehabilitation, especially in patients with high body mass index. Key words: hip arthritis, aseptic femoral head necrosis, total hip arthroplasty, «Physiohip» trabecular-bionic stem, scale for functional results assessment Harris Hip Score, rehabilitation.

Все чаще в Украине находят применение короткие бедренные компоненты эндопротезов, в том числе трабекулярно-бионическая ножка «Physiohip». Цель: проанализировать результаты тотального эндопротезирования тазобедренного сустава (ЭТБС) с использованием трабекулярно-бионической ножки «Physiohip», определить факторы, влияющие на развитие асептической нестабильности эндопротеза. Методы: проведен ретроспективный анализ результатов лечения 37 пациентов в сроки от 1 до 7 лет после операций ЭТБС с применением Мужчин было 25 (68 %), женщин 12 (32 %). Средний возраст составил 46 лет (28 до 77). Операции выполнены при идиопатическом коксартрозе III–IV ст., диспластическом коксартрозе III–IV ст., асептическом некрозе головки бедренной кости III–IV ст. и переломе шейки. Функциональные результаты оценивали по шкале Harris Hip Score. Результаты: через 7 лет после операции у 16 пациентов (43 %) получен отличный результат, у 9 (24 %) — хороший, у 4 (11 %) — удовлетворительный, а у 8 (22 %) — неудовлетворительный. Лучшие функциональные результаты достигнуты у пациентов с асептическим некрозом головки бедренной кости и идиопатическим коксартрозом. Выводы: применение трабекулярно-бионической ножки «Physiohip» имеет четкие показания, выполнение операции требует строгого соблюдения хирургической техники, а послеоперационное реабилитационное лечение необходимо проводить с учетом индивидуальных особенностей пациента. Факторами развития асептической нестабильности были неточности выбора размера ножки эндопротеза, недостаточное соблюдение техники установки ножки эндопротеза, явления остеопороза и ранняя активная послеоперационная реабилитация, особенно пациентов с избыточной массой тела. Ключевые слова: коксартроз, асептический некроз головки бедренной кости, эндопротезирование тазобедренного сустава, трабекулярно-бионическая ножка «Physiohip», Harris Hip Score, реабилитация.

Ключові слова: коксартроз, асептичний некроз головки стегнової кістки, ендопротезування кульшового суглоба, трабекулярно-біонічна ніжка «Physiohip», Harris Hip Score, реабілітація

Вступ

Для методу ендопротезування кульшового суглоба є характерним етапний еволюційний процес його розвитку: упровадження досконаліших конструкцій і методик операцій, вивчення їхніх результатів і перехід на нові шляхи. При цьому розвиток технологій у цій галузі направлений на головну мету — збільшення термінів стабільної фіксації ендопротеза в кістці та, відповідно, функціонування його в організмі людини. Важливо під час виконання таких операцій додержуватись мінімальної травматичності, максимального збереження кісткових і м'якотканинних структур кульшового суглоба, а також ретельного виконання техніки операції. На сьогодні українські ортопеди-травматологи мають багаторічний досвід із позитивними результатами лікування в разі застосування ендопротезів К. М. Сіваша, О. О. Коржа, М. І. Куліша, О. І. Герчева, І. А. Мовшовича та ін., а також конструкцій виробництва різних фірм. Тепер знайшли широке використання такі системи, як «Aescular», «Link», «De Puy», «Mathys», тощо [1, 2]. Деякі з них тривалий час займають домінуюче положення, але все частіше з'являються нові конструктивні рішення ендопротезів, матеріали для їхнього виготовлення та покриття [3–5]. Наприклад, короткі стегнові компоненти ендопротезів, розроблені закордонними фірмами, успішно застосовують в Україні, у тому числі імплантати кульшового суглоба з трабекулярно-біонічною ніжкою «Physiohip» [6, 7].

Мета роботи: проаналізувати результати операцій тотального ендопротезування кульшового суглоба з використанням трабекулярно-біонічної ніжки «Physiohip», визначити фактори, які впливають на розвиток асептичної нестабільності ендопротеза.

Матеріал і методи

Вивчено результати лікування 37 хворих у терміни від 1 до 7 років після операцій ендопротезування кульшового суглоба зі застосуванням трабекулярно-біонічної ніжки «Physiohip» за методикою F. Corpf [8].

Аналіз проведено в період 2010–2017 рр. за матеріалами 37 історій хвороби пацієнтів, які отримали лікування на базі Київського міського центру ендопротезування, хірургії та реабілітації № 12 та ДУ «ПХС ім. проф. М. І. Ситенка НАМН». Використано клінічні та рентгенологіч-

ні показники в динаміці. Для оцінювання функціональних результатів застосовано шкалу Harris Hip Score (HHS), візуальну аналогову шкалу (ВАШ).

Розподіл хворих за віком і статтю наведено в табл. 1. Тобто, серед усіх пацієнтів чоловіків було 25 (68 %), жінок — 12 (32 %). Середній вік становив 46 років і коливався в межах від 28 до 77.

Операції ендопротезування виконано хворим на ідіопатичний і диспластичний коксартроз, асептичний некроз головки стегнової кістки та у випадках переломів шийки (табл. 2).

Більшість ендопротезів встановлено через ідіопатичний коксартроз (16 хворих) і асептичний некроз головки стегнової кістки (9).

За F. Corpf [8] виконано операцію з використанням ніжки «Physiohip». Післяопераційне реабілітаційне лікування проводили за загальноприйнятими стандартними методиками (ходьба з милицями на 3–5-ту добу після операції з наступним переходом на тростину через 2–4 тижні).

Результати та їх обговорення

Виявлено, що через 7 років після ендопротезування функціональний стан за шкалою HHS у 16 пацієнтів (43 %) класифіковано як відмінний.

Таблиця 1

Розподіл пацієнтів за віком і статтю

Вік, роки	Стать		Усього	
	чоловіча	жіноча	абс.	%
20–39	8	4	12	32
40–59	14	6	20	54
60–70 і старше	3	2	5	14
Загалом	25	12	37	100

Таблиця 2

Розподіл пацієнтів за нозологією

Причина ендопротезування	Стать		Усього	
	чоловіча	жіноча	абс.	%
Ідіопатичний коксартроз	13	3	16	43
Диспластичний коксартроз	3	7	10	27
Перелом шийки стегнової кістки	0	2	2	6
Асептичний некроз головки стегнової кістки	9	0	9	24
Загалом	25	12	37	100

У 9 хворих (24 %) досягнуто добрий результат, у 4 (11 %) — задовільний, а у 8 (22 %) — незадовільний (рис. 1).

Показано, що в разі імплантації трабекулярно-біонічної ніжки «Physiohip» кращі функціональні результати отримані в пацієнтів з асептичним некрозом головки стегнової кістки й ідіопатичним коксартрозом, ніж у групах із диспластичним коксартрозом і переломом шийки стегнової кістки та наявністю остеопорозу.

У процесі аналізу результатів операцій кращі за шкалою NHS виявлено в чоловіків віком до 40 років — 92 бали порівняно з віковою групою 50–60 років — 87 балів. У жінок аналогічних вікових груп результати становили — 84 та 80 балів відповідно.

Після порівняння результатів кращі показники зафіксовано в пацієнтів, в яких причиною виконання ендопротезування був асептичний некроз головки стегнової кістки (90 балів) або ідіопатичний коксартроз (92).

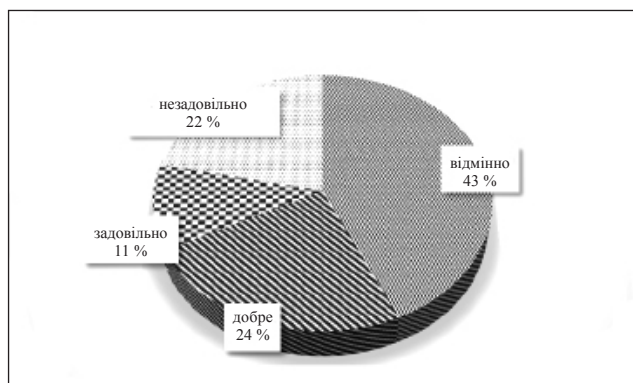


Рис. 1. Діаграма розподілу результатів лікування пацієнтів за шкалою NHS через 7 років після операції ендопротезування з використанням трабекулярно-біонічної ніжки «Physiohip»

Незадовільні результати спостерігали в пацієнтів зі супутньою соматичною патологією — остеопорозом, порушенням гормонального статусу, попередніми операціями. Усім хворим через негативні результати операції надалі проведено ревізійне ендопротезування зі заміною стегнового компонента.

Проаналізовано незадовільні результати операцій (загальна кількість — 8 хворих, в яких виникла асептична нестабільність ніжки ендопротеза «Physiohip»), визначено чинники, які негативно вплинули на стабільність фіксації імплантата в стегновій кістці, а саме:

- неточний індивідуальний підбір розміру трабекулярної ніжки ендопротеза;
- диспластична форма коксартрозу;
- остеопенія й остеопороз у ділянці кульшового суглоба;
- надмірна вага тіла (понад 80 кг) та раннє підвищене навантаження на оперовану кінцівку під час ходьби в реабілітаційному періоді.

До інтраопераційних чинників розвитку асептичної нестабільності стегнового компонента «Physiohip» віднесено невідповідний типорозмір ніжки ендопротеза та порушення техніки виконання операції, а саме: встановлення та фіксація трабекулярної ніжки на спонгіозну кістку медіальної частини стегнової кістки з положенням у стегновому каналі з тенденцією на варус (рис. 2).

У процесі вивчення рентгенограм хворих у різні терміни після операції ендопротезування (від 1 до 7 років) визначено зміни навколо трабекулярної ніжки ендопротеза, латеральне відхилення її дистального відділу від 2 до 3,5 мм у 5 пацієнтів. У 2 випадках спостерігали міграцію ніжки ендопротеза на фоні остеопорозу, в 1 — на фоні металозу за умов використання пари тертя «метал – метал».

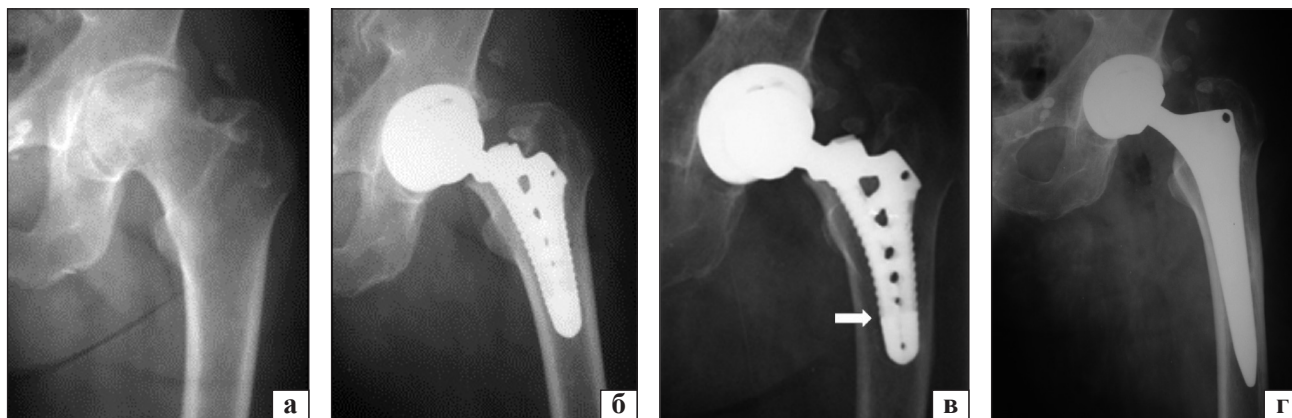


Рис. 2. Рентгенограми лівого кульшового суглоба хворої М., 58 років, діагноз: асептичний некроз головки стегнової кістки II–III ст., деформівний коксартроз II ст.: до (а); після (б); через рік після операції (в), явища асептичної нестабільності ніжки (стрілка); після заміни ніжки ендопротеза безцементною системою (г)

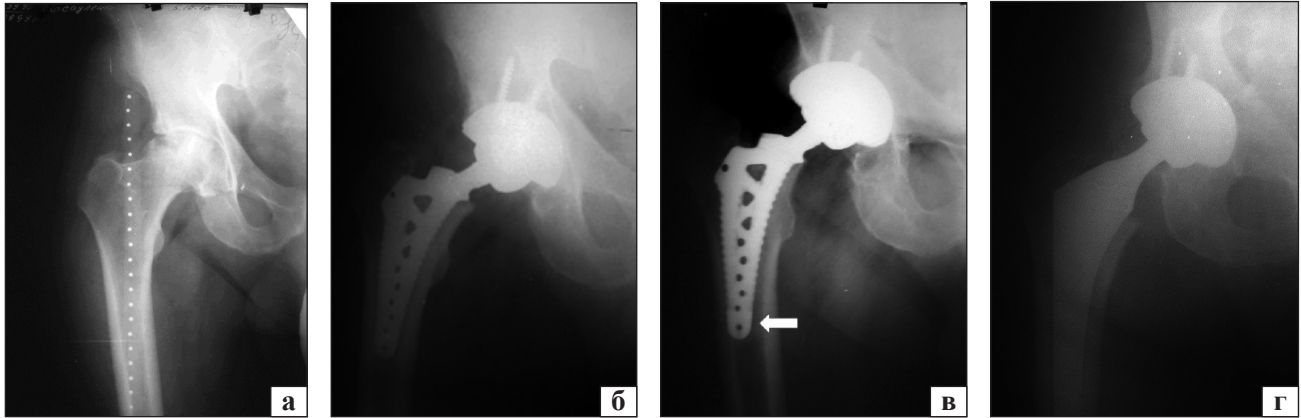


Рис. 3. Рентгенограми лівого кульшового суглоба хворого Є., 55 років, діагноз: асептичний некроз головки правої стегнової кістки IV ст.: до (а); після (б); через рік після операції (в), явища асептичної нестабільності ніжки (стрілка) через надмірну вагу (120 кг) та ранні (за 2 тижні) підвищені навантаження на оперовану кінцівку; після операції заміни ніжки ендопротеза безцементною системою (г)

У 3 пацієнтів із негативними результатами асептична нестабільність ніжки ендопротеза виникла внаслідок остеопорозу (1) та надмірної ваги тіла (2 чоловіки, 55 і 56 років, із вагою тіла 85 та 120 кг відповідно). При цьому в ранньому реабілітаційному періоді, через 2 тижні після операції, ці хворі здійснювали надмірне навантаження оперованої кінцівки (рис. 3).

Висновки

Ретроспективний аналіз результатів свідчить, що під час визначення показань до операції тотального ендопротезування кульшового суглоба з використанням трабекулярно-біонічної ніжки «Physiohip» важливо звертати увагу на форму коксартроза, вік і стать пацієнта, вагу тіла, наявність коморбідної патології, остеопенії та остеопорозу.

Кращі результати операцій ендопротезування кульшового суглоба з використанням трабекулярно-біонічної ніжки «Physiohip» отримано в чоловіків до 45 років і жінок до 40 років без супутньої соматичної патології.

Серед нозологічних форм коксартрозу найбільше позитивних результатів було в пацієнтів з асептичним некрозом головки стегнової кістки й ідіопатичним коксартрозом IV ст.

Чинниками розвитку асептичної нестабільності трабекулярно-біонічної ніжки «Physiohip» був невідповідний її розмір, недостатнє дотримання техніки операції під час встановлення ніжки, остеопоротичні зміни та рання активна післяопераційна реабілітація пацієнтів, особливо з надмірною вагою тіла.

Конфлікт інтересів. Автори декларують відсутність конфлікту інтересів.

Список літератури

1. Досвід ендопротезування кульшового суглоба в ортопедо-травматологічній практиці залізничної медицини / О. А. Бур'янов, В. П. Кваша, О. Г. Легенький, Ю. Г. Ейтутіс // Медицина транспорту України. — 2013. — № 4. — С. 58–63.
2. Стан та проблемні питання ендопротезування суглобів в Україні (виконання рішень XV з'їзду ортопедів-травматологів України) / М. О. Корж, Г. В. Гайко, В. А. Філіпенко [та ін.] // Ортопедия, травматология и протезирование. — 2014. — № 1 (594). — С. 81–86. — DOI: 10.15674/0030-59872014181-86.
3. Филиппенко В. А. Методы подбора ножки эндопротеза при первичном бесцементном эндопротезировании тазобедренного сустава / В. А. Филиппенко, А. И. Жигун, О. А. Подгайская // Ортопедия, травматология и протезирование. — 2009. — № 4 (577). — С. 118–122. — DOI: 10.15674/0030-598720094118-122.
4. Филиппенко В. А. Эндопротезирование тазобедренного сустава с использованием бесцементных коротких ножек / В. А. Филиппенко, В. Ю. Сайко, О. А. Подгайская // Ars Medica : травматология и ортопедия. — 2010. — № 9 (29). — С. 436–439.
5. Филиппенко В. А. Подбор ножки бесцементного эндопротеза тазобедренного сустава с помощью компьютерного моделирования / В. А. Филиппенко, А. И. Жигун, О. А. Подгайская // Український медичний альманах. — 2009. — № 3. — С. 178–180.
6. Биосовместимость материалов эндопротеза нового поколения при тотальном эндопротезировании тазобедренного сустава / А. Н. Косяков, О. А. Розенберг, В. К. Бондарь [и др.] // Ортопедия травматология и протезирование. — 2010. — № 4 (581). — С. 105–115. — DOI: 10.15674/0030-598720104105-115.
7. Філіпенко В. А. Складне і ревізійне ендопротезування великих суглобів / В. А. Філіпенко, С. Є. Бондаренко, Т. М. Підлісецький // Ортопедия, травматология и протезирование. — 2013. — № 3 (592). — С. 115.
8. Holz U. Die Implantation der trabekular orientierten Hliff-totalendoprothese / U. Holz, F. Copf, F. Thielemann // Operat. Orthop. Traumatol. — 1991. — Vol. 3. — P. 1–16.

LONG-TERM RESULTS OF TOTAL HIP ARTHROPLASTY WITH «PHYSIOHIP» TRABECULAR-BIONIC STEM

O. M. Kosiakov¹, O. A. Buryanov², V. K. Bondar¹

¹ City Orthopedic Center of Endoprosthesis, Surgery and Rehabilitation, Kyiv. Ukraine

² Bogomolets National Medical University, Kyiv. Ukraine

✉ Alexandr Kosiakov, PhD: alexkosiakov@ukr.net

✉ Alexandr Buryanov, MD, Prof. in Traumatology and Orthopaedics: kaftraum@ukr.net

✉ Vitalii Bondar: vit.bondar@ua.fm

От редакции

Необходимость в комментариях к этой статье возникла в результате бурной дискуссии о ее публикации в журнале. Причина споров — очень высокий процент ревизий ножки «Physiohip» (22 %) при относительно небольшом сроке наблюдения за пациентами (7 лет).

Теоретические обоснования разработки этой конструкции ножки были проведены ведущими специалистами Германии (палеонтологами, антропологами, морфологами, инженерами-гидравликами, ортопедами и др.). Объединили их усилия и довели до внедрения в клинику и промышленного выпуска известные ученые и подвижники в сфере инновационных технологий профессора Holz U. и Corpf F.

Особая роль в популяризации философии ножки «Physiohip» в Украине принадлежит проф. Corpf F., который лично много раз посещал нашу страну с лекциями и помогал освоению технологии установки этого компонента эндопротеза.

Почему же при таком высоком уровне теоретического обоснования получены столь плачевные результаты? Авторы статьи справедливо указали на причины этого. Я же попытаюсь объяснить суть проблемы со своей точки зрения. Сегодня в умах большинства ортопедов мира главенствует принцип быстрой реабилитации пациентов при максимальном сокращении периода пребывания в стационаре (до 1–3 дней). Естественно, это возможно только при первично стабильной фиксации эндопротеза в костной ткани. Поэтому в настоящее время все бесцементные ножки эндопротезов конструктивно построены так, что при их установке достигается надежная первичная стабилизация за счет механического заклинивания в костной ткани бедренной кости с последующей вторичной стабилизацией благодаря врастанию костной ткани в модифицированную поверхность эндопротеза.

При этом, по нашим данным (Филиппенко В. А. и соавт., Ортопедия, травматология и протезирование, 2003, № 3, С. 96-100), первичная стабильность достигается при контакте с костью не менее 60 % поверхности ножки эндопротеза.

У ножки «Physiohip» огромный потенциал вторичной стабилизации, однако весьма проблемно достижение первичной. Поэтому применение данной конструкции должно быть ограничено строгими показаниями. Кроме того, необходимо для таких случаев иначе выстраивать систему реабилитации, что, на мой взгляд, — задача практически неразрешимая, ибо противоречит современным взглядам на этот процесс не только хирургов, но и пациентов, прекрасно информированных о возможности быстрого восстановления после операций эндопротезирования.

Публикация статьи поможет многим оперирующим ортопедам понять существующую проблему и сделать правильный выбор.

*Зам. главного редактора,
зав. отделом патологии суставов
ГУ «Институт патологии позвоночника и суставов
им. проф. М. И. Ситенко НАМН Украины»,
заслуженный деятель науки и техники Украины, д.м.н., проф.*

Филиппенко В. А.