

В ПОМОЩЬ ПРАКТИКУЮЩЕМУ ВРАЧУ. ЛЕКЦИИ

УДК 616.71-001.5/6:006.72.032(100)АО/ОТА(045)

DOI: <http://dx.doi.org/10.15674/0030-59872018393-98>

Новая редакция классификации переломов по АО/ОТА

Н. А. Корж¹, К. К. Романенко², П. В. Никитин³

¹ ГУ «Институт патологии позвоночника и суставов им. проф. М. И. Ситенко НАМН Украины», Харьков

² Харьковская медицинская академия последипломного образования МОЗ Украины

³ Центральный клинический госпиталь государственной пограничной службы Украины, Киев

This article is devoted to the new classification of fractures according to the principles of AO (Arbeitsgemeinschaft Fur Osteosynthesefragen) and OTA (Orthopedic Trauma Association). Presented short historical information about creation and spreading of classification of the long bones fractures. It is explained what was the author's aim of the last compendium and why changes had happened. It was described the reasons why shaft fractures of type B1 and C1 were deleted from the classification, changes in the proximal shoulder and femoral fractures distribution. There was new approach to the classification of the two bone segments. Nowadays fractures of the forearm are divided separately, but ulnar and radial bones fractures are classified according to standard approach. It was shown the characteristics as for Monteggia та Galeazzi fractures. Similar is approach to crus fractures. There were new parts in the classification with universal modifications and characteristics. Authors gave examples how these new innovations can help to characterize bone muscles system more precisely. Classification of joints luxation with or without fractures was presented. It was presented to which localization we should concern isolated internal malleus or posterior tibia edge with intact (43B) or broken fibula (44). The new remarks as for fractures writing are described (absence of hyphen, appearance of the new signs in round and square brackets). The new approach as for sections with combined bone segments like broken wrist and foot. Names of classifications were included into compendium-2018, like periprosthetic fractures, injuries of spine, breast, ribs, scapula, pelvic ring and sacrum. Key words: classification of fractures, bones, AO/OTA.

Статтю присвячено новій класифікації переломів згідно з принципами АО (Arbeitsgemeinschaft Fur Osteosynthesefragen) і ОТА (Orthopedic Trauma Association). Наведено коротку історичну довідку про створення та поширення класифікації переломів довгих кісток. Пояснено, яку мету ставили перед собою автори останнього компендіуму та що спричинило зміни в класифікації. Описано підстави, через які вилучено з класифікації діафізарні переломи типу В1 і С1, зміни в розподілі переломів проксимального відділу плечової та стегнової кісток. Новим став підхід до класифікації ушкоджень двокісткових сегментів. На сьогодні переломи кісток передпліччя класифікують окремо один від одного, але при цьому переломи як ліктьової, так і променевої кісток розподіляють згідно зі стандартними підходами до класифікування переломів довгих кісток. Показано застосування характеристик-кваліфікаторів для позначення ушкоджень Monteggia та Galeazzi. Схожим є підхід до класифікації переломів кісток гомілки. Принципово новими частинами класифікації є універсальні модифікатори та характеристики. Автори навели приклади як ці нововведення допомагають простіше, але точніше охарактеризувати ушкодження кістково-м'язової системи. Подано класифікацію вивихів у різних суглобах як за наявності перелому, так і за його відсутності. Указано, до якої локалізації та виду ушкодження слід відносити ізольовані переломи внутрішньої кісточки або заднього краю великогомілкової кістки за умов інтактної (43В) та зламаної малогомілкової (44). Зауважено на зміні форми запису різноманітних переломів (відсутність дефісу, поява нових позначок у квадратних і круглих скобках). Наведено новітні підходи до рубрикації ушкоджень ділянок, які поєднують декілька кісток, наприклад, кисті та ступні. Подано назви класифікації, які увійшли в компендіум-2018, а саме: перипротезних переломів, ушкоджень відділів хребта, груднини, ребер, лопатки, тазового кільця та крижів. Ключові слова: класифікація переломів, кістки скелета, АО/ОТА.

Ключевые слова: классификация переломов, кости скелета, АО/ОТА

Введение

На страницах нашего журнала (№№ 1–4, 2008) в рубрике «Остеосинтез сегодня и завтра» была опубликована классификация переломов по системе АО. Однако в подтверждение постулата о том, что АО не является замершей системой, был проведен очередной пересмотр классификации переломов и вывихов, в результате чего в 2018 году в приложении к журналу «Journal of Orthopaedic Trauma» [1] вышла новая редакция классификации переломов (рис. 1). Пояснение ее основных положений представлено на сайте АО Foundation в лекции профессора J. F. Kellam — одного из членов международного комитета AO/OTA International Classification of Fractures and Dislocations Committee [2]. Основное внимание было уделено таким вопросам, как обоснование необходимости пересмотра классификации переломов и важность ее редакции, новая терминология и параметры в последней классификации, подход к классифицированию поврежденных двухкостных сегментов, структура кодирования.

Первая классификация переломов длинных костей М. Е. Muller и соавт. была опубликована в 1987 г. на немецком языке в Берлине [3]. Переведена на английский язык профессором Джоозефом Шацкером и вышла в 1990 г. [4]. В 1996 г. АО (Arbeitsgemeinschaft für Osteosynthesefragen) и ОТА (Orthopedic Trauma Association — крупнейшая американская ассоциация специалистов, занимающихся лечением больных с повреждениями, иными словами, ортопедических хирургов) согласились унифицировать принципы кодирования переломов, чтобы классифицировать все, которые могут произойти в скелете человека.

Эта работа нашла свое отражение в первом компендиуме, опубликованном в 1996 году. Кроме того, совместно АО и ОТА было принято решение о дальнейшем усовершенствовании классификации в течение 10 лет, результатом чего стал пересмотр 2007 года.

Целью последнего компендиума явилось обеспечение стандартного подхода к классифицированию всех переломов и вывихов, что позволяет специалистам общаться с использованием системного подхода в оценке повреждений, основанного на их тяжести. Кроме того, буквенно-цифровая кодировка дает возможность использовать классификацию в клинических исследованиях и повседневной практике.

Первым изменением в терминологии, которым характеризуется настоящая редакция классификации, является изъятие термина «сложный» (complex) в характеристике диафизарных переломов, ранее обозначенного буквой «С». Данный термин заменен на «многофрагментарный» (multifragmentary), который уже применялся, но не имел цифрового или буквенного обозначения. Таким образом, теперь для характеристики диафизарных переломов используют термины:

- «простой» (simple) — «А»;
- «клиновидный» (wedge) — «В»;
- «многофрагментарный» (multifragmentary) — «С».

Касательно перелома типа «В» значительных изменений нет. Как и прежде, здесь подразумевается наличие проксимального и дистального фрагментов, находящихся после репозиции в контакте и определяющих длину и осевые взаимоотношения сегмента. Изъят термин «перелом от скручивания» (spiral) или «сгибания» (bending), т. к. подчас довольно сложно провести четкую градацию между ними. Вместо этого введено понятие «интактный» клиновидный фрагмент (intact), т. е. в виде единого фрагмента — В2, и фрагментарный (fragmentary) — В3 (рис. 2). Термины скручивание (spiral) или сгибание (bending) используются при необходимости в виде модификаторов.

Термин «многофрагментарный» перелом (типа «С»), заменивший «сложный», характеризует перелом, при котором после репозиции отсутствует контакт основных фрагментов. Учитывая, что тактика лечения винтообразного (spiral) и простого (regular) переломов одинакова, нет необходимости в подобной детализации. Теперь выделяют интактный сегментарный (intact segmental) перелом — С2, и фрагментарный сегментарный (multifragmentary segmental) — С3 (рис. 3).



Рис. 1. Внешний вид компендиума с пересмотром классификации 2018 г.: а) приложение к журналу «Journal of Orthopaedic Trauma» [1]; б) краткое изложение в виде информационного буклета AO TRAUMA

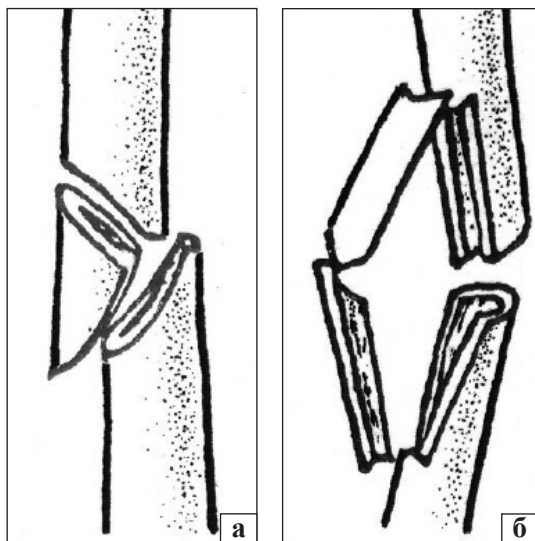


Рис. 2. Клиновидный перелом диафизарного отдела: а) «интактный» фрагмент (intact) — В2; б) фрагментарный (fragmentary) — В3

Немало нареканий на протяжении многих лет высказывалось в отношении классификации повреждений проксимального отдела плечевой кости, поэтому теперь их разделяют следующим образом:

- 11А — внесуставные, унифокальные, двухфрагментарные;
- 11В — внесуставные, бифокальные, трехфрагментарные;
- 11С — внутрисуставные, четырехфрагментарные.

Кроме того, из определения повреждения типа «С» убраны весьма субъективные критерии смещения.

Также нуждалась в доработке классификация переломов проксимального отдела бедренной кости. Анализ и многочисленные консультации со специалистами позволили констатировать, что под термином «чрезвертельный» (pertrochanteric) понимается перелом, линия которого проходит через оба вертела, а «межвертельный» (intertrochanteric) — это перелом, линия которого проходит между вертелами поперечно бедру, в настоящее время часто именуемый как обратный или реверсивный (reverse). Таким образом, эти два термина не претерпели изменений. Другим аспектом, характеризующим переломы данной локализации и требующим уточнения, является стабильность в зоне чрезвертельного перелома. В настоящее время целесообразно использовать толщину латеральной стенки в качестве фактора, определяющего стабильность, т. е. нестабильные переломы (А2) характеризуются толщиной боковой стенки ме-

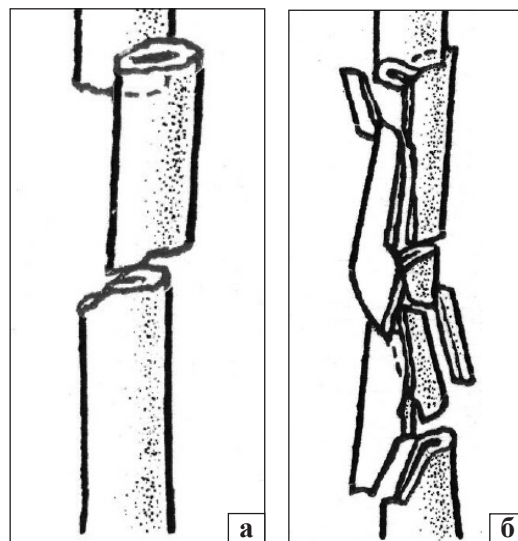


Рис. 3. Многофрагментарный перелом диафизарного отдела: а) сегментарный (intact segmental) — С2; б) фрагментарный сегментарный (multifragmentary segmental) — С3

нее 20,5 мм, а стабильные (А1) — более 20,5 мм (рис. 4) [5, 6].

Что касается повреждений шейной области бедренной кости, то согласно новой классификации расположение линии перелома является основным параметром, определяющим его тип. Таким образом, В1 — все субкапитальные переломы, независимо от смещения фрагментов, В2 — трансвертикальные (где для обозначения подтипа учитывается классификация Pauwels). Переломы головки бедренной кости теперь классифицируют самостоятельно, без учета сопутствующих повреждений вертлужной впадины.

Следующими повреждениями, претерпевшими изменения в классификации, стали переломы лучевой и локтевой костей. В настоящее время они рассматриваются отдельно друг от друга, что значительно облегчает классифицирование повреждений, типа «terrible triade» или чрезлоктевые переломовывихи. Каждая из костей получила отдельное обозначение (2R/2U), а дальнейшее разделение по локализации, группам, типам и подтипам — согласно традиционному (рис. 5). Каждый переломовывих характеризуют при помощи универсальных модификаторов, а вывих описывается и кодируется с использованием кодовых «чистых» вывихов.

При переломах обеих костей каждое повреждение получает самостоятельный код. Повреждения Monteggia и Galeazzi кодируются добавлением соответствующих букв (g) или (m) в круглых скобках после рубрификации перелома (рис. 6).

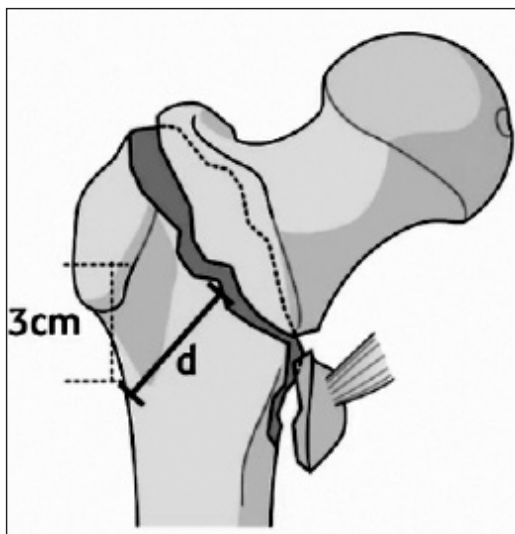


Рис. 4. Определение толщины латеральной стенки (d) для разграничения стабильных (A1) и нестабильных межвертельных переломов (A2) [1]

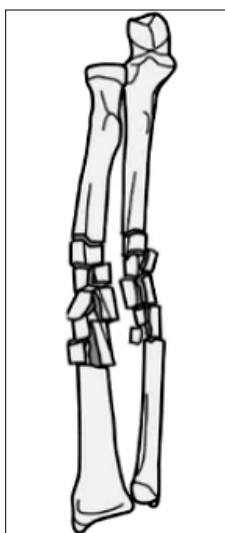


Рис. 5. 2R2C3/2U2C3 — оскольчатый фрагментарный перелом диафиза лучевой кости/оскольчатый фрагментарный перелом диафиза локтевой кости [2]

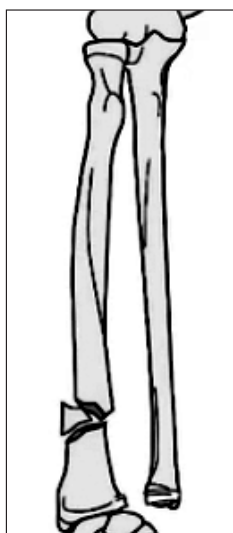

Рис. 6. Перелом с интактным клином дистальной 1/3 диафиза лучевой кости — 2R2B(c) с вывихом в дистальном радио-ульнарном сочленении — 2R2B(c, g) [1]

Следующим двухкостным сегментом, кодировка которого также нуждается в изолированном подходе к каждой кости, является голень. Следует отметить, что переломы малоберцовой кости никогда не кодировались самостоятельно, поскольку это не вызывало ранее никаких проблем. Однако многие специалисты в последнее время выступают за необходимость такой отдельной классификации повреждений малоберцовой кости. Она получила обозначение 4F с дальнейшей рубрификацией согласно стандартной методи-

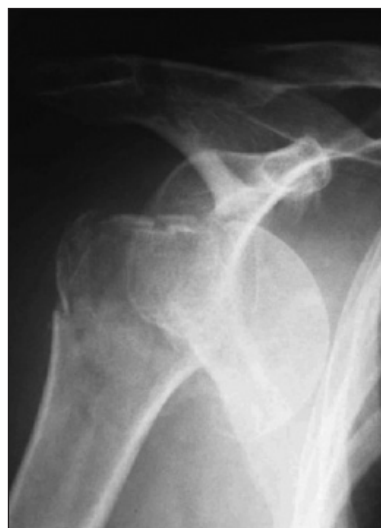

Рис. 7. 11B1.1[2, 5a, 9] — трехфрагментарный бифокальный переломыввих проксимального отдела плечевой кости со смещением и вывихом кпереди, остеопения [2]

ке Muller: проксимальный и дистальный концы кости, разделенная на трети диафизарная часть. Данная классификация не применяется при переломах малоберцовой кости, связанных с переломами лодыжек. При кодировании переломов большеберцовой кости ставится только «4» (без добавления «Т»)!

Принципиально новой частью классификации является группа универсальных модификаторов, которые следуют за основным кодом, пишутся в квадратных скобках и описывают такие различные параметры, как направление смещения при вывихе/подвывихе, состояние хрящевого покрытия, качество костной ткани, изгибающий или винтообразный характер повреждения и т. д. Ранее для каждого из переломов были отдельные уточнения, теперь же они собраны воедино и для одного повреждения их может быть несколько, перечисленных через запятую (рис. 7).

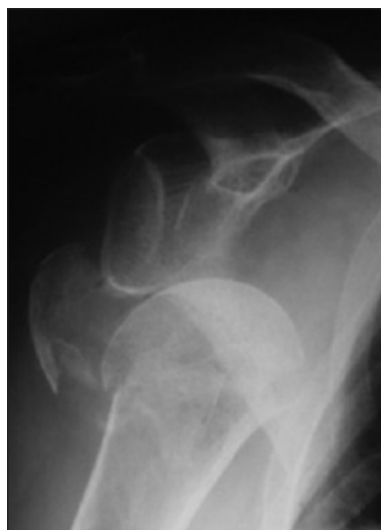

Рис. 8. Пример совместного применения модификаторов и характеристик: 11C1.1 (p)[5a] — перелом проксимального отдела плечевой кости, внутрисуставной или четырехфрагментарный, с вальгусной импакцией и переломами обоих бугорков [2]

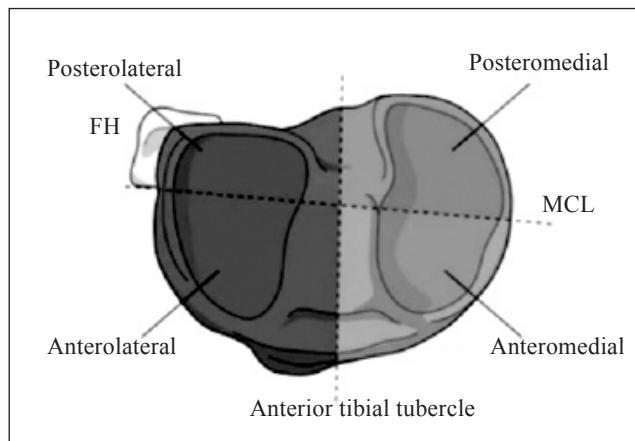


Рис. 9. Детализация локализации и возможного смещения фрагментов при переломах проксимального отдела большеберцовой кости [1]

Также для более подробного описания повреждений служат характеристики (qualifications), перечисляемые через запятую и заключенные в круглых скобках. Их задача заключается в описании специфических особенностей морфологии конкретного перелома. Подобно модификаторам их использование опционально.

При необходимости возможно совместное применение как модификаторов, так и характеристик (рис. 8).

Особое внимание в последнее время привлекает применение характеристик, описывающих переломы проксимального отдела большеберцовой кости и направление смещения фрагментов. В настоящее время принято выделять четыре основных отдела плато большеберцовой кости [7], а именно: переднелатеральный (AL), заднелатеральный (PL), переднемедиальный (AM) и заднемедиальный (PM) квадранты, что помогает определить, где именно произошло смещение фрагментов (рис. 9).

Отдельно классифицируют вывихи в суставах, не сочетающиеся с переломами. В этом случае вначале указывают цифрой, какая кость находится в состоянии вывиха, расположенный после нее «0» свидетельствует об отсутствии перелома. Третий знак (А, В, С и т. д.) определяет суставы, сформированные несколькими костями (согласно специальному перечню суставов). Направление смещения указывается при помощи универсальных модификаторов, поставленных в квадратных скобках (рис. 10).

Переломовывихи шифруют кодированием перелома с последующим обозначением направления вывиха в соответствии с перечнем из универсальных модификаторов (рис. 11).

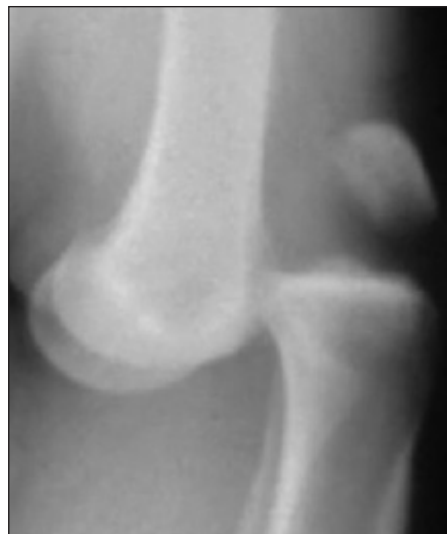

Рис. 10. 40[5a] — вывих большеберцовой кости кпереди [2]

Следующими примерами повреждения, которые зачастую сложно адекватно оценить, являются изолированные переломы внутренней лодыжки или заднего края дистального метаэпифиза большеберцовой кости без сопутствующего повреждения малоберцовой. Их классифицируют как частично внутрисуставные повреждения дистального отдела большеберцовой кости (43В). При наличии сопутствующей травмы малоберцовой кости их относят к рубрике «перелом лодыжек» (44).

Буквенно-цифровое обозначение перелома незначительно изменили для облегчения процесса кодирования, поиска и получения информации.

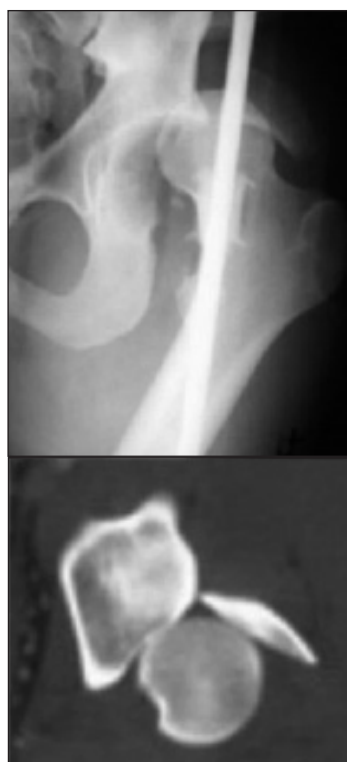

Рис. 11. 62A1.1(a)[5b] — простой перелом задней стенки вертлужной впадины с маргинальной импакцией и вывихом кзади [2]

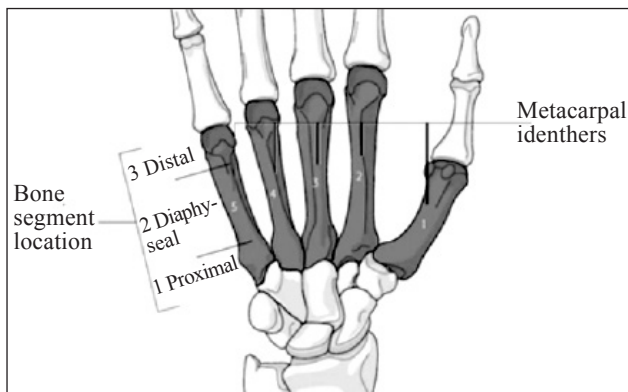


Рис. 12. Принцип классификации повреждений областей, представленных несколькими костями (на примере кисти): 77.3.2В, где 7 — кисть и кости запястья, 7 — пястные кости, .3. — третья пястная кость, 2 — уровень диафиза, В — клиновидный тип перелома [1, 2]

В частности, была убрана соединительная черточка (дефис) между обозначениями локализации и типа перелома. Заканчивается рубрификация перелома характеристиками (в круглых скобках) и универсальными модификаторами (в квадратных). Также претерпела изменения и рубрификация повреждений в областях, представленных несколькими костями, например, кисти или стопе. Принято решение первым знаком определять анатомическую область, вторым — поврежденную кость. На третьем месте между двумя точками стоит обозначение специфической кости, на четвертом — сегмент кости, после чего идет определение типа перелома (рис. 12).

В компендиум также включены классификации: ОТА открытых переломов, унифицированная перипротезных переломов, АО/ОТА переломов лопатки, АОSpine подаксиальная повреждений шейного и грудного отделов позвоночника, АОSpine переломов крестца, рубрификация повреждений ребер и грудины.

Кроме того, добавлены в компендиум актуальные классификации повреждений тазового кольца по Young-Burgess и переломов шейки таранной кости по Hawkins-Canali.

Таким образом, в обновленном компендиуме 2018 года прояснены некоторые терминологические обозначения, предоставлена отдельная кодировка для переломов лучевой, локтевой и малоберцовой костей, добавлена информация о характеристиках и универсальных модификаторах, а также о новом подходе к классифицированию повреждений проксимального отдела плечевой, бедренной и большеберцовой костей. Также упрощен процесс кодирования и включены другие актуальные классификации.

Конфликт интересов. Авторы декларируют отсутствие конфликта интересов.

Список литературы:

1. Fracture and dislocation classification compendium — 2018 / J. F. Kellam, E. G. Meinberg, J. Agel [et al.] // *Journal of Orthopaedic Trauma*. — 2018. — Vol. 32, Suppl. 1. — P. S1–S170.
2. Kellam J. F. Educational video — AO/OTA fracture and dislocation classification 2018 revisions [web source] / J. F. Kellam. — Available from: <https://classification.aomedical.org/video.html>
3. Classification AO des fractures: 1: les os longs / M. E. Muller, S. Nazarian, P. Koch, U. Heim. — Springer, 1987. — 206 p.
4. The comprehensive classification of fractures of long bones / M. E. Muller, S. Nazarian, P. Koch, J. Schatzker. — Berlin-Heidelberg : Springer-Verlag, 1990. — 202 p.
5. Reliability of a four-column classification for tibial plateau fractures / A. Martinez-Rondanelli, S. S. Escobar-Gonzalez, A. Hena-Alzate, J. P. Martinez-Cano // *International Orthopaedics*. — 2017. — Vol. 416 (9). — P. 1881–1886. — DOI: 10.1007/s00264-017-3543-x.
6. Lateral femoral wall thickness. A reliable predictor of post-operative lateral wall fracture in intertrochanteric fractures / C. E. Hsu, C. M. Shih, C. C. Wang, K. C. Huang // *Bone Joint Journal*. — 2013. — Vol. 95-B (8). — P. 1134–1138. — DOI: 10.1302/0301-620X.95B8.31495.
7. Reliability of a four-column classification for tibial plateau fractures / A. Martinez-Rondanelli, S. S. Escobar-Gonzalez, A. Hena-Alzate, J. P. Martinez-Cano // *International Orthopaedics*. — 2017. — Vol. 416 (9). — P. 1881–1886. — DOI: 10.1007/s00264-017-3543-x.

Статья поступила в редакцию 22.05.2018

NEW EDITION OF AO/OTA FRACTIONS CLASSIFICATION

N. A. Korzh¹, K. K. Romanenko², P. V. Nikitin³

¹ Sytenko Institute of Spine and Joints Pathology National Academy of Medical Sciences of Ukraine, Kharkiv

² Kharkiv Medical Academy for Postgraduate Education. Ukraine

³ Main Military Medical Clinical Center of State Border Guard Service of Ukraine, Kharkiv

✉ Mykola Korzh, MD, Prof. in Traumatology and Orthopaedics: mykola.korzh47@gmail.com

✉ Kostiantin Romanenko, PhD in Traumatology and Orthopaedics: konstantin.romanenko@gmail.com

✉ Petro Nikitin: nikitin.petro@gmail.com