

УДК 616.718.4-018.3-003.93:[612.753:615.382]:616-07-092.9(045)

DOI: <http://dx.doi.org/10.15674/0030-59872017473-79>

Регенерація повношарових дефектів хряща в експериментальній моделі під впливом збагаченої тромбоцитами плазми

С. В. Вернигородський, В. О. Фіщенко, М. В. Рибінський

Вінницький національний медичний університет ім. М. І. Пирогова. Україна

It is known that even small damage to the cartilage, regardless of genesis, is not spontaneously repaired. This provokes in the future the spread of degenerative joint damage and the occurrence of irreversible secondary arthrosis changes. Objective: to analyze the effect of autologous platelet rich plasma on the regeneration process in simulated cartilage defects in the intercondylar region of the femur in rabbits, to evaluate the microscopic pattern at different time intervals, to identify possible disadvantages and complications of the technique. Methods: the experiment was conducted on 24 adult rabbits. Defects were created in the intercondylar area of the distal femur of both extremities: with involvement of the subchondral plate before the appearance of blood dew — 12 defects in the main group and 10 in the control group, without its involvement — 12 and 10, respectively. On the 7th day after the operation, platelet rich plasma was injected into the joints of the control group rabbits. In 2 animals (intact), the knee joints were not injured. After 2, 4 and 8 weeks, a macroscopic and histological analysis of the formed regenerate was carried out. Results: 8 weeks after the operation, the average thickness of the regenerate in animals with damage to the subchondral plate was (0.34 ± 0.06) mm in the main group and (0.58 ± 0.009) mm in the control group. Without damage to the subchondral plate, the regeneration of the cartilaginous tissue is limited and after 8 weeks is practically not observed even when using platelet rich plasma. Regenerate in the main group was a fibrous-cartilaginous structure with signs of differentiation of chondroblasts, in control — fibrous, with a large number of vessels. Conclusion: the structure of the regenerate in the defects of the articular cartilage with the involvement of the subchondral plate proved to be qualitatively better in the subgroup of animals that received platelet rich plasma in the postoperative period. Key words: platelet rich plasma, growth factors, local cartilage defects, experiment.

Известно, что даже небольшие повреждения хряща, независимо от генеза, спонтанно не восстанавливаются. Это провоцирует в дальнейшем распространение дегенеративного поражения сустава и возникновение необратимых вторичных артрозных изменений. Цель: проанализировать влияние аутологичной обогащенной тромбоцитами плазмы на процесс регенерации в моделированных хрящевых дефектах в межмыщелковой области бедренной кости кроликов, оценить микроскопическую картину в разные промежутки времени, выявить возможные недостатки и осложнения методики. Методы: эксперимент проведен на 24 взрослых кроликах. Дефекты созданы в межмыщелковой зоне дистального отдела бедренной кости обеих конечностей: с вовлечением субхондральной пластинки до появления кровяной росы — 12 дефектов в основной группе и 10 в контрольной, без ее вовлечения — 12 и 10 соответственно. На 7-е сутки после операции в суставы кроликов контрольной группы вводили обогащенную тромбоцитами плазму. У 2 животных (интакт) коленные суставы не травмировались. Через 2, 4 и 8 недель проводили макроскопический и гистологический анализ образованного регенерата. Результаты: через 8 недель после операции средняя толщина регенерата у животных с повреждением субхондральной пластинки составила $(0,34 \pm 0,06)$ мм в основной группе и $(0,58 \pm 0,009)$ мм в контрольной. Без повреждения субхондральной пластинки регенерация хрящевой ткани ограничена и через 8 недель практически не наблюдается даже при применении обогащенной тромбоцитами плазмы. Регенерат в основной группе был фиброзно-хрящевое строения с признаками дифференциации хондробластов, в контрольной — фиброзного, с большим количеством сосудов. Вывод: структура регенерата в дефектах суставного хряща с вовлечением субхондральной пластинки оказалась качественно лучшей в подгруппе животных, которым вводили обогащенную тромбоцитами плазму в послеоперационном периоде. Ключевые слова: обогащенная тромбоцитами плазма, факторы роста, локальные хрящевые дефекты, эксперимент.

Ключові слова: збагачена тромбоцитами плазма, фактори росту, локальні хрящові дефекти, експеримент

Вступ

Одним з актуальних і недостатньо висвітлених питань сучасної травматології та артрології є лікування локальних травматичних ушкоджень і захворювань суглобового хряща. Відомо, що навіть його незначний дефект, незалежно від генезу, спонтанно не відновлюється і може призвести в подальшому до поширеного дегенеративного враження суглоба, прогресивної втрати хрящової тканини та виникнення незворотних вторинних артрозних змін. З огляду на результати попередніх досліджень, єдиним спільним моментом для первинного росту хрящової тканини (так званого апоозиційного) та для її спонтанного відновлення є наявність доступу кров'яного русла: судин гемомікроциркуляції в першому випадку та втягнення в патологічний процес субхондральної пластинки з подальшим крововиливом із спонгіозної кістки — в другому. Так чи інакше, субстратом для хрящового відновлення виступають меншою мірою власне хондроцити, а більшою — мультипотентні мезенхімальні стовбурові клітини. Хоча відомо про виражений хондрогенний потенціал ще двох груп клітин (синовіоцитів та адипоцитів), у цьому випадку їхнє значення для репарації другорядне, оскільки для виявлення вказаного потенціалу необхідне чітке дотримання певних умов [1, 10, 12].

Процес перетворення та спеціалізації стовбурової клітини в будь-яку іншу, зокрема й у хондробласт/хондроцит, потребує наявності «хрящового» оточення. Тобто, якщо мезенхімальна клітина потрапляє в середовище, заповнене хрящовим матриксом чи його залишками, а також певного біологічного каркаса, можна сподіватися на її хондрогенну диференціацію. Насправді подібне перетворення — це дуже складний процес, в якому важливу роль відіграють не лише згадані клітини та мікрооточення, а й хімічні взаємозв'язки та сигнали між ними. Взаємодія всередині тканини здійснюється через специфічні біологічно активні сполуки — фактори росту. На сьогодні відомо їх понад декілька десятків, а саме: тромбоцитарний фактор росту (PDGF, platelet-derived growth factor), інсуліноподібний фактор росту (IGF-1, insuline-like growth factor), трансформувальні фактори- β (TGF- β , transforming growth factor β), кісткові морфогенетичні білки (BMPs, bone morphogenetic proteins), епідермальний фактор росту (EGF, epidermal growth factor), фактор росту фібробластів (FGF, fibroblast growth factor), ендотелію судин (VEGF,

vascular endothelial growth factor). Вони регулюють основні процеси відновлення тканин, хемотаксис, ангиогенез, міграцію до місця ушкодження малодиференційованих клітин, їхню диференціацію і синтез ними матриксу. Кожен із факторів росту має своє важливе місце в процесі відновлення тканин організму, а деякі можуть впливати на декілька субстратів одразу в різних напрямках. Взаємодія факторів росту зі схожою дією, які в конкретний момент впливають на певний субстрат, зазвичай приводить до кратного їх підсилення [3, 14]. Теоретично, підвищення кількості таких біологічних стимуляторів у місці потенційного росту чи відновлення тканини може чинити відповідний виражений ефект. Найбільша кількість факторів росту міститься в α -гранулах тромбоцитів, а найпростіший і найдоступніший метод отримання великої кількості факторів росту — це створення збагаченої тромбоцитами плазми з крові. Практичне підтвердження стимуляції відновлення хрящової тканини доведено в дослідженнях *in vitro*, особливо чітко простежується під час порівняння росту хрящових зразків із звичайною бичачою сироваткою. Зокрема, автори відмітили посилення синтезу ДНК, колагену II, інколи I, типу і протеогліканів [2, 8, 11, 15]. Спостереження за впливом збагаченої тромбоцитами плазми на зразки культур мезенхімальних стовбурових клітин (МСК) виявили кращу їх адгезію, міграцію, синтез специфічних хондрогенних та остеогенних маркерів, колагену II типу та протеогліканів [5–8].

Ще один згаданий компонент для відновлення хряща — каркас, 3D-матриця, яка дає можливість адгезії мігруючих клітин, їх рівномірного розподілу з подальшим синтезом хрящового матриксу. Такий каркас фізіологічно формується лише в разі спонтанного відновлення хряща й являє собою фібринову сітку кров'яного згустку. Сьогодні створено багато синтетичних матриць для заповнення дефекту хряща зі своїми перевагами та недоліками, але всі вони мають за мету лише тимчасове розміщення мігруючих клітин із поступовим заміщенням власним матриксом [5].

Мета дослідження: проаналізувати вплив аутологічної збагаченої тромбоцитами плазми на процес регенерації в модельованих хрящових дефектах у міжвиростковій ділянці стегнової кістки кролів, оцінити мікроскопічну картину в різні проміжки часу, виявити можливі недоліки й ускладнення методики.

Матеріал і методи

Хірургічні втручання. Дослідження виконано на 24 дорослих кролях масою (3500 ± 300) г. У всіх тварин під комбінованою внутрішньовенною анестезією розчинами кетаміну та тіопенталу виконано розріз шкіри та підлеглої капсули медіальним парapatелярним доступом, за допомогою скальпеля сформовано повношаровий хрящовий дефект розміром 6 на 4 мм у міжвиросткової ділянці наколінкової поверхні стегнової кістки. Після цього рану промивали фізіологічним розчином і пошарово зашивали м'які тканини. Рану обробляли стериліумом і накладали асептичну пов'язку. Усі маніпуляції з тваринами проводили відповідно до закону України «Про захист тварин від жорстокого поводження» від 09.12.2015. Протокол дослідження затверджено на засіданні комісії з біоетики Вінницького національного медичного університету ім. М. І. Пирогова (протокол № 8 від 05.10.2017).

Тварин розподілили на основну та контрольну групи. В основній групі під час хірургічного втручання формували дефект хряща із залученням підхрящової пластинки до появи кров'яної роси ($n = 12$) та без її травмування ($n = 12$). У подальшому кролям у колінні суглоби вводили

збагачену тромбоцитами плазму на 7-му добу після операції.

У контрольній групі виконано аналогічні хірургічні втручання по 10 дослідних одиниць, але без введення аутологічної збагаченої тромбоцитами плазми. Для проведення порівняльного аналізу 2 тваринам суглобовий хрящ не ушкоджували.

Кролів виводили з експерименту через 2, 4 і 8 тижнів. Схематично модель експерименту наведено на рис. 1.

Виготовлення збагаченої тромбоцитами плазми. У піддослідних кролів на 7-му добу після операції проводили забір крові з вушної вени в кількості 1,2 мл в одноразові стерильні пробірки з 3,8 % цитратом натрію. Кров центрифугували з утворенням збагаченої тромбоцитами плазми в кількості ($0,4 \pm 0,15$) мл. Середнє зростання кількості тромбоцитів порівняно з базовими значеннями в крові становило ($147,4 \pm 68,5$) % ($n = 12$).

Морфологічний аналіз. Для оцінювання морфологічних змін дистальний відділ стегнової кістки фіксували в 10 % розчині нейтрального формаліну, декальцинували. Препарати готували за стандартною методикою, гістологічні зрізи товщиною 5–7 мкм забарвлювали гематоксиліном і еозином, пікрофуксином за Ван-Гізоном,

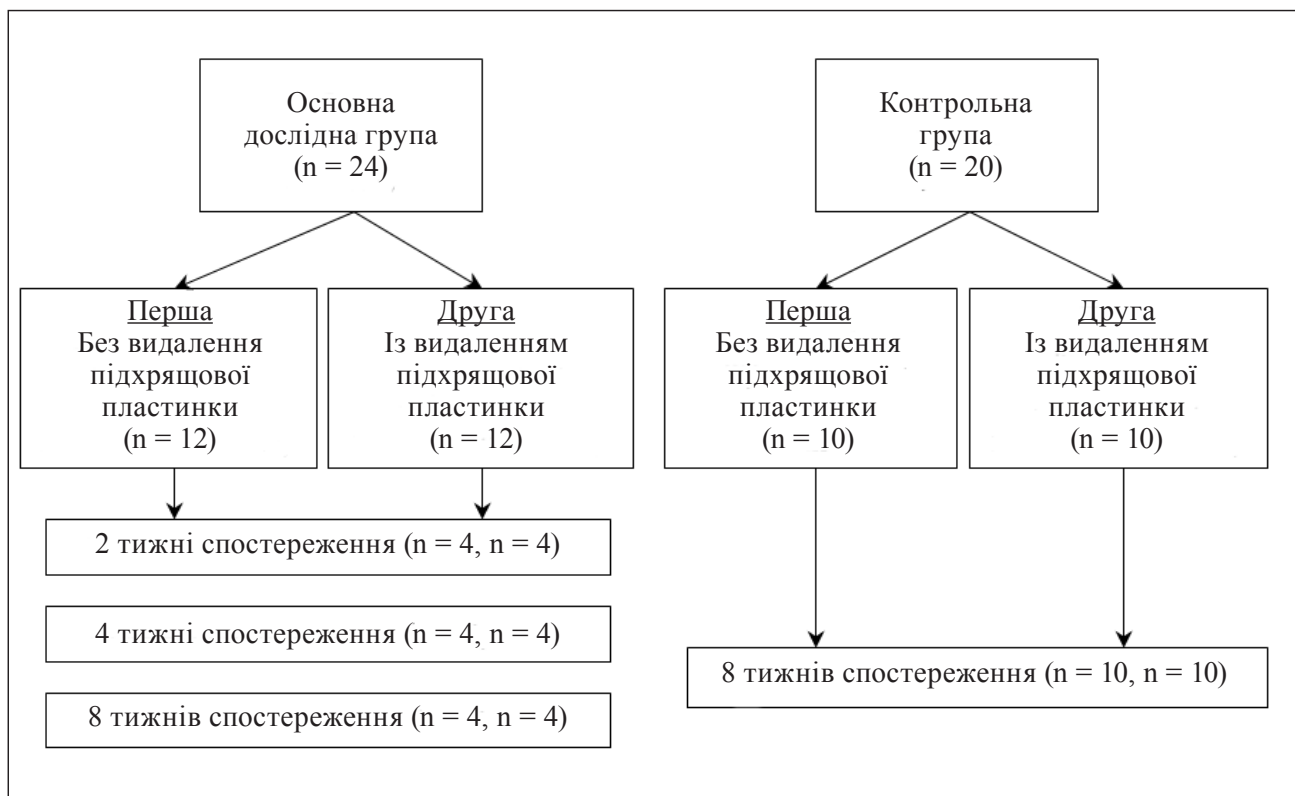


Рис. 1. Схеми експерименту

основним коричневим за Шубічем, комбінацією основного коричневого та міцного зеленого барвника, ШИК-реакції з альціановим синім.

Мікроскопію і фотографування проводили за допомогою світлового мікроскопа OLIMPUS BX 41. Отримували й обробляли знімки, морфометрія та статистична обробка відбувалася за допомогою програми «Quick PHOTO MICRO 2.3». Вміст клітинних елементів визначали з розрахунку на одиницю умовної площі (1 мм²).

Виведення тварин на проміжних етапах регенерації суглобового хряща (2, 4 тижні) проведене для більш прицільного дослідження самого процесу відновлення, вивчення можливого нехарактерного росту тканини за умов впливу аутологічної збагаченої тромбоцитами плазми.

Результати та їх обговорення

В обох групах загальних і місцевих ускладнень у післяопераційному періоді не спостерігали.

Гістологічний аналіз. В основній і контрольній групах у тварин, яким виконано дефект хряща без ушкодження субхондральної пластинки, через 8 тижнів не виявлено ознак відновлення тканини. Проте вивчення зразків основної групи через 2 і 4 тижні експерименту виявило можливий регенераторний потенціал, який втім дуже швидко втрачено внаслідок відсутності кровопостачання. Ушкоджений суглобовий хрящ був наведений фрагментами його глибоких відділів із вираженими деструктивними змінами за наявності невеликих ділянок з ознаками гіперплазії хондробластів. Наявність площин з ознаками потенційної регенерації ми пов'язуємо з введенням збагаченої тромбоцитами плазми (рис. 2).

В основній групі з ушкодженням субхондральної пластинки через 8 тижнів після операції середня товщина регенерату хряща становила (0,34 ± 0,06) мм, середня кількість хондроцитів — (1089 ± 95,58) клітин на 1 мм². Клітинний компартмент у ньому складав у середньому (10,4 ± 1,23) % загального обсягу, частка хондроцитів від загальної їхньої кількості в складі ізогенних груп — (81,2 ± 3,8) %, середній діаметр хондроцитів — (10 ± 1,4) мкм. Морфологічно у відновленому хрящі можна було виділити зони: поверхневий шар, відокремлений від суглобової порожнини тонкою безклітинною еозинофільною пластинкою, в якому містилися поодинокі плоскі хондроцити; середній шар з округлими й овальними хондроцитами, які розташовувалися в ізогенних групах відносно рівномірно; глибокий шар, де хондроцити починали формувати колонки.

Субхондральна кісткова пластинка безпосередньо прилягала до глибокої зони (зона кальцифікації чітко не візуалізувалася) (рис. 3).

У другій контрольній групі через 8 тижнів після хірургічного втручання регенерат був наведений фіброзною тканиною, його середня товщина становила (0,58 ± 0,009) мм. Волокна розташовувалися переважно паралельно суглобовій поверхні. Вільна поверхня фіброзної тканини гладка, проте сама тканина формувала внутрішньосуглобові вирости. Місцями у фіброзній тканині відзначали вогнища деструкції (некротів). Фіброзна тканина мала добре розвинену судинну мережу на рівні гемомікроциркуляції. Крім того, по периферії ділянки дефекту, під фіброзною тканиною виявляли осередки як ушкодженого, так і збереженого гіалінового хряща. Тобто, визначено надлишкове (за межі ушкодження суглобової поверхні) розростання фіброзної тканини, під якою розташовувалася субхондральна кісткова пластинка з нанесеним дефектом. По краях дефекту пластинка була нерівномірно потовщеною. Через дефект кісткової тканини в ділянку ушкодження суглобового хряща проникали гемокапіляри і ретикулярна тканина (рис. 4).

У двох зразках тварин контрольної групи через 8 тижнів експерименту безпосередньо в зоні дефекту субхондральної кісткової пластинки і навколо нього (у ділянках збереженого глибокого шару хряща) виявлено утворення губчастої кісткової тканини за типом кісткового екзостозу, який виступає в суглобову порожнину. Екзостоз був утворений тонкими кістковими трабекулами, між якими розташовувалися численні кровоносні капіляри. Товщина його в середньому становила (0,67 ± 0,014) мм (рис. 5).

Водночас у двох випадках основної групи суглобова поверхня в зоні ушкодження була покрита зрілим гіаліновим хрящем і частково фіброзною тканиною з невеликими фокусами (кластерами) сплосчених хондроцитів. Фіброзна тканина закривала не лише дефект кісткової пластинки, а й гіалінового хряща. Власне у хрящі, у глибокому (і навіть у середньому) його шарі та зоні кальцифікації визначено активне формування губчастої кістки, тобто утворення внутрішньосуглобового кістково-хрящового екзостозу.

Особливості відновлення хряща після введення збагаченої тромбоцитами плазми. На 14-ту добу експерименту в тварин другої дослідної групи гістологічно суглобова поверхня в місці ушкодження була наведена новоутвореним суглобовим покриттям з молоді хрящової тканини.

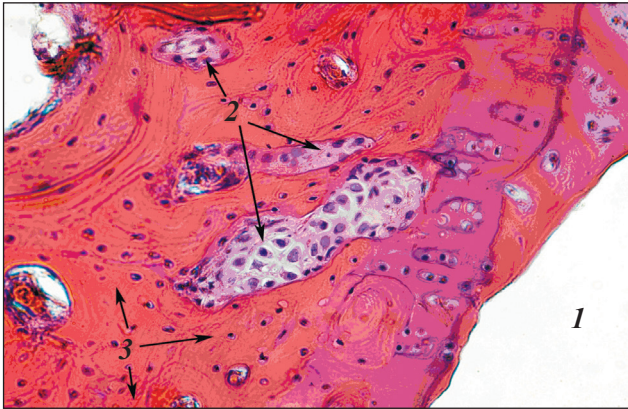


Рис. 2. Фрагмент міжвиросткової ділянки наколінкової поверхні стегнової кістки в місці ушкодження суглобового хряща: 1 — суглобова порожнина, 2 — осередки гіалінового хряща з ознаками проліферації хондроцитів у субхондральній кістковій пластинці (3). Друга дослідна група. 2-й тиждень експерименту. Гематоксилін та еозин, зб. 400

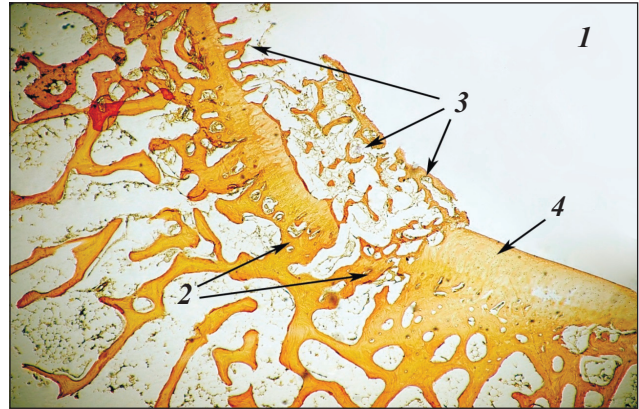


Рис. 5. Загальний вигляд міжвиросткової ділянки наколінкової поверхні стегнової кістки в місці ушкодження: 1 — суглобова порожнина, 2 — субхондральна кісткова пластинка, 3 — кістковий внутрішньосуглобовий екстоз, 4 — збережений гіаліновий хрящ. Друга контрольна група. 8-й тиждень експерименту. Пікрофуксин за Ван-Гізеном, зб. 40

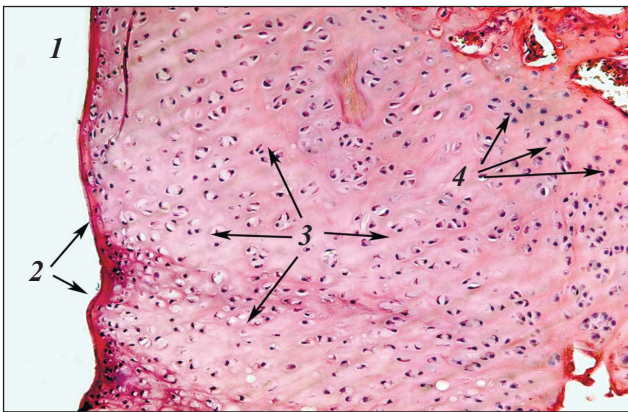


Рис. 3. Фрагмент новоутвореного хряща міжвиросткової ділянки наколінкової поверхні стегнової кістки в місці ушкодження: 1 — суглобова порожнина, 2 — поверхневий шар хряща, 3 — середній шар хряща, 4 — глибокий шар із колонками хондроцитів, які формуються. Друга дослідна група. 8-й тиждень експерименту. Гематоксилін і еозин, зб. 200

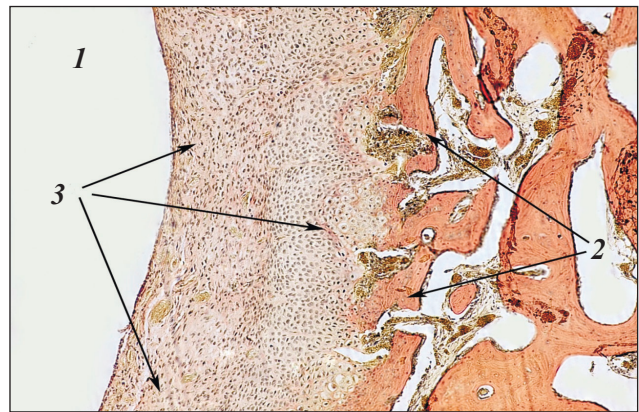


Рис. 6. Загальний вигляд міжвиросткової ділянки наколінкової поверхні стегнової кістки в місці ушкодження: 1 — суглобова порожнина, 2 — ушкоджена субхондральна кісткова пластинка зі сформованими кістковими трабекулами, 3 — новоутворений хрящ. Друга дослідна група. 4-й тиждень експерименту. Пікрофуксин за Ван-Гізеном, зб. 100

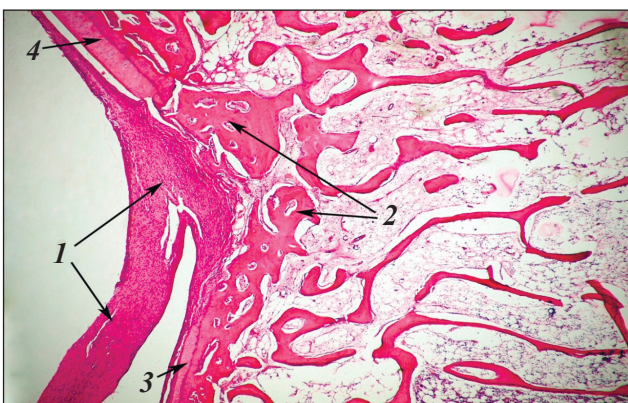


Рис. 4. Загальний вигляд міжвиросткової ділянки наколінкової поверхні стегнової кістки в місці ушкодження: 1 — суглобова порожнина, 2 — субхондральна кісткова пластинка, 3 — зріла щільна сполучена тканина, 4 — гіаліновий хрящ по краях ушкодження. Друга контрольна група. 8-й тиждень експерименту. Гематоксилін та еозин, зб. 40

На поперечному зрізі воно мало вигляд пластинки товщиною ($0,2 \pm 0,021$) мм із хвилястою гладкою поверхнею з базофільним міжклітинним матриксом. Кровоносні судини в гіаліновому хрящі не спостерігали. Водночас на значній території безпосередньо під ним, а також у міжтрабекулярних просторах розташовувалися численні кровоносні капіляри, щільність яких у середньому становила ($820 \pm 15,68$) на 1 мм^2 .

У 40 % тварин другої дослідної групи через 4 тижні експерименту слабо ввігнута суглобова поверхня в місці ушкодження на значній довжині була вкрита хрящем складної будови. У ньому визначали як ознаки волокнистого (у зовнішніх відділах), так і гіалінового хряща. Поверхня регенерату була гладкою, практично рівною. Ближче

до суглобової щілини між волокнами містилися ланцюжки фіброblastів, повнокровні кровоносні судини, невеликі ділянки грануляційної тканини. Із віддаленням від вільної поверхні щільність волокон зменшувалася, між ними спостерігали хрящові клітини. Поступово поверхневий шар переходив у глибокий, типовий суглобовий гіаліновий хрящ, зі слабко базофільним матриксом і зональним розташуванням хондроцитів (рис. 6).

У більшості тварин другої дослідної групи через 8 тижнів експерименту ввігнута суглобова поверхня в місці ушкодження на значній території була вкрита регенератом, утвореним гіаліноподібним хрящем. Він мав хвилясту гладку поверхню, без тріщин і фібриляцій. Кровоносних судин у хрящовій тканині не визначено. У субхондральній кістковій пластинці дефект чітко візуалізували, по його краях розташовувалася кісткова тканина пластинчастої структури. Зберігався контакт кістковомозкових просторів із хрящовим регенератом.

Таким чином, за результатами нашого дослідження саме ушкодження субхондральної пластинки призводять до активного залучення, проліферації під впливом застосованої збагаченої тромбоцитами плазми та подальшої диференціації МСК у хондробласти. Гіаліновий хрящ має високі характеристики ковзання, опору навантаженню і зносу, які забезпечують прекрасне переміщення протилежних поверхонь. Тому в разі травми суглобового хряща необхідно відновити цілісність його поверхні для збереження функції. Проте хрящова тканина має обмежений потенціал до відновлення, а лікування його ушкодження є досить важкою проблемою для ортопедів.

Значущий вплив на післятравматичний хондрогенез у разі застосування аутологічної збагаченої тромбоцитами плазми виявлений G. Milano і співавт. [13] в експериментальній роботі на вівцях. І хоча авторами виявлено кращий ефект за умов застосування гелевої форми збагаченої тромбоцитами плазми, загалом гістологічні результати виявились подібними нашим. C. I. Serra і співавт. [4] у дослідженні на кролях зафіксували утворення фіброзного регенерату як у випадку застосування внутрішньосуглобових ін'єкцій збагаченої тромбоцитами плазми, так і фізіологічного розчину через 19 тижнів. J. C. Lee і співавт. [12] продемонстрували утворення гіаліноподібного хряща в групах тварин із хондральними дефектами, які отримували збагачену тромбоцитами плазму, самостійно або в поєднанні з синовіальними мезенхімальними клітинами.

Висновки

У випадку ушкодження суглобової поверхні без залучення субхондральної пластинки регенерацію практично не спостерігали. У разі застосування плазми, збагаченої тромбоцитами, без ушкодження субхондральної пластинки визначено слабкий регенераторний потенціал. Перфорація субхондральної пластинки за умов повношарових дефектів суглобового хряща забезпечує утворення фіброзної тканини. У випадках ушкодження субхондральної пластинки внутрішньосуглобове введення збагаченої тромбоцитами плазми виявило модуляторний ефект із відновленням понад 50 % хрящової поверхні порівняно з групою контролю ($p < 0,05$).

Необхідні подальші дослідження впливу аутологічної збагаченої тромбоцитами плазми на відновлення хрящової тканини з оцінюванням чинників утворення регенератів різного типу та будови. Важливим і перспективним є спостереження за впливом різних препаратів збагаченої тромбоцитами плазми на відновлення тканини, виявлення пов'язаних із складним процесом регенерації факторів росту, можливим їх виділенням і застосуванням в ізолюваному вигляді.

Конфлікт інтересів. Автори декларують відсутність конфлікту інтересів.

Список літератури

1. Arthroscopic transplantation of synovial stem cells improves clinical outcomes in knees with cartilage defects / I. Sekiya, T. Muneta, M. Horie, H. Koga // *Clin. Orthop. Relat. Res.* — 2015. — Vol. 473 (7). — P. 2316–2326. — DOI: 10.1007/s11999-015-4324-8.
2. Biochemical investigation of the effects of human platelet releasates on human articular chondrocytes / A. Spreafico, F. Chellini, B. Frediani [et al.] // *J. Cell Biochem.* — 2009. — Vol. 108 (5). — P. 1153–1165. — DOI: 10.1002/jcb.22344.
3. Cytokine networking of chondrocyte dedifferentiation in vitro and its implications for cell-based cartilage therapy / L. Duan, B. Ma, J. Chen [et al.] // *Am. J. Transl. Res.* — 2015. — Vol. 7 (2). — P. 194–208.
4. Effect of autologous platelet-rich plasma on the repair of full-thickness articular defects in rabbits / C. I. Serra, C. Soler, J. M. Carrillo [et al.] // *Knee Surg. Sports Traumatol. Arthrosc.* — 2013. — Vol. 21 (8). — P. 1730–1736. — DOI: 10.1007/s00167-012-2141-0.
5. Effect of platelet lysate on chondrogenic differentiation of human umbilical cord derived mesenchymal stem cells in vitro / X. Feng, S. Tian, K. Sun [et al.] // *Zhongguo xiu fu chong jian wai ke za zhi.* — 2011. — Vol. 25 (10). — P. 1250–1255.
6. Human platelet-rich plasma induces chondrogenic differentiation of subchondral progenitor cells in polyglycolic acid-hyaluronan scaffolds / J. P. Krüger, A. K. Ketzmar, M. Endres [et al.] // *J. biomed. mater. res. b appl. biomater.* — 2014. — Vol. 102 (4). — P. 681–692. — DOI: 10.1002/jbm.b.33047.
7. Human platelet-rich plasma stimulates migration and chondrogenic differentiation of human subchondral progenitor

- cells / J. P. Kruger, S. Hondke, M. Endres [et al.] // *J. Orthop. Res.* — 2012. — Vol. 30 (6). — P. 845–852. — DOI: 10.1002/jor.22005.
8. Influence of platelet-rich plasma on chondrogenic differentiation and proliferation of chondrocytes and mesenchymal stem cells / A. Drengk, A. Zapf, E. K. Sturmer [et al.] // *Cells tissues organs.* — 2009. — Vol. 189 (5). — P. 317–326. — DOI: 10.1159/000151290.
 9. Izadifar Z. Strategic design and fabrication of engineered scaffolds for articular cartilage repair / Z. Izadifar, X. Chen, W. Kulyk // *J. Funct. Biomater.* — 2012. — Vol. 3 (4). — P. 799–838. — DOI: 10.3390/jfb3040799.
 10. Platelet-rich plasma inhibits mechanically induced injury in chondrocytes / X. Xie, V. Ulici, P. G. Alexander [et al.] // *Arthroscopy.* — 2015. — Vol. 31 (6). — P. 1142–1150. — DOI: 10.1016/j.arthro.2015.01.007.
 11. Saito M. Intraarticular administration of platelet-rich plasma with biodegradable gelatin hydrogel microspheres prevents osteoarthritis progression in the rabbit knee / M. Saito, K. A. Takahashi, Y. Arai // *Clin. exp. rheumatol.* — 2009. — Vol. 27. — № 2. — P. 201–207.
 12. Synovial membrane-derived mesenchymal stem cells supported by platelet-rich plasma can repair osteochondral defects in a rabbit model / J. C. Lee, H. J. Min, H. J. Park [et al.] // *Arthroscopy.* — 2013. — Vol. 29 (6). — P. 1034–1046. — DOI: 10.1016/j.arthro.2013.02.026.
 13. The effect of platelet rich plasma combined with microfractures on the treatment of chondral defects: an experimental study in a sheep model / G. Milano, E. Sanna Passino, L. Deriu [et al.] // *Osteoarthritis cartilage.* — 2010. — Vol. 18 (7). — P. 971–980. — DOI: 10.1016/j.joca.2010.03.013.
 14. The role of growth factors in cartilage repair / L. A. Fortier, J. U. Barker, E. J. Strauss [et al.] // *Clin. orthop. relat. res.* — 2011. — Vol. 469 (10). — P. 2706–2715. — DOI: 10.1007/s11999-011-1857-3.
 15. Time-sequential modulation in expression of growth factors from platelet-rich plasma (PRP) on the chondrocyte cultures / S. I. Park, H. R. Lee, S. Kim // *Mol. cell biochem.* — 2012. — Vol. 361 (1–2). — P. 9–17. — DOI: 10.1007/s11010-011-1081-1.

Стаття надійшла до редакції 28.09.2017

REGENERATION OF FULL-LENGTH LAYERS CARTILAGE IN EXPERIMENTAL UNDER THE IMPACTION PLATELET RICH PLASMA

S. V. Vernygorodskiy, V. O. Fishchenko, M. V. Rybinskiy

National Pirogov Memorial Medical University, Vinnytsya, Ukraine

✉ Sergiy Vernygorodskiy, MD, Prof.: vernset@rambler.ru

✉ Volodymyr Fishchenko: MD, Prof.: vafishenko@yandex.ua

✉ Maksym Rybinskiy: restfull88@gmail.com