

УДК 616.727.9-007.2-089.881(045)

DOI: <http://dx.doi.org/10.15674/0030-59872017420-27>

Ефективність операції видалення човноподібної кістки зі середньозап'ястковим (чотирикутним) артродезом у хворих із деформівним артрозом кистьового суглоба

С. С. Страфун, С. В. Тимошенко, В. Г. Лєсков

ДУ «Інститут травматології та ортопедії НАМН України», Київ

Earlier, an alternative to conservative treatment of deforming arthrosis of the carpal joint was radial styloidectomy or total arthrodesis. Various variants of resection-stabilizing interventions are known today. Objective: to determine the effectiveness of the operation of the lateral bone excision with metacarpal arthrodesis in patients with carpal joint deforming arthrosis. Methods: long-term results of lateral bone excision with metacarpal arthrodesis in 21 patients with carpal joint deforming arthrosis due to pseudoarthrosis of the lateral bone, lesions of the navicular-semilunar ligament or idiopathic aseptic necrosis of the lateral bone in a ratio of 16:3:2, respectively, were analyzed. It was performed patchy capsulotomy, lateral bone excision, eliminated instability of the articular joint, resected intervertebral articular surfaces of the semilunar-capitular and crooked-semilunar part of the joint. The arthrodesis was performed using Herbert-type screws or a Spider-type plate. Performed selective denervation of the carpal joint and bone plastics of the fusion zone. The X-ray measurements of the radial-semilunatum angle and the height index of the articular joint, the dynamics of the amplitude-strength characteristics and the indexes of the upper limb incapacity by DASH were evaluated. Results: changes in the radial-semilunatum angle from $-19.4^\circ \pm 7.4^\circ$ to $-4.67^\circ \pm 5.0^\circ$; the index of the height of the articular joint from 0.486 ± 0.010 to 0.495 ± 0.008 ; the strength of the cylinder capture of the brush from (45.3 ± 8.3) to (15.2 ± 4.4) kg, DASH indexes from (45.3 ± 8.3) to (16.9 ± 3.9) points. However, the amplitude of motion varied unevenly: the flexor of the carpal joint from $(29.1 \pm 9.3)^\circ$ to $(17.2 \pm 7.5)^\circ$ after the operation, and the expansion from $(22.1 \pm 9.7)^\circ$ to $(40.1 \pm 7.4)^\circ$. Conclusions: in the long-term period (more than a year), all patients showed significant improvement of the structural-functional parameters of the upper limb in the absence of complications and repeated surgical interventions on the wrist. The results of the treatment did not depend on the nosology, which led to deforming arthrosis, and the fixation method for arthrodesis of the metacarpal joint. Key words: articular joint, deforming arthrosis, surgical treatment.

Ранее альтернативой консервативного лечения деформирующего артроза (ДА) кистевого сустава были лучевая стилюидэктомия или тотальный артродез. Сегодня известны разные варианты резекционно-стабилизирующих вмешательств. Цель: определить эффективность операции эксцизии латеральной кости (ЛК) со среднезапястным артродезом у больных с ДА кистевого сустава. Методы: проанализированы отдаленные результаты эксцизии ЛК со среднезапястным артродезом у 21 пациента с ДА кистевого сустава, обусловленного псевдоартрозом ЛК, повреждениями ладьевидно-полулунной связки или идиопатическим асептическим некрозом ЛК в соотношении 16:3:2 соответственно. Выполняли лоскутную капсулотомию, эксцизию ЛК, устраняли нестабильность кистевого сустава, резецировали взаимообернутые суставные поверхности полулунно-головчатой и крючковидно-полулунной части сустава. Артродез осуществляли винтами типа Герберта или пластиной типа «Spider». Проводили селективную денервацию кистевого сустава и костную пластику зоны артродеза. Оценивали рентгенометрические данные луче-полулунного угла и индекс высоты кистевого сустава, динамику амплитудно-силовых характеристик и показателей неэффективности верхней конечности по DASH. Результаты: отмечены изменения луче-полулунного угла от $(-19,4 \pm 7,4)^\circ$ до $(-4,67 \pm 5,0)^\circ$; индекса высоты кистевого сустава от $0,486 \pm 0,010$ до $0,495 \pm 0,008$; силы цилиндрического захвата кисти от $(45,3 \pm 8,3)$ до $(15,2 \pm 4,4)$ кг; показателей DASH от $(45,3 \pm 8,3)$ до $(16,9 \pm 3,9)$ баллов. Однако амплитуда движений изменялась неравномерно: сгибание кистевого сустава от $(29,1 \pm 9,3)^\circ$ до $(17,2 \pm 7,5)^\circ$ после операции, а разгибание — от $(22,1 \pm 9,7)^\circ$ до $(40,1 \pm 7,4)^\circ$. Выводы: в отдаленном периоде (более года) у всех пациентов выявлено значимое улучшение структурно-функциональных показателей верхней конечности при отсутствии осложнений и повторных хирургических вмешательств на запястье. Результаты лечения не зависели от нозологии, которая привела к ДА, и метода фиксации при артродезе среднезапястного сустава. Ключевые слова: кистевой сустав, деформирующий артроз, хирургическое лечение.

Ключові слова: кистьовий суглоб, деформівний артроз, хірургічне лікування

Вступ

Тривалий псевдоартроз човноподібної кістки кисті незворотно призводить до наростання зміщення фрагментів, імпресійних їхніх дефектів, що спричиняє грубу деформацію цієї кістки (рис. 1) із розвитком нестабільності кистьового суглоба й утворенням характерного розподілу артрозних змін у ньому, яке визначається як колапс зап'ястка [1, 2]. Схожі зміни в суглобі виникають і через інші причини ротаційної нестабільності цієї кістки, такі як ушкодження човноподібно-півмісяцевої зв'язки або ідіопатичний асептичний некроз човноподібної кістки [3, 4].

Основні дегенеративні зміни вражають променево-човноподібну та голівчасто-півмісяцеву частини кистьового суглоба, залишаючи суглобові поверхні променево-півмісяцевої частини кистьового суглоба інтактними навіть у пізніх стадіях артрозу [1, 5].

Основні завдання хірургічного лікування такого хворого виходять за межі зрощення псевдоартрозу або відновлення човноподібно-півмісяцевої зв'язки, адже це не приводить ні до покращення структурно-функціонального стану зап'ястка, ні до стабілізації прогресування артрозу [6, 7].

Хірургічне втручання, сутність якого — видалення фрагментів деформованої, значно зміненої човноподібної кістки, із середньозап'ястковим (півмісяцево-головчастим і тригранно-гачкоподібним) артрозом, має усунути тильний імпіджмент човноподібної кістки, покращити розгинання в зап'ястку, усунути нестабільність суглоба й уповільнити прогресування артрозних змін. Цей варіант резекційно-стабілізаційної артропластики кистьового суглоба розпочали активно використовувати лише два останніх десятиріччя [1, 8]. Тому накопичення як світового, так і власного досвіду, оцінювання й удосконалення важливих технічних елементів, аналіз найближчих і віддалених результатів цього високоспецифічного ортопедичного втручання й обумовлює актуальність поданого наукового аналізу.

Мета: визначити ефективність операції ексцизії човноподібної кістки зі середньозап'ястковим артродезом у хворих на деформівний артроз кистьового суглоба (ДАКС).

Основними завданнями дослідження було проаналізувати ефективність цього втручання для пацієнтів із ДАКС, визначити динаміку структурно-функціональних змін суглоба кисті, окреслити важливі аспекти відбору пацієнтів, нюанси хірур-

гічної техніки та післяопераційної реабілітації цих пацієнтів.

Матеріал і методи

Роботу схвалено комісією з біоетики ДУ «ІТО НАМН» (протокол № 2 від 03.07.2017). Ефективність операції відстежено у 21-го пацієнта, у 2 із них у випадку ідіопатичного асептичного некрозу човноподібної кістки (хвороба Прайзера), у 3 — деформівний артроз розвинувся через застаріле ушкодження човноподібно-півмісяцевої зв'язки, у решти 16 — на фоні і внаслідок псевдоартрозу човноподібної кістки. Механізм формування артрозу за умов цих патологій однаковий, тому й результати лікування припустимо узагальнити.

Середній вік пацієнтів становив ($42,0 \pm 7,4$) року, серед них було 19 чоловіків, 2 жінки. У всіх пацієнтів деформівний артроз формувався за механізмом розгинальної нестабільності кистьового суглоба (DISI) й відповідав III ступеню артрозу за Косинською [9], дефекти хрящової поверхні човноподібно-променевої частини кистьового суглоба відповідали III–IV ступеням ураження хряща за Kellgren [10], а показники дегенеративного ураження зап'ястка відповідали SNAC III або SLAC III за Weiss [1].

Окрім класичних рентгенологічних ознак деформівного артрозу кистьового суглоба відповідного ступеня, визначали індекс висоти кистьового суглоба (співвідношення рентгенологічної висоти кистьового суглоба з довжиною третьої п'ясткової кістки, норма — $0,54 \pm 0,03$ [11], та показники променево-півмісяцевого кута (норма до $(0 \pm 20)^\circ$) [12].

Середні показники індексу висоти кистьового суглоба наближалися до $0,486 \pm 0,010$; відмічали розвиток розгинальної нестабільності проміжного сегмента зі встановленням статичної розгинальної нестабільності зап'ястка та середніми показниками променево-півмісяцевого кута до $(-19,4 \pm 7,4)^\circ$. У 15 хворих виявили рентгенологічні ознаки асептичного некрозу фрагментів човноподібної кістки у вигляді ущільнення та зменшення розмірів. Середня сила циліндричного захвату складала $(7,2 \pm 3,9)$ кг. Відмічено значне порушення функції верхньої кінцівки з показниками недієздатності кистьового суглоба до $(45,3 \pm 8,3)$ бала за DASH [13].

Результати лікування оцінювали в терміни рік і більше після хірургічного втручання.

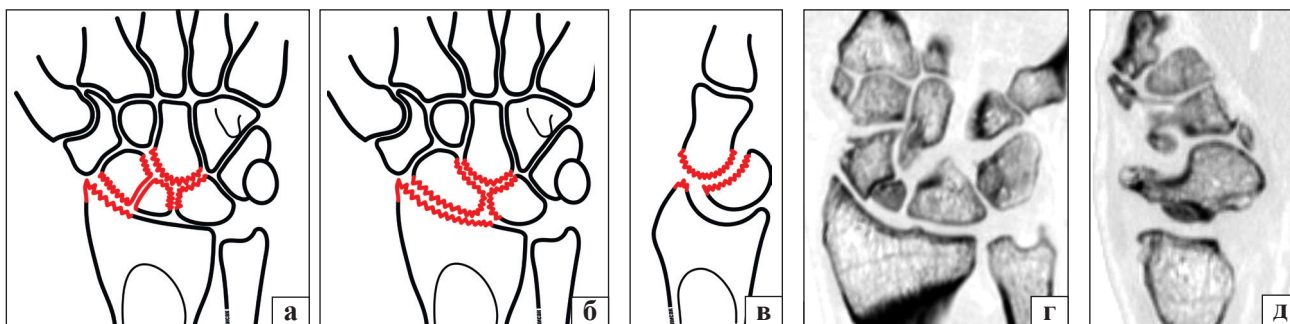


Рис. 1. Схема розподілу артрозних змін у кистьовому суглобі: а) за наслідків псевдоартрозу човноподібної кістки; б) ушкодження човноподібно-півмісяцевої зв'язки; в) розгинальна установка півмісяцевої кістки за умов цієї патології; г–д) КТ-скани, які демонструють виражені дегенеративні зміни навколо човноподібної кістки, її деформацію й анатомо-функціональну неспроможність

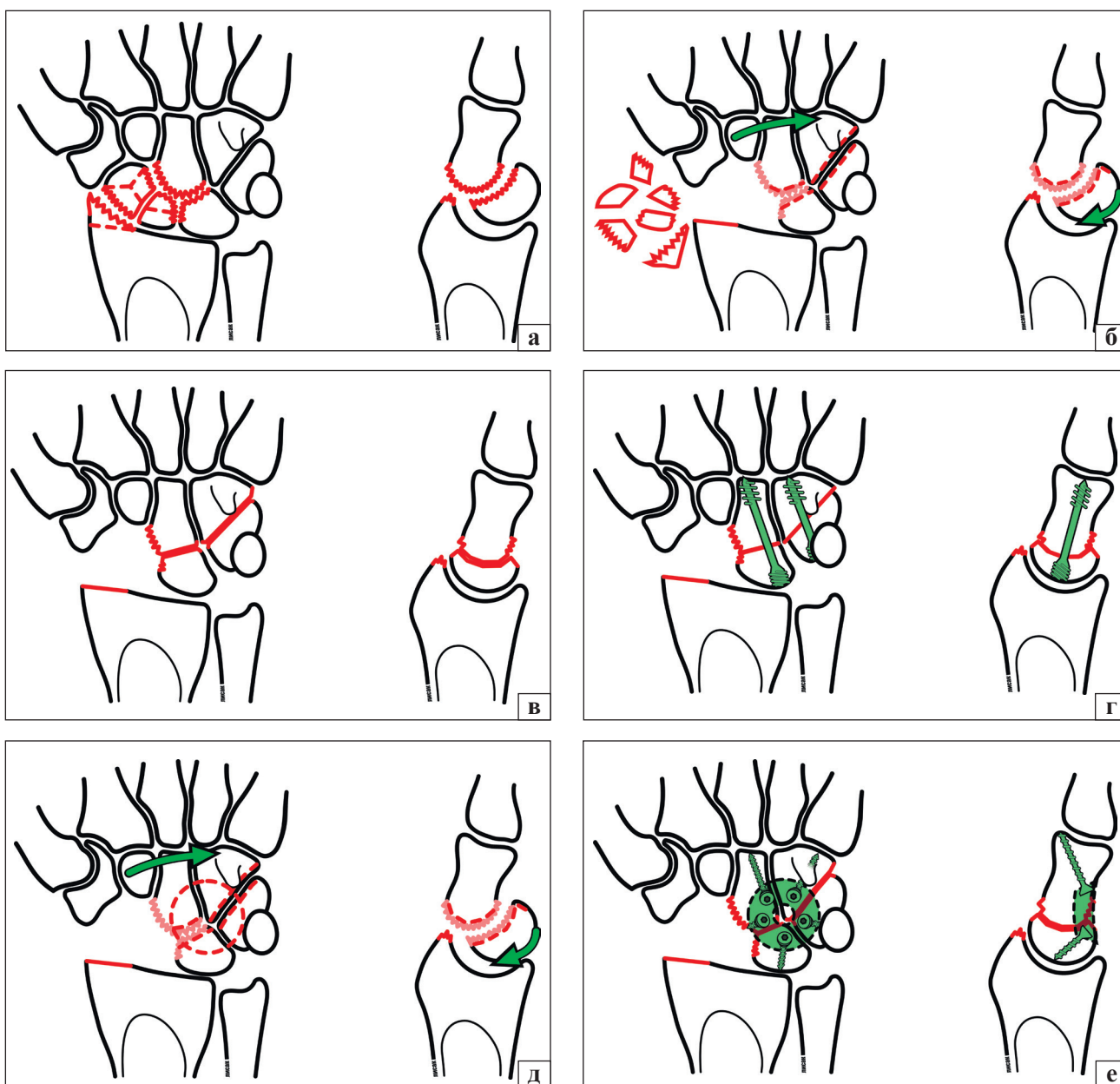


Рис. 2. Схема проведення втручання: а) ексцизія човноподібної кістки та променева стилідектомія; б–в) резекція середньо-зап'ясткового суглоба та усунення нестабільності; г) фіксація гвинтами Herbert; д–е) фрезування та фіксація пластинною Spider

Відстежували функціональний результат і його динаміку зміни таких інтегральних рентгенологічних показників нестабільності кистьового суглоба, як динаміка індексу його висоти та променево-півмісяцевий кут. Відновлення цих ознак — показник структурної цілісності кистьового суглоба, запорука ефективної профілактики прогресування дегенеративних змін. Оцінювали дані циліндричного захвату кисті (кг), їх динаміку та зміни амплітудних (згинально-розгинальних) характеристик зап'ястка (градуси).

Методика хірургічного втручання передбачала S-подібний доступ на тильній поверхні кисті, із поглибленням доступу через канал сухожилка довгого розгинача першого пальця та клаптеподібного розкриття тильної капсули кистьового суглоба. Після ексцизії човноподібної кістки, яку проводили пофрагментарно, делікатно, частково методикою шматування кусачками Люера або Янсена, із захистом долонних капсулярних структур, зокрема променево-човноподібно-головчастої зв'язки, після чого проводили променево-стілодотомію (рис. 2, а, б). Наступним етапом втручання було ретельне видалення суглобових поверхонь між головчастою і півмісяцевою та гачкуватою і тригранною кістками до субхондральної спонгіози. Хрящ між кістками одного ряду не видаляли. Підготовлені до середньозап'ясткового артродезу кістки зап'ястка встановлювали в коректне положення з виведенням півмісяцевої кістки з розгинальної установки, а головчастої — з променево-тильного підвивиху.

У такий спосіб усували карпальну нестабільність і створювали засади для відновлення структурно-функціональних показників кистьового суглоба. Після співставлення поверхонь у коректному положенні, проводили остеосинтез: спеціалізованими пластинами (Kenegsee spider plate) або гвинтами типу Герберта (Stryker Twin Fix) із спицями або без них (рис. 2, 3). Кистьовий суг-

лоб іммобілізували на 6–8 тижнів до виявлення рентгенологічних ознак зрощення артродезу.

У післяопераційному періоді знерухомлювали зап'ясток протягом 8 тижнів до візуалізації рентгенологічних ознак анкілозу середньозап'ясткового суглоба.

Результати та їх обговорення

Основні рентгеноанатомічні та функціональні результати наведено в таблиці. У процесі порівняння до- і післяопераційних рентгенограм, незважаючи на резекцію суглобового хряща середньозап'ясткового суглоба, виявлено тенденцію до збільшення показника індексу висоти кистьового суглоба від $0,486 \pm 0,010$ до $0,495 \pm 0,008$.

Імовірним чинником, який зумовив корекцію цього показника, було усунення під час втручання розгинальної установки півмісяцевої кістки (зокрема променево-півмісяцевого кута з показників $(-19,4 \pm 7,4)^\circ$ до $(-4,67 \pm 5,0)^\circ$) і, відповідно, корекція нестабільності кистьового суглоба.

Корекція цього кута — важлива мета хірургічного втручання, маркер якості його проведення, запорука відновлення функціонального статусу зап'ястка — була досягнута в наших хворих.

Операція в проведеному обсязі усуває конфлікти, які існують між деформованою човноподібною кісткою й іншими структурами, і зберігає достатню, функціонально значиму амплітуду рухів у зап'ястку (рис. 4).

Характерно, що найменше збільшення розгинання кистьового суглоба (як найціннішого для повсякденної діяльності) виявлено в пацієнтів із недостатньо скорегованою розгинальною нестабільністю півмісяцевої кістки. Це може бути пов'язано з двома причинами. По-перше, власне установка півмісяцевої кістки в розгинальному положенні «обирає» таку амплітуду активного чи пасивного розгинання, яке можливе в променево-зап'ястному суглобі.

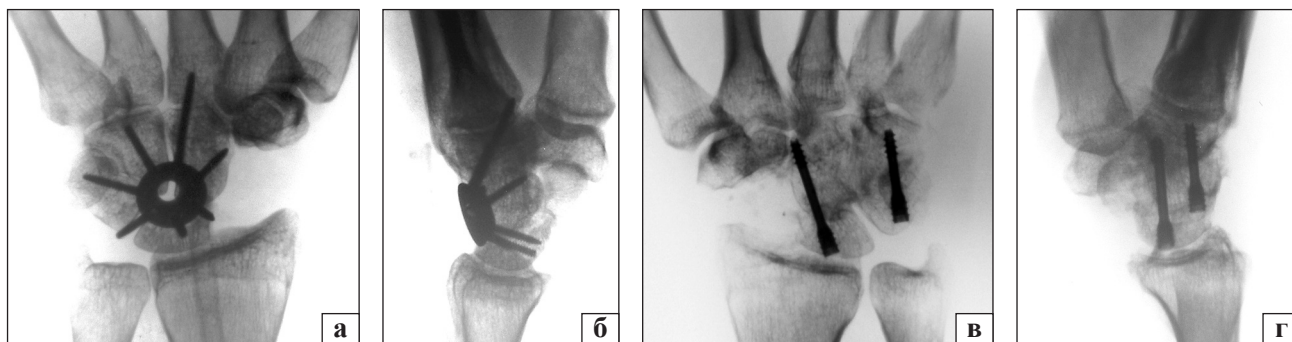


Рис. 3. Рентгенограми після фіксації артродезу: пластиною Spider (а, б); гвинтами Herbert (в, г)

Таблиця

Результати видалення човноподібної кістки та середньозап'ясткового артродезу кісток

Пацієнт	Показник									
	індекс висоти кистьового суглоба		променево-півмісяцевий кут, град		об'єм згинання/розгинання суглоба, град		сила циліндричного захвату кисті, кг		DASH, бали	
	до операції	після операції	до операції	після операції	до операції	після операції	до операції	після операції	до операції	після операції
1	0,47	0,49	-28	-4	30/0/25	16/0/40	4	19	50,0	18,2
2	0,46	0,48	22	6	40/0/40	20/0/40	3	16	52,3	20,5
3	0,50	0,48	20	18	30/0/25	26/0/35	8	22	56,8	15,9
4 **	0,50	0,50	16	+6	10/0/10	18/0/25	5	17	47,7	18,2
5	0,49	0,50	20	4	20/0/30	22/0/30	9	15	54,5	22,7
6	0,49	0,50	22	0	30/0/25	20/0/30	12	18	52,3	29,5
7 ***	0,49	0,51	46	+2	50/0/40	30/0/50	2	11	56,8	18,2
8	0,48	0,49	22	4	40/0/10	30/0/40	5	12	22,5	11,4
9	0,50	0,50	16	0	10/0/10	10/0/25	11	19	34,1	6,8
10	0,49	0,50	12	+2	10/0/20	10/0/40	6	11	45,5	18,2
11 ***	0,48	0,49	4	+2	20/0/20	10/0/65	1	9	56,8	18,2
12 **	0,49	0,49	12	6	35/0/20	15/0/35	4	7	36,4	9,1
13	0,50	0,50	14	10	25/0/40	*	1	*	40,9	*
14	0,48	0,51	30	4	40/0/25	30/0/40	7	14	39,4	18,2
15	0,46	0,49	36	12	30/0/25	10/0/40	14	21	38,6	20,5
16	0,48	0,48	16	10	50/0/10	30/0/40	4	11	43,2	11,4
17	0,48	0,49	12	2	20/0/10	5/0/45	8	17	50,0	15,9
18 **	0,49	0,50	14	8	30/0/0	5/0/50	5	9	43,2	20,5
19	0,50	0,50	6	2	30/0/40	10/0/60	6	11	42,5	13,6
20	0,47	0,48	28	20	20/0/10	10/0/45	22	29	25,0	13,6
21 ***	0,49	0,51	12	0	40/0/30	*	15	*	63,6	*

* Немає даних.

** Ушкодження човноподібно-півмісяцевої зв'язки.

*** Хвороба Прайзера.

З огляду на це, у разі нейтрального положення кисті майже вся вільна проксимальна суглобова поверхня півмісяцевої кістки вже занурена у відповідну ямку променевої, що унеможливує подальше розгинання зап'ястка. По-друге, своєрідна установка зап'ястка в положенні за-

лишкової тильної нестабільності проміжного сегмента обумовлює тильне зміщення головки головчастої кістки, яка за умов розгинання може конфліктувати з тильним краєм дистального метаепіфіза променевої, обмежуючи розгинання.

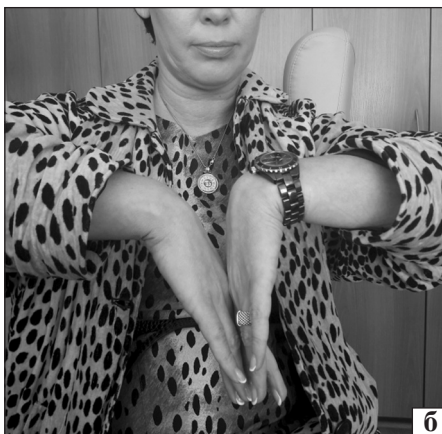


Рис. 4. Фото амплітуди згинально-розгинальних рухів зап'ястка хворої 42 р., через 13 міс. після ексцизії човноподібної кістки та середньозап'ясткового артродезу правої кисті: а) розгинання; б) згинання

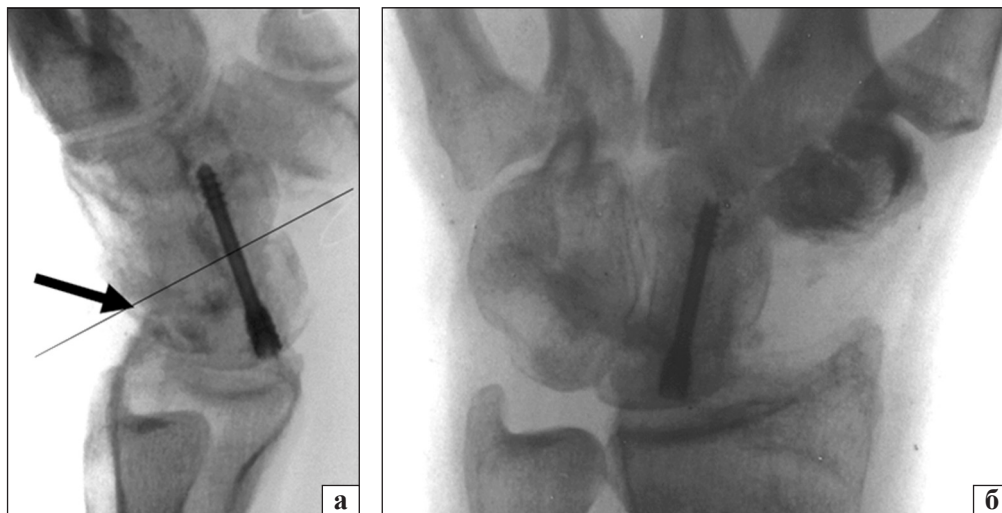


Рис. 5. Рентгенограми. Можливі причини недостатнього розгинання кистьового суглоба після операції видалення човноподібної кістки та середньозап'ясткового артродезу: бокова (а) і пряма (б) проекції

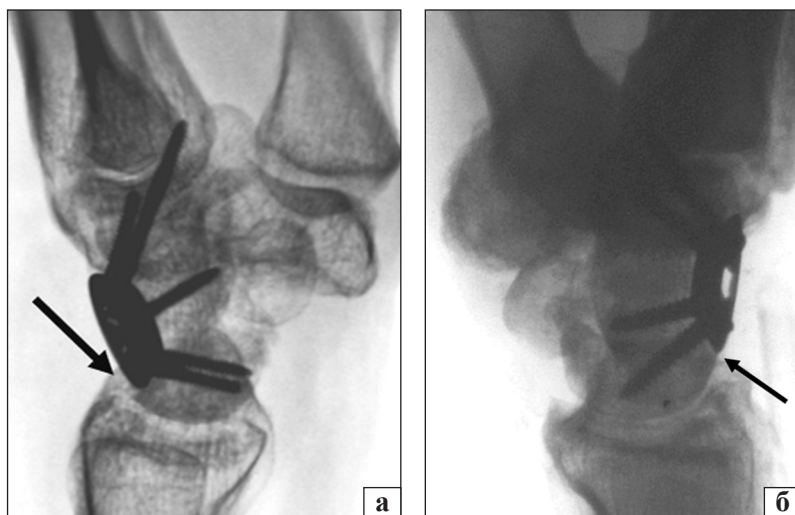


Рис. 6. Рентгенограми в бокових проекціях після операції ексцизії човноподібної кістки з фіксацією середньозап'ясткового артродезу кільцеподібною пластиною Spider (пацієнти віком 29 (а) і 43 (б) роки). Важливість занурення проксимального краю Spider-пластини для уникнення розгинального її конфлікту

У пацієнтів, яким виконано ексцизію човноподібної кістки з артродезом середньозап'ясткового суглоба, вже у перші місяці після хірургічного втручання зафіксовано значне зменшення больового синдрому, розширення побутової та професійної придатності кінцівки, покращення основних її функціональних характеристик. Установлено збільшення сили циліндричного захвату кисті від $(7,2 \pm 3,9)$ до $(15,2 \pm 4,4)$ кг.

Функціональний статус у цих хворих відстежено за змінами дефіциту функції верхньої кінцівки (DASH). Недієздатність суттєво і достовірно знизилась від $(45,3 \pm 8,3)$ до $(16,9 \pm 3,9)$ бала за DASH.

Таким чином, у процесі лікування досягнуто суттєве зниження недієздатності верхньої кінцівки до рівня помірної.

Окрім того, виконане хірургічне втручання замикає середньозап'ястковий суглоб і змінює положення проксимального ряду кистьового суглоба, зокрема

півмісяцевої кістки, що не могло не відобразитись на змінах обсягу згинально-розгинальних рухів у ньому. Зокрема, виявлено стійку тенденцію до зменшення обсягу згинання від $(29,1 \pm 9,3)^\circ$ до $(17,2 \pm 7,5)^\circ$ на відміну від позитивної динаміки амплітуди розгинання — від $(22,1 \pm 9,7)^\circ$ до $(40,1 \pm 7,4)^\circ$.

Така незначна втрата амплітуди рухів у кистьовому суглобі при цьому втручанні може бути й результатом усунення анталгічного компонента контрактури, адже всі без виключення пацієнти відмітили суттєве зменшення больового синдрому.

Із структурно-функціональних результатів проведення операції впливає необхідність ретельного відбору пацієнтів для неї та значимість важливих нюансів її проведення, якість яких потребує планування й інтраопераційного контролю.

Ураховуючи прогнозовану втрату амплітуди рухів та особливості їх змін під час виконання ексцизії човноподібної кістки з чотирикутним

артродезом, слід пропонувати цю операцію хворим із суттєвою контрактурою зап'ястка та значним дефіцитом розгинання, що супроводжується значним больовим синдромом, слабкістю основних захватів кисті та рентгенологічними змінами в суглобі (вираженим руйнуванням променево-човноподібної частини кистьового суглоба з дефігурацією човноподібної кістки, яка зумовлює тильний розгинальний конфлікт). Важливою умовою відбору пацієнтів є збереження променево-півмісяцевої частини кистьового суглоба.

Під час виконання хірургічного втручання важливо зберігати (відновлювати) другий і четвертий канали сухожилків розгиначів, обережно виконувати клаптеподібну артротомію зі збереженням частини тильної променево-тригранної зв'язки як важливого стабілізатора проксимального ряду й профілактики ліктьової трансляції зап'ястка. Видаляти човноподібну кістку методикою шматування, ретельно зберігаючи долонну променево-човноподібно-головчасту зв'язку, та уникати травми хряща півмісяцевої поверхні променевої кістки. Для покращення променевої девіації зап'ястка корисно виконувати розширену стілоїдектомію променевої кістки в межах човноподібної її поверхні та поєднувати операцію з селективною денервацією кистьового суглоба шляхом видалення кінцевої гілки тильного міжкісткового нерва та мобілізації від тильнопроменевої поверхні суглоба поверхневої гілки променевого нерва. Під час підготовки до артродезу важливо усунути розгинальну нестабільність півмісяцевої кістки, адже недостатня її корекція не відновить розгинання в зап'ястку і відновлення висоти кистьового суглоба (рис. 5).

Готуючи поверхні для артродезу важливо враховувати зміни взаєморозташування кісток зап'ястка в разі усунення нестабільності, ретельно видаляти взаємообернуті поверхні кісток середньозап'ясткового суглоба до субхондральної спонгіозної і, за необхідності, виконати кісткову пластику. Перевагу слід віддавати автотрансплантатам із крила клубової кістки, а не з дистального метаепіфіза променевої або спонгіозної човноподібної кісток, оскільки активність клітин-попередників в останніх суттєво нижча [14]. Під час металоостеосинтезу кісток гвинтами та спицями в момент компресії необхідно забезпечити паралельність фіксувальних елементів, а під час фрезування кісток зап'ястка під встановлення фіксатора типу Spider — занурення проксимального краю пластини для уникнення розгинального її конфлікту (рис. 6).

За тривалістю хірургічного лікування, структурно-функціональними результатами очевидної різниці між двома методами фіксації кісток виявлено не було. Не встановлено також структурно-функціональних відмінностей за результатами лікування залежно від нозології (псевдоартроз човноподібної кістки, ушкодження човноподібно-півмісяцевої зв'язки чи хвороба Прайзера), що спричинила цей варіант артрозу.

Висновки

Таким чином, структурно-функціональні результати виконання втручань за вказаною хірургічною методикою — позитивні. Відмічено значне зменшення больового синдрому зап'ястка, збільшення сили циліндричного захвату кисті, покращення функціонального її статусу, проте на фоні зміни амплітуди рухів у бік збільшення розгинання і зменшення згинання в кистьовому суглобі. Важливими аспектами ефективності лікування є диференційований відбір пацієнтів, урахування нюансів техніки хірургічного втручання. Структурно-функціональних відмінностей за результатами лікування залежно від типу нозології, що спричинила цей варіант артрозу кистьового суглоба, не виявлено. Переваги застосування певного методу фіксації кісток під час артродезу середньозап'ясткового суглоба були не очевидними.

Конфлікт інтересів. Автори декларують відсутність конфлікту інтересів.

Список літератури

1. Weiss K. E. Osteoarthritis of the wrist / K. E. Weiss, C. M. Rodner // *J. Hand Surg. Am.* — 2007. — Vol. 32 (5). — P. 725–746. — DOI: 10.1016/j.jhsa.2007.02.003.
2. Григоровський В. В. Кореляційні залежності морфологічних показників ураження тканин кистьового суглоба у хворих із післятравматичним незрощенням човноподібної кістки / В. В. Григоровський, С. С. Страфун, С. В. Тимошенко // *Ортопедия, травматология и протезирование.* — 2014. — № 1. — С. 47–55. — DOI: 10.15674/0030-59872014147-55.
3. Григоровский В. В. Гистопатология тканей кистевого сустава и некоторые клинико-морфологические корреляции у больных с последствиями переломов ладьевидной кости / В. В. Григоровский, С. С. Страфун, С. В. Тимошенко // *Гений ортопедии.* — 2017. — Т. 23, № 1. — С. 30–37. — DOI: 10.18019/1028-4427-2017-23-1-30-37.
4. Тимошенко С. В. Діагностика, лікування та патоморфологія ідіопатичного асептичного некрозу човноподібної кістки кисті (хвороби Прайзера) / С. В. Тимошенко, А. В. Григоровська // *Вісник ортопедії, травматології та протезування.* — Т. 1, № 88. — 2016. — С. 54–62.
5. Страфун С. С. Основні причини та клініко-рентгенологічні варіанти деформівного артрозу кистьового суглоба / С. С. Страфун, С. В. Тимошенко // *Ортопедия, травматология и протезирование.* — 2016. — № 1. — С. 95–104. — DOI: 10.15674/0030-59872016195-104.
6. Тактика лікування переломів та псевдоартрозів човно-

- подібної кістки кисті : метод. реком. / С. С. Страфун, Л. Ю. Науменко, О. В. Борзих, С. В. Тимошенко. — Київ, 2011. — 20 с.
7. Strafun S. Bone peg scaphoid osteosynthesis: economic, not demanding, works / S. Strafun, S. Tymoshenko // *J. Hand Surg. Eur.* — 2015. — Vol. 40 (Suppl. 1). — P. 29.
 8. One thousand intercarpal arthrodesis / H. K. Watson, J. Weinzwieg, P. M. Guidera [et al.] // *J. Hand Surg. Br.* — 1999. — Vol. 24 (3). — P. 307–315.
 9. Косинская Н. С. Дегенеративно-дистрофические нарушения костно-суставного аппарата / Н. С. Косинская. — Л. : Медгиз, 1961. — С. 17–21.
 10. Kellgren J. H. Radiological assessment of osteoarthritis / J. H. Kellgren, J. S. Lawrence // *Ann. Rheum. Dis.* — 1957. — Vol. 16. — P. 494–502.
 11. A normal database of posteroanterior roentgenographic measurements of the wrist / F. A. Schuind, R. L. Linscheid, K. N. An, E. Y. Chao // *J. Bone Joint Surg. Am.* — 1992. — Vol. 74. — P. 1418–1429.
 12. Imaging of the wrist and hand / [eds. L. A. Gilula, Y. Yin]. — Philadelphia : WB Saunders, 1996. — P. 539–540.
 13. Hudak P. L. Development of an upper extremity outcome measure: the DASH / P. L. Hudak, P. C. Amadio, C. Bombardier // *Am. J. Ind. Med.* — 1996. — Vol. 29 (6). — P. 602–608.
 14. Bone structure and turnover in the distal radius and iliac crest: a histomorphometric study / C. M. Schnitzler, S. L. Biddulph, J. M. Mesquita [et al.] // *J. Bone Miner. Res.* — 1996. — Vol. 11 (11). — P. 1761–1768.

Стаття надійшла до редакції 23.08.2017

EFFICACY OF NAVICULAR BONE EXICION WITH CARPOMETACARPAL (FOUR-ANGLE) ARTHRODESIS IN PATIENTS WITH DEFORMATIVE WRIST ARTHROSIS

S. S. Strafun, S. V. Timoshenko, V. G. Leskov

SI «Institute of Traumatology and Orthopaedics of the National Academy of Medical Sciences of Ukraine», Kyiv

✉ Sergey Strafun, MD, Prof. in Traumatology and Orthopaedics: strafun-s@ukr.net

✉ Sergii Timoshenko, PhD: setym@ukr.net

✉ Vladimir Leskov, PhD: Leskov_VG@ukr.net