

УДК 616.728.3-053.2-073.432.19

Ультразвуковая характеристика изменений коленных суставов невоспалительной природы у подростков

Н. С. Шевченко

ГУ «Институт охраны здоровья детей и подростков НАМН Украины», Харьков

In order to study the state of articular structures, the knee joints of adolescents with complaints about persistent arthralgia and without any clinical signs of gonitis were examined with use of ultrasound. The article contains results of examination of 299 people (the basic group), 96 cases with signs of connective tissue dysplasia without joint syndrome (the comparison group) and 100 clinically healthy adolescents (the control group). The basic group revealed a lower altitude and a less degree of destruction of the articular cartilage, signs of an inflammatory process and irregular bone surfaces. Changes in the knee joint structure make it possible to believe that the morphological disturbances, observed in adolescents, agree with the concept of the formation of degenerative processes in adults.

З метою вивчення стану суглобових структур проведено ультразвукове дослідження колінних суглобів у підлітків зі скаргами на стійкі артралгії та відсутніми клінічними проявами гоніту. Наведено результати досліджень 299 осіб (основна група), 96 з ознаками сполучнотканинної дисплазії без суглобового синдрому (група порівняння) і 100 клінічно здорових підлітків (контрольна група). Встановлено зниження висоти і порушення структури суглобового хряща в основній групі, ознаки запального процесу, неоднорідність кісткових поверхонь. Виявлені зміни в структурі колінних суглобів дозволяють вважати, що в підлітковому віці відмічаються морфологічні порушення, які збігаються з уявленнями про формування дегенеративних процесів у дорослих.

Ключевые слова: подростки, ультразвуковое исследование суставов, артропатии, остеоартроз, хрящ, диагностика

Введение

В структуре ревматических заболеваний детского возраста патология суставов занимает ведущее место [1]. Как известно, наиболее распространены варианты воспалительных изменений (синовит, артрит), в первую очередь, реактивная артропатия [2]. Однако в практике педиатров, детских кардиоревматологов и ортопедов все чаще встречаются пациенты с упорными артралгиями, преимущественно в нижних конечностях (коленные суставы, голени) без клинически очерченных воспалительных проявлений. Данная группа больных достаточно разнообразна. При исключении ортопедической патологии в большинстве случаев диагностируют диспластическое состояние: от очерченных синдромов, в т. ч. синдрома гипермобильности суставов (ГМС), до недифференцированных системных форм дисплазии соединительной ткани (СДСТ). Зачастую такие дети остаются вне внимания специалистов и не получают должных лечебных и про-

филактических мероприятий. При этом лучевую диагностику состояния суставов не проводят, т. к. преимущественно у таких детей и подростков нет клинических показаний для ее назначения. Как правило, отсутствуют отклонения в объективном статусе ребенка, двигательные нарушения и внешние признаки суставных поражений (дефигурация или деформация). В случаях проведения рентгенографии суставов костные изменения не выявляются, а использование магнитно-резонансной или компьютерной томографии не оправдано как клинической ситуацией, так и в силу высокой стоимости, низкой пропускной способности и малой доступности метода. В качестве альтернативного способа визуализации суставов в последние годы широко применяют ультразвуковое исследование (УЗИ) благодаря неинвазивности, экономичности, возможности изучать мягкие суставные и околоуставные ткани в режиме реального времени с применением полипозиционной визуализации, контролем в ди-

намике [3, 4]. Проведено множество исследований по интерпретации ультразвуковых изображений хрящевой и костной тканей при ревматических заболеваниях [5–8], однако в доступной литературе мы нашли лишь отдельные работы по семиотике ультразвуковых изменений суставов в детском возрасте [9, 10]. В них отражены сонографические особенности воспалительных процессов — ювенильного ревматоидного и реактивного артритов (РеА). Поэтому *целью* нашего исследования явилось изучение состояния суставных структур с помощью УЗИ у подростков с жалобами на упорные артралгии в коленных суставах и отсутствием клинических проявлений гонита.

Материал и методы

Для анализа были отобраны результаты 430 ультразвуковых исследований коленных суставов у 299 подростков в возрасте от 10 до 18 лет (основная группа), из них лиц мужского пола 136 (45,5 %), женского 163 (54,5 %). По данным анамнеза и клинико-лабораторного обследования, травматическое повреждение, а также объективные признаки воспалительного процесса локального или общего характера на момент осмотра у пациентов не отмечены. Всех подростков разделили на две подгруппы. Первую составили лица с отсутствием в анамнезе каких-либо указаний на заболевания суставов (231 человек — 77,3 %, 324 исследования). Во вторую подгруппу вошли дети с перенесенным ранее воспалительным процессом в коленных суставах (68 человек — 22,7 %, 106 исследований). На момент обследования проявления РеА были купированы, период после выздоровления составил от одного года до семи лет, в среднем — 3,4 года. В группу сравнения были включены дети того же возраста с проявлениями СДСТ, в том числе ГМС, без жалоб на артралгии и каких-либо объективных изменений суставного аппарата (96 человек, мальчиков — 46 (47,9 %), девочек — 50 (52,1 %)). Контрольную группу составили дети 10–18 лет без клинических проявлений патологии опорно-двигательной системы (100 человек, мальчиков — 57 (57,0 %), девочек — 43 (43,0 %)).

УЗИ проводили на аппаратах Siemens, Logiq P5 General и SLE-101 PS в режиме реального времени, использовали полипозиционную ультразвуковую диагностику коленных суставов с помощью линейного датчика с частотой излучения 6–12 МГц. Оценивали следующие параметры согласно методикам и протоколам исследования коленного сустава [11, 12]: состояние полости сустава, синовиальной оболочки, суставного хряща, размеры суставной

щели в латеральном и медиальном отделах сустава, контуры суставной поверхности бедренной и большеберцовой костей, боковых поверхностей сустава. Подростков с признаками повреждения связочного аппарата, нарушением структур менисков, наличием выпота в сумках сустава (поднадколенниковая, преднадколенниковая, в подколенной ямке) в исследование не включали.

Результаты и их обсуждение

Пациенты обращались в клинику института по поводу болевого синдрома в нижних конечностях. Отмечали артралгии в коленных суставах (100 %), симметричные, преимущественно после физической нагрузки (96,4 %), длительного сохранения статического положения сидя или стоя (60,4 %), с указанием на метеозависимость (64,5 %) и сезонность (35,3 %). Интенсивность боли по визуально-аналоговой шкале была невысокой (средний бал 2,9), несколько выше у девушек (3,6 против 1,9; $p < 0,05$), однако она носила упорный характер и была причиной обращения за медицинской помощью.

Проведенное изучение структуры коленных суставов у подростков выявило, что наиболее частым ультразвуковым симптомом является снижение высоты хряща до 82,91 % (рис. 1). У больных основной группы он оказался значительно меньше по сравнению с показателями контрольной (табл. 1). Особенностью ультразвуковой картины исследуемых суставов больных основной группы и первой подгруппы явилось уменьшение высоты суставного хряща в правом по сравнению с левым коленным суставом, измеренной в области мыщелков ($p < 0,05$). Данная закономерность не обнаружена больше ни в одной из исследуемых групп, что позволило сделать вывод о неравномерности снижения высоты хряща. Также выявлены достоверно меньшие показатели в области медиального мыщелка по сравнению с латеральным. Такой результат получен во всех группах подростков, что, по-видимому, отражает возрастные особенности. Однако выраженность этой закономерности наиболее значимой была у пациентов основной группы ($p < 0,001$). Особого внимания заслуживают результаты, полученные в группе сравнения. У больных с признаками соединительнотканной дисплазии толщина гиалинового хряща была меньшей, чем в контрольной группе ($p < 0,001$), но превышала показатели основной как в целом, так и каждой из подгрупп ($p < 0,001$). По нашему мнению, это может служить объяснением отсутствия жалоб на артралгии у таких пациентов. При сравнении показателей двух подгрупп отмечено, что во второй из них толщина гиалинового

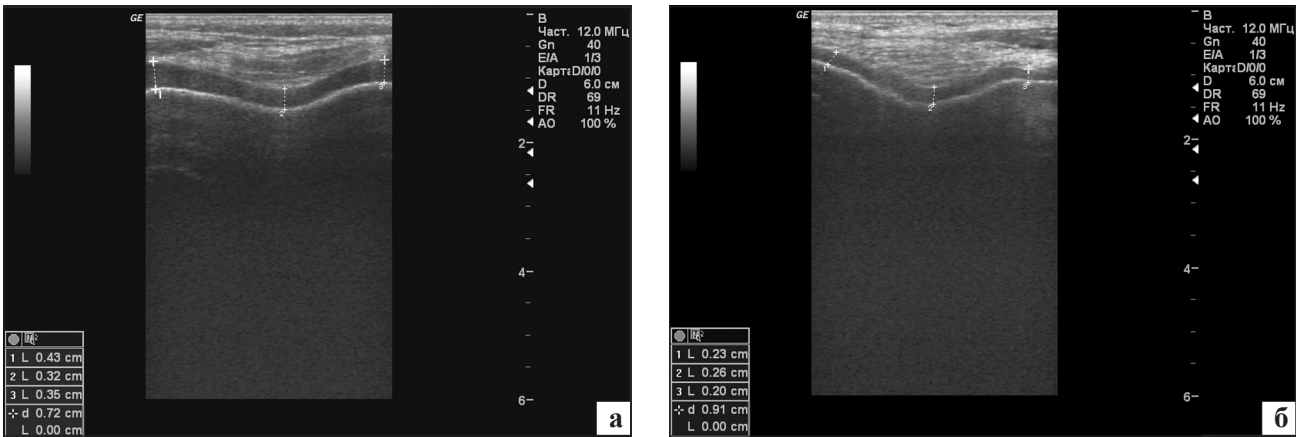


Рис. 1. Сонограммы коленного сустава. Суставной хрящ достаточной величины и нормальной эхогенной структуры (а). Сниженная толщина суставного хряща, ее неравномерность (б)

хряща была увеличенной по сравнению с показателями первой ($p < 0,001$). В то же время именно в этой подгруппе частота нарушений эхогенной структуры хряща была наибольшей (55,56 % против 31,62 %, $p < 0,05$). Выявляли неоднородность субхондральной и суставной поверхностей хряща, гиперэхогенные включения (рис. 2).

При оценке состояния полости суставов у подростков основной группы отмечено некоторое увеличение размера надколенниковой сумки по сравнению с контрольной группой ($p < 0,001$) и группой сравнения ($p < 0,01$) (табл. 2). Чрезмерное ее увеличение (более 1,0 мм²) рассматривалось нами как субклинические проявления синовита (рис. 3). Его наличие было отмечено в единичных случаях как среди здоровых детей, так и среди пациентов с признаками СДСТ. Другим проявлением длительного воспалительного процесса явилось утолщение синовиальной оболочки. В основной группе па-

циентов явления синовита зафиксированы у 28,6 % больных, несмотря на отсутствие внешних признаков артрита, а у части из них (6,5 %) обнаружено утолщение синовиальной оболочки. Следует отметить, что субклинический воспалительный процесс сопровождается наличием артралгий в обеих сравниваемых подгруппах. Однако частота синовита и изменений синовиальной оболочки была значительно выше во второй подгруппе обследованных, что свидетельствует о персистенции воспаления в тканях сустава после перенесенного раннее РеА. Изменений эхогенности внутрисуставной жидкости, появлений в ней разнообразных включений не отмечено.

К ультразвуковым параметрам, характеризующим структуру сустава, также относят размеры суставной щели, измеренной в медиальном и латеральном участках (табл. 3). Этот показатель может варьировать, отражая состояние околоуставных

Таблица 1. Толщина гиалинового хряща дистального эпифиза бедра ($M \pm m$, мм²)

Группы больных	Толщина суставного хряща, измеренная в области					
	медиального мыщелка		латерального мыщелка		межмышцелковой борозды	
	справа	слева	справа	слева	справа	слева
Основная	2,46 ± 0,04 ^{1,4}	2,55 ± 0,04 ^{1,5}	2,73 ± 0,04 ^{1,4}	2,90 ± 0,04 ¹	2,78 ± 0,04 ^{1,4}	2,87 ± 0,07 ¹
I подгруппа	2,35 ± 0,04 ^{1,7}	2,42 ± 0,04 ^{1,7}	2,59 ± 0,04 ^{1,7}	2,74 ± 0,07 ^{1,7}	2,66 ± 0,04 ^{1,7}	2,74 ± 0,04 ^{1,7}
II подгруппа	2,79 ± 0,09 ¹	2,95 ± 0,09 ¹	3,15 ± 0,09 ¹	3,41 ± 0,18 ²	3,16 ± 0,09 ¹	3,28 ± 0,10 ¹
Сравнения	2,85 ± 0,09 ¹	2,82 ± 0,08 ¹	3,07 ± 0,09 ¹	3,31 ± 0,18 ^{3,6}	3,04 ± 0,09 ¹	3,09 ± 0,09 ^{1,6}
Контрольная	3,43 ± 0,08	3,41 ± 0,08	3,64 ± 0,08	3,76 ± 0,16	3,65 ± 0,07	3,62 ± 0,06

Примечания: ¹ — достоверность различий по сравнению с контрольной группой, $p < 0,001$; ² — достоверность различий по сравнению с контрольной группой, $p < 0,01$; ³ — достоверность различий по сравнению с контрольной группой, $p < 0,05$; ⁴ — достоверность различий между основной группой и группой сравнения, $p < 0,001$; ⁵ — достоверность различий между основной группой и группой сравнения, $p < 0,01$; ⁶ — достоверность различий между основной группой и группой сравнения, $p < 0,05$; ⁷ — достоверность различий между первой и второй подгруппами, $p < 0,001$

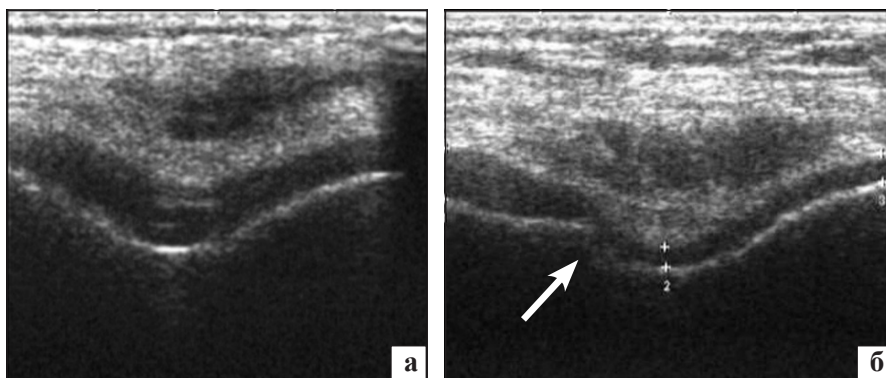


Рис. 2. Сонограммы коленного сустава. Неоднородность структуры суставного хряща, гиперэхогенные включения (а). Изменения субхондральной поверхности кости (б)

Таблица 2. Ультразвуковая характеристика полости сустава (M ± m)

Группы больных	Надколенниковая сумка, мм ²		Частота синовита, %	Частота утолщения синовиальной оболочки, %
	справа	слева		
Основная	0,62 ± 0,02 ^{1,3}	0,66 ± 0,04 ^{2,3}	28,6 ± 2,1 ^{2,4}	6,5 ± 1,2 ^{2,4}
I подгруппа	0,62 ± 0,02 ^{2,5}	0,66 ± 0,04 ^{2,5}	24,7 ± 2,4 ^{2,5}	5,6 ± 1,3 ¹
II подгруппа	0,89 ± 0,07 ²	0,93 ± 0,11 ²	40,6 ± 4,5 ²	9,4 ± 2,8 ²
Сравнения	0,54 ± 0,05 ²	0,56 ± 0,05 ²	10,3 ± 2,9	0,9 ± 0,9
Контрольная	0,50 ± 0,02	0,46 ± 0,09	9,2 ± 2,8	1,8 ± 1,3

Примечания: ¹ — достоверность различий по сравнению с контрольной группой, $p < 0,05$; ² — достоверность различий по сравнению с контрольной группой, $p < 0,001$; ³ — достоверность различий между основной группой и группой сравнения, $p < 0,01$; ⁴ — достоверность различий между основной группой и группой сравнения, $p < 0,001$; ⁵ — достоверность различий между первой и второй подгруппами, $p < 0,001$

мягких тканей и, прежде всего, мышечный тонус. Изучение данного параметра показало, что в подростковом возрасте ширина суставной щели коленного сустава достоверно меньше в его медиальных отделах, чем в латеральных. Эта закономерность отмечалась во всех группах обследованных детей, в том числе и здоровых. В то же время, ширина суставной щели была меньше у пациентов основной группы (обеих подгрупп) по сравнению с группой контроля. Также не установлено достоверных различий размеров суставной щели между больными основной группы и группы сравнения, что подтверждает наличие изменений мягкотканых структур при диспластических состояниях.

Лишь у больных первой подгруппы определяли нарушения поверхности (ее неоднородность, утолщение) медиального и латерального отростков бедренной и большеберцовой костей (рис. 4). Их частота достигала 26,87 % случаев, а локализация четко коррелировала с выявляемым местным болевым синдромом.

Таким образом, у подростков с артропатиями невоспалительного характера с помощью УЗИ коленных суставов выявлены особенности, которые относят к патологическим в сонографии взрослых [13, 14]. Известно, что сочетание таких изменений со стороны гиалинового хряща, как гиперэхогенность, неравномерное истончение в диапазоне от 1 до 3 мм на протяжении визуализации и нарушение

его структуры, а также присутствие неоднородного гипозоногенного содержимого в верхнем завороте, деформация суставных поверхностей и сужение суставной щели являются ранними ультразвуковыми проявлениями артроза коленных суставов. Они четко коррелируют с данными магнитно-резонансной томографии и выявляются значительно раньше рентгенологических изменений [13–16]. Установленные изменения в структуре коленных суставов позволяют считать, что в подростковом возрасте отмечаются морфологические нарушения,

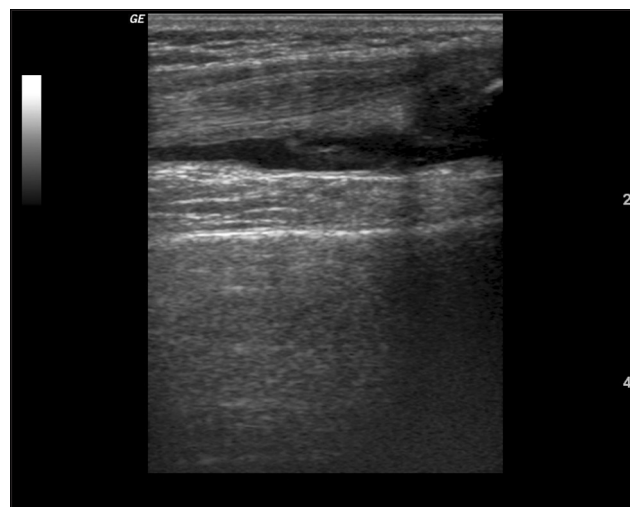


Рис. 3. Сонограммы коленного сустава. Увеличение размера надколенниковой сумки

Таблица 3. Ультразвуковые размеры суставной щели коленных суставов (M ± m)

Группы больных	В области медиального мыщелка, мм		В области латерального мыщелка, мм	
	справа	слева	справа	слева
Основная	18,70 ± 0,24 ^{2,5,6}	20,63 ± 0,22 ^{2,6}	24,14 ± 0,26 ²	23,28 ± 0,25
I подгруппа	18,65 ± 0,26 ^{2,5,6}	20,62 ± 0,26 ^{2,6}	24,12 ± 0,29 ^{2,4}	23,10 ± 0,27
II подгруппа	19,08 ± 0,45 ^{1,6}	20,57 ± 0,44 ^{1,6}	24,40 ± 0,55 ¹	23,76 ± 0,60
Сравнения	19,32 ± 0,48 ^{4,6}	21,25 ± 0,42 ⁶	24,51 ± 0,46 ⁴	23,37 ± 0,39
Контрольная	20,38 ± 0,48 ^{3,6}	21,94 ± 0,48 ⁶	25,32 ± 0,43 ³	23,79 ± 0,42

Примечания: ¹ — достоверность различий по сравнению с контрольной группой, $p < 0,05$; ² — достоверность различий по сравнению с контрольной группой, $p < 0,01$; ³ — достоверность различий между показателями справа и слева, $p < 0,05$; ⁴ — достоверность различий между показателями справа и слева, $p < 0,01$; ⁵ — достоверность различий между показателями справа и слева, $p < 0,001$; ⁶ — достоверность различий между показателями медиального и латерального мыщелков, $p < 0,001$

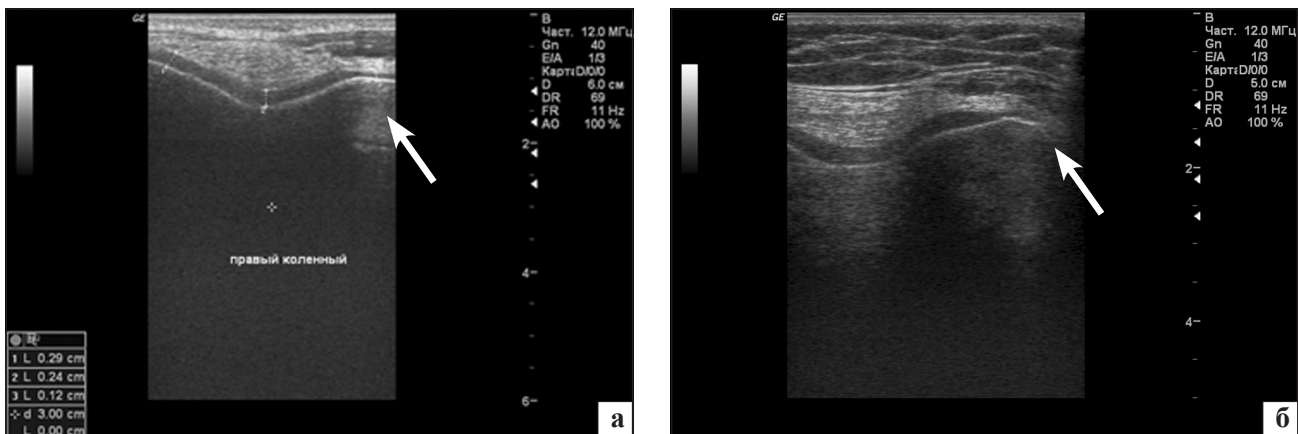


Рис. 4. Сонограммы коленного сустава. Изменение поверхности медиального мыщелка бедренной кости

совпадающие с формированием дегенеративных процессов у взрослых. Наиболее неблагоприятной является группа больных, у которых артралгии появляются на фоне сниженной высоты суставного хряща, сопровождаются изменениями суставных поверхностей костей и наличием субклинического воспаления в суставе. Подростки с признаками соединительнотканной дисплазии также составляют группу риска по развитию остеоартроза, но лишь в случае возникновения суставных жалоб. Перенесенный ранее артрит коленных суставов реактивного характера является неоспоримым фактором, способствующим появлению признаков остеоартроза у подростков, несмотря на клиническое выздоровление. Выявление и оценка ультразвуковых признаков манифестации остеоартроза уже в подростковом возрасте может способствовать, по нашему мнению, пониманию причин его возникновения и оптимизации дальнейшего наблюдения и профилактики прогрессирования заболевания у больных старших возрастных периодов.

Выводы

Подростки с жалобами на артралгии в коленных суставах без клинических признаков артрита требуют углубленного обследования.

Для выявления морфологических изменений суставного аппарата в подростковом возрасте высокоинформативным методом является УЗИ, которое не имеет противопоказаний и дает возможность визуализировать мягкотканые компоненты сустава.

Артропатии невоспалительного характера у подростков сопровождаются всеми ультразвуковыми признаками, характерными для развития остеоартроза у взрослых.

Ранняя диагностика изменений мягкотканых структур сустава является важной для своевременной профилактики прогрессирования остеоартроза на ранних стадиях и может служить основой для дифференциальной диагностики и лечения.

Список литературы

1. Бережний В. В. Клінічна ревматологія дитячого віку / В. В. Бережний, Т. В. Марушко, Ю. В. Марушко. — Черкаси: видавець Чабаненко Ю., 2009. — 192 с.
2. Ревматические заболевания у детей в Российской Федерации: масштаб проблемы / Е. И. Алексеева, А. А. Баранов, М. П. Шувалова и др. — Педиатрия. — Прил. 3. — 2003. — С. 2–10.
3. Хитров Н. А. Ультразвуковое исследование суставов / Н. А. Хитров // Современная ревматология. — 2008. — № 4. — С. 42–45.
4. Guidelines for musculoskeletal ultrasound in rheumatology / M. Backhaus, G. R. Burmester, T. Gerber et al. // Ann. Rheum. Dis. — 2001. — Vol. 60. — P. 641–649.

5. Герасименко С. І. Застосування сонографічного дослідження колінного суглоба у хворих на ревматоїдний артрит / С. І. Герасименко, Г. Я. Вовченко // Ортопедія, травматологія і протезування. — 1999. — № 3. — С. 67–69.
6. The OMERACT Ultrasound Group: Status of current activities and research directions / R. J. Wakefield et al. // *The Journal Rheumatology*. — 2007. — Vol. 34, № 4. — P. 848–851.
7. Абдуллаєв Р. Я. Ультразвукова семіотика псоріатичного артриту / Р. Я. Абдуллаєв, І. Ю. Олійник, М. І. Спужак // *Український Радіологічний Журнал*. — 2008. — № 16. — С. 392–396.
8. Диференційно-діагностичні критерії ранніх стадій ревматологічних захворювань колінних суглобів // В. Н. Ждан, І. В. Іваницький, С. А. Пономаренко, А. Н. Некрасов // *Український Ревматологічний Журнал* — 2011. — № 2. — С. 32–37.
9. Малахов Н. Б. Нормальная эхоанатомия параартикулярных тканей коленного сустава у детей и методика их ультразвукового обследования / Н. Б. Малахов, М. И. Пыков, Г. М. Чочиев // *Ультразвуковая и функциональная диагностика*. — 2002. — № 2. — С. 101–112.
10. Бадамшина Л. М. Ультразвуковой метод исследования суставов у детей. Алгоритм исследования, практические рекомендации / Л. М. Бадамшина, Ю. В. Бадамшина — М.: Медицинская книга, 2008. — 59 с.
11. Вовченко А. Я. Методики и протоколы ультразвукового исследования в ортопедии и травматологии: метод. рекомендации / А. Я. Вовченко, Я. Б. Куценко — К.: ВБО «Украинский Допплеровский Клуб», — 2011. — 42 с.
12. Ультрасонография коленного сустава / Р. Я. Абдуллаєв, Г. В. Дзяк, Т. А. Дудник, А. А. Федько — Харьков: Нове слово, 2010. — 152 с.
13. Алешкевич А. И. Ультразвуковая диагностика пораженных коленного сустава / А. И. Алешкевич // *Новости лучевой диагностики*. — 2002. — № 1–2. — С. 48–51.
14. Пат. RU № 2289319 Способ ранней ультразвуковой диагностики дегенеративно-дистрофических заболеваний коленного сустава / Н. В. Корнилов, А. Ю. Канькин, Е. А. Мазуркевич и др.: заявл. 17.11.04; опубл. 20.12.06, Бюл. № 12 (кн. 2).
15. Беляев Д. В. Ультразвуковая диагностика ранних проявлений остеоартроза коленного сустава / Д. В. Беляев, П. А. Чижов, А. Н. Сенча // *Медицинская визуализация*. — 2011. — № 4. — 52 с.
16. Майко О. Ю. Диагностические возможности ультразвукового сканирования коленных суставов при остеоартрозе / О. Ю. Майко, Г. Г. Багирова, Л. В. Попова // *Терапевтический архив*. — 2005. — № 4. — С. 44–50.

Статья поступила в редакцию 09.10.2012