

УДК 616.717.4-006.04-089.843-092.9(045)

DOI: <http://dx.doi.org/10.15674/0030-59872017399-104>

## Комбінована фіксація модульного пухлинного ендопротеза проксимального відділу плечової кістки (експериментально-клінічне дослідження)

О. Є. Вирва, Д. О. Міхановський, М. Ю. Карпінський, О. А. Нікольченко

ДУ «Інститут патології хребта та суглобів ім. проф. М. І. Ситенка НАМН України», Харків

*Objective: to substantiate, develop and implement a more reliable combined endoprosthesis fixation system for replacement of postresectional defects of the proximal humerus, reduction in the number of complications from the endoprosthesis and improvement of the results of tumor joint replacement. Methods: finite element models of the «endoprosthesis – humerus» system with different fixation methods (combined and intramedullary only) have been developed, investigated for tension, bending and twisting. In an experiment on 20 white rats, the situation was modeled after tumor resection of the long-bone diaphysis and replacement of the defect with a modular endoprosthesis. The animals were divided into two groups: in the experimental, an endoprosthesis was installed with a combined fixation system, in the control one — with intramedullary. Twelve patients with tumor lesion of the proximal humerus were operated: in 3 an endoprosthesis with intramedullary fixation was implanted, in 9 patients with a combined implant. The observation period is up to 7 years. Results: on mathematical models it is determined that the use of an additional fixation system can significantly reduce the load on the «critical zone» due to its redistribution to extracortical plates. In vivo experiment, the stability of fixation and a significant reduction in the number of complications with the use of combined fixation was demonstrated. On the basis of the theoretical and experimental data obtained, the proximal humeral endoprosthesis with a combined fixation system was developed and implemented into practice. In patients operated on with the proposed fixation system, complications associated with the endoprosthesis were not revealed. Conclusions: the use of the developed endoprosthesis with extra-cortical fixation to replace the post-exposure defects of the proximal humerus makes it possible to reduce the risk of complications associated with the implant. Key words: proximal humerus, stress-strain state, malignant bone tumors, modular endoprosthesis, replacement of postresection defects.*

*Цель: обоснование, разработка и внедрение в практику более надежной комбинированной системы фиксации эндопротезов для замещения пострезекционных дефектов проксимального отдела плечевой кости (ПОПК), уменьшение количества осложнений со стороны эндопротеза и улучшение результатов опухолевого эндопротезирования. Методы: разработаны конечно-элементные модели системы «эндопротез – плечевая кость» с разными методами фиксации (комбинированной и только интрамедуллярной), исследованы на растяжение, сгибание и скручивание. В эксперименте на 20 белых крысах моделировали ситуацию после резекции опухоли диафиза длинной кости и замещения дефекта модульным эндопротезом. Животных разделили на две группы: в опытной устанавливали эндопротез с комбинированной системой фиксации, в контрольной — с интрамедуллярной. Прооперировано 12 пациентов с опухолевым поражением ПОПК: у 3 установлен эндопротез с интрамедуллярной фиксацией, у 9 — с комбинированной. Срок наблюдения — до 7 лет. Результаты: на математических моделях определено, что использование дополнительной системы фиксации позволяет значительно снизить нагрузку на «критическую зону» благодаря ее перераспределению на экстракорткальные пластины. В эксперименте in vivo доказана стабильность фиксации и значительное снижение количества осложнений при использовании комбинированной фиксации. На основе полученных теоретических и экспериментальных данных разработан и внедрен в практику эндопротез ПОПК с комбинированной системой фиксации. У пациентов, прооперированных с использованием предложенной системы фиксации, осложнений, связанных с эндопротезом, не выявлено. Выводы: использование разработанного эндопротеза с экстракорткальной фиксацией для замещения пострезекционных дефектов ПОПК дает возможность снизить риск осложнений, связанных с имплантатом. Ключевые слова: проксимальный отдел плечевой кости, напряженно-деформированное состояние, злокачественные костные опухоли, модульный эндопротез, замещение пострезекционных дефектов.*

**Ключові слова:** проксимальний відділ плечової кістки, напружено-деформований стан, зляксіні кісткові пухлини, модульний ендопротез, заміщення післярезекційних дефектів

## Вступ

Питання лікування хворих на пухлини проксимального відділу плечової кістки (ПВПК), не дивлячись на різноманіття розроблених на сьогодні методик хірургічного лікування, залишається актуальним. Наявні методи хірургічних втручань у цій ділянці мають як переваги, так і недоліки, отже, розробка нових і вдосконалення вже відомих методик лікування хворих на пухлини ПВПК є доволі перспективними і необхідними для практичної медицини саме з метою запобігти та зменшити кількість ускладнень.

За даними літератури, ПВПК посідає третє місце за частотою формування зляксісних пухлин скелета після кісток, які утворюють колінний і кульшовий суглоби [2–6].

Головною метою хірургічного втручання є аблятичне видалення вогнища пухлини, заміщення тим чи іншим способом післярезекційного дефекту, відновлення функції суглоба та кінцівки загалом, максимальне повернення хворого до звичного образу життя, соціально-побутова та психологічна реабілітація. Більшість новоутворень потребують широкої резекції проксимального відділу плечової кістки і можуть призвести до стійкої інвалідації хворого.

Добре відомим способом анатомічного заміщення дефектів кісток, навіть значних за розміром, є використання алотрансплантатів, які уможливають достатнє відновлення функції плечового суглоба, а великі кісткові банки дають змогу максимально точно підбирати кісткові трансплантати будь-якого розміру [7–9].

Іншим методом заміщення дефектів кісток у ПВПК є використання автотрансплантатів. Найчастіше застосовують васкуляризовану або вільну малогомілку кістку, яка завдяки своїй довжині та міцності дає можливість заміщувати великі дефекти [10].

У деяких випадках лікування хворого має бути комбінованим і включати поліхіміотерапію, яка здебільшого призводить до порушення процесів регенерації кісткової тканини, навіть лізису трансплантата і незрошення материнської кістки з ним.

Найсучаснішим та ефективнішим методом заміщення великих післярезекційних дефектів ПВПК є модульне ендопротезування. Обумовлено це тим, що, використовуючи металеві імплантати, можна заміщувати кістково-суглобові де-

фекти будь-якої довжини і локалізації, проводити максимально ранню та повну реабілітацію хворих, отримувати гарні функціональні результати. Відсутність ускладнень, які виникають у разі встановлення кісткових трансплантатів, робить модульне пухлинне ендопротезування перспективним [11–16].

Проте, незважаючи на переваги, ендопротезування не позбавлене недоліків. Основними ускладненнями з боку імплантата є переломи ендопротеза, асептичне розхитування його ніжки та перипротезні переломи кістки — 22 % за A. Shehadeh і співавт. [1, 3, 17, 18]. Ці проблеми потребують подальшого вивчення.

Стосовно нестабільності ніжки ендопротеза та можливих її переломів розроблено комбіновану систему фіксації імплантата до кістки. Ендопротез закріплювався за допомогою інтрамедулярної ніжки та екстракортикальних пластин, які як частина імплантата, щільно прилягатимуть до зовнішньої поверхні кістки, розвантажуючи місце переходу тіла ендопротеза в ніжку («критична зона», де зазвичай виникає перелом) і ділянку материнської кістки.

*Мета дослідження:* обґрунтування, розроблення та впровадження в практику надійнішої комбінованої системи фіксації ендопротезів для заміщення післярезекційних дефектів проксимального відділу плечової кістки.

## Матеріал та методи

Першим етапом досліджень було теоретичне обґрунтування системи фіксації за допомогою методу кінцевих елементів. У лабораторії біомеханіки ДУ «ІПХС ім. проф. М. І. Ситенка НАМН» нами було розроблено 8 моделей системи «ендопротез – плечова кістка», які розрізнялись за методом фіксації — комбінована (інтрамедулярна ніжка й екстракортикальні пластини) та виключно інтрамедулярна (як група порівняння) (рис. 1). Моделювали 3 варіанти резекції плечової кістки на рівні верхньої, нижньої та середньої третин і вивчали їх за умов навантаження на розтягнення, згинання та скручування.

Для обґрунтування доцільності використання комбінованої системи фіксації ендопротеза проведено експериментальне дослідження на 20 нелінійних білих щурах віком 6 міс. популяції експериментально-біологічної клініки ДУ «ІПХС ім. проф. М. І. Ситенка НАМН». Моделювали

клінічну ситуацію після резекції пухлини діафіза довгих кісток і заміщення дефекту модульним ендопротезом (рис. 2).

Тварин розподілили на дві групи: дослідну, коли кістковий дефект заміщували модульним ендопротезом із комбінованою системою фіксації, та контрольну, де встановлювали ендопротез із виключно інтрамедулярною фіксацією. Протокол експерименту затверджено локальним комітетом із біоетики ДУ «ІПХС ім. проф. М. І. Ситенка НАМН» (№ 160 від 26.12.2016).

Із приводу пухлинного ураження ПВПК із використанням індивідуального модульного ендопротеза «СІМЕКС» було прооперовано 12 хворих. Терміни спостереження за хворими склали від 6 міс. до 7 років. Трьом хворим був встановлений ендопротез ПВПК без додаткової накісткової системи фіксації, ендопротези з комбінованою системою кріплення — 9 пацієнтам. У процесі динамічного спостереження оцінювали онкологічні та ортопедичні результати лікування.

## Результати та їх обговорення

### Математичне моделювання

У процесі дослідження напружено-деформованого стану моделей під впливом розтягувальних навантажень виявлено, що напруження по зовнішній поверхні моделей, як із накістковими пелюстками, так і без них, розподілялися практично однаково за характером розташування і рівнем інтенсивності. У кістковій тканині зона максимальних напружень зафіксована в дистальній

частині кістки на рівні кінця інтрамедулярної ніжки ендопротеза, але на розрізі у фронтальній площині виявлено значні відмінності між моделями. В ендопротезах із комбінованою фіксацією зони максимальних напружень спостерігали в інтрамедулярній ніжці на її дистальному кінці нижче краю накісткових пелюсток та сягали максимуму 1,2 МПа, а під накістковими пелюстками не перевищували 0,5 МПа (табл. 1).

У моделях з ендопротезами без накісткових пластин величина напружень по поверхні кісткового каналу була більшою у 2 рази — 1,1 МПа.

У разі вивчення системи «ендопротез – плечова кістка» під впливом згинання були визначені більші відмінності. В ендопротезах із накістковими пластинами спостерігали майже повне розвантаження інтрамедулярної ніжки, нижче накісткових пластин напруження в ній сягали 2,2–2,7 МПа. У моделях з ендопротезами без накісткових пластин визначено перевантаження кістки в зоні контакту з ендопротезом — 4,2–5,5 МПа залежно від рівня резекції.

За умов навантаження моделей на скручування максимальні значення напружень (95 МПа) виявлено в діафізарній частині ендопротеза в обох варіантах його кріплення. Величини напружень у дистальному відділі плечової кістки і кістково-мозковому каналі не залежали від типу кріплення ендопротеза і становили 12 та 13 МПа відповідно.

Під впливом навантаження на скручування наявність додаткового кріплення ендопротеза дозволяє зняти напруження з кісткової тканини в зоні




Рис. 1. Моделі системи «ендопротез – плечова кістка»: інтрамедулярна (а) і комбінована (б) фіксації




Рис. 2. Вигляд експериментальних зразків модульної конструкції ендопротеза діафіза стегнової кістки щура: а) конструкція з накістковою пластиною в зібраному вигляді; б) тіло ендопротеза; в) накісткова пластина; г) дві інтрамедулярні ніжки; д) схема заміщення дефекту

контакту з ендопротезом завдяки його перерозподілу на накісткові пластини. Напруження, які виникали в «критичній зоні» без додаткової системи фіксації дорівнювали 14 МПа, а за наявності екстракортикальних пластин — 6 МПа.

#### Експерименти на тваринах

В експерименті *in vivo*, у двох групах лабораторних щурів на підставі аналізу рентгенограм доведено, що використання додаткової екстракортикальної пластини знижує ризик розвинення ускладнень із боку імплантата. Установлено в усіх щурів дослідної групи стабільну фіксацію дистальної ніжки конструкції, а в контрольній групі — лише в 6 тварин із 10 (табл. 2). За іншими ознаками — патологічною рухомістю, втратою осі стегнової кістки, кістковою резорбцією — у щурів дослідної групи отримані кращі результати.

Препарати стегнових кісток випробували на міцність під впливом двох видів навантаження — на згинання та розтягнення. Під час проведення експерименту препарати навантажували до моменту виникнення перелому або роз'єднання

кістки з ендопротезом (випробування на розтягнення) і реєстрували величину навантаження [18].

Результати експериментальних досліджень препаратів стегнових кісток щурів на згинання наведені в табл. 3.

Виявлено, що найбільше навантаження —  $(150 \pm 30)$  Н — витримували препарати з встановленим ендопротезом із додатковою накістковою системою фіксації. Це більш ніж у 2 рази вище за показники інтактних кісток —  $(70 \pm 30)$  Н. Найменші навантаження витримували препарати кісток тварин контрольної групи —  $(30 \pm 20)$  Н.

Експериментальні випробування препаратів стегнових кісток з ендопротезами різних конструкцій на розтягнення показали, що за величиною граничних навантажень групи з встановленими ендопротезами обох типів відрізнялися незначно (табл. 4).

Таким чином, одержані результати в експерименті на щурах підтверджують переваги комбінованої фіксації в системі «ендопротез – кістка» з використанням інтрамедулярного та накісткового елементів кріплення ендопротеза у вигляді суттєво меншої кількості ускладнень.

#### Клінічна апробація

На підставі отриманих теоретичних та експериментальних даних розроблено та впроваджено в клінічну практику ендопротез проксимального відділу плечової кістки моделі «СІМЕКС» із системою додаткової екстракортикальної фіксації до кістки (патент України № 83345).

У пацієнтів, яким на першому етапі лікування встановлено ендопротез із додатковою системою фіксації, не виявлено ознак його нестабільності.

Таблиця 1  
Середні величини напружень, які виникають у «критичній зоні» системи «ендопротез – плечова кістка» під впливом навантаження на розтягнення, згинання та скручування

Навантаження	Величина напруження (МПа) в системі	
	із додатковою фіксацією	без додаткової фіксації
Розтягнення	0,16	0,90
Згинання	1,23	5,80
Скручування	6,00	14,00

Рентгенологічні результати експерименту на лабораторних тваринах

Таблиця 2

Характеристика	Кількість щурів у групах	
	дослідна	контрольна
Стабільна фіксація проксимальної ніжки ендопротеза	7	4
Стабільна фіксація дистальної ніжки ендопротеза	10	6
Міграція модульної конструкції загалом	0	3
Ушкодження цілісності модульної конструкції	1	2

Аналіз результатів випробувань на згинання

Таблиця 3

Група експерименту	Кількість зразків	Величина згинального моменту, Н•м			
		мінімум	максимум	середнє значення	стандартне відхилення
Інтактні кістки	9	1,35	3,51	1,89	0,81
Модульна конструкція з пластиною	5	1,32	2,09	1,65	0,33
Модульна конструкція	4	0,21	1,05	0,63	0,42

Таблиця 4

## Аналіз результатів випробувань на розтягнення

Група експерименту	№	Навантаження, Н			
		мінімум	максимум	середнє	стандартне відхилення
Модульна конструкція	3	60	80	70	10
Модульна конструкція з пластиною	4	70	90	80	10

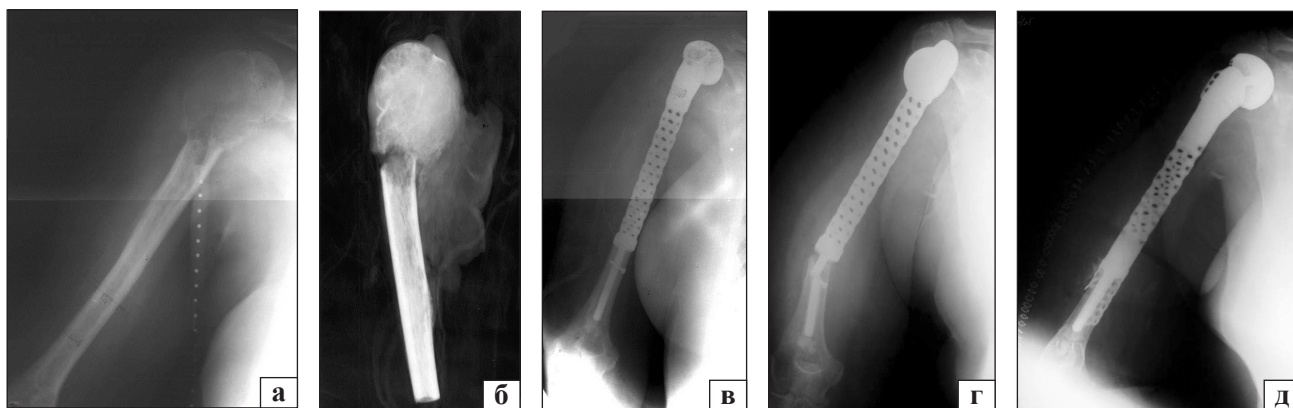


Рис. 3. Фотовідбитки рентгенограм пацієнтки Р.: уражена плечова кістка (а); видалений сегмент ПВПК (б); рентгенограми після первинного встановлення ендопротеза (в), зі зламаною конструкцією (г), після ревізійного хірургічного втручання (д)

Функція кінцівки задовільна. Одному хворому через вивих ендопротеза виконано ревізійне втручання на плечовому суглобі.

Відмічено, що у хворого, якому встановлено ендопротез лише з інтрамедулярною фіксацією, через 3 роки після операції відбувся перелом ніжки ендопротеза, що обумовило виконання ревізійного хірургічного втручання — видалення нестабільної конструкції та встановлення ендопротеза з комбінованою системою фіксації.

#### Клінічний приклад

Пацієнтка Р., 51 рік., діагноз: злоякісна гігантоклітинна пухлина правої ПВПК T<sub>2</sub>N<sub>0</sub>M<sub>0</sub>, II ст., II кл. гр., II В за Enneking, патологічний перелом. На першому етапі лікування отримала 3 курси неoad'ювантої поліхіміотерапії. Другим етапом було виконано резекцію ПВПК «en bloc» із заміщенням післярезекційного дефекту індивідуальним модульним ендопротезом «СІМЕКС» (рис. 3, а, б, в), після чого проведено курс ад'ювантої поліхіміотерапії.

Через 3 роки хвора знов звернулася до клініки зі скаргами на відчуття нестабільності та біль у нижній третині плеча і плечовому суглобі. Виконане рентгенологічне дослідження дало змогу встановити діагноз: перелом ніжки (в «критичній зоні») і вивих головки ендопротеза (рис. 3, г). Хворій проведено ревізійне хірургічне втручання з повним видаленням пошкодженої конструкції та повторним заміщенням дефекту індивідуаль-

ним модульним ендопротезом «СІМЕКС» із комбінованою системою фіксації (рис. 3, д).

Термін спостереження становить 7 років після ревізійного ендопротезування, ознак пошкодження чи нестабільності ендопротеза немає, онкологічний результат добрий, функція кінцівки відновлена задовільно і відповідає за шкалою TESS — 71 %, MSTS — 70 %.

#### Висновки

Аналіз проведених досліджень за допомогою математичних моделей системи «ендопротез – плечова кістка» дозволив зробити висновок, що наявність накісткової фіксації знижує навантаження в «критичній зоні» завдяки його перерозподілу на екстракортикальні пластини.

В експерименті на щурах доведено переваги комбінованої фіксації в системі «ендопротез – кістка», оскільки вдалося повністю запобігти ускладнень із боку ендопротеза.

Клінічна апробація запропонованого методу фіксації пухлинного ендопротеза ПВПК і розробленої моделі протеза «СІМЕКС» довели суттєву перевагу цього методу заміщення післярезекційних дефектів у ділянці плечового суглоба. Із огляду на відсутність нестабільності або переломів ніжки модульного ендопротеза ПВПК із комбінованою системою кріплення в лікуванні хворих на злоякісні пухлини можна зробити висновок, що використання розробленої системи покращеної

фіксації в системі «ендопротез – кістка» дає змогу значно знизити кількість ускладнень порівняно з кістковими трансплантатами й іншими моделями ендопротезів.

**Конфлікт інтересів.** Автори декларують відсутність конфлікту інтересів.

### Список літератури

1. Late complications and survival of endoprosthetic reconstruction after resection of bone tumors / A. Shehaden, J. Noveau, M. Malawer, R. Henshaw // *Clin. Orthop. Rel. Res.* — 2010. — Vol. 468 (11). — P. S2885–S2895.
2. Endoprosthetic reconstructions for bone metastases / J. J. Eckardt, M. Kabo, C. M. Kelly [et al.] // *Clin. Orthop. Rel. Res.* — 2003. — Vol. 415. — P. S254–S262. — DOI: 10.1097/01.blo.0000093044.56370.94.
3. Malawer M. M. Prosthetic survival and clinical results with use of large-segment replacements in the treatment of high grade bone sarcomas / M. M. Malawer, L. B. Chou // *J. Bone Joint Surg. Am.* — 1995. — Vol. 77. — P. 1154–1165.
4. Experience with cemented large segment endoprostheses for tumors / S. Sharma, R. E. Turcotte, M. H. Isler, C. Wong // *Clin. Orthop. Rel. Res.* — 2007. — Vol. 459. — P. 54–59. — DOI: 10.1097/BLO.0b013e3180514c8e.
5. A system for the classification of skeletal resections / W. F. Enneking, W. Dunham, M. Gebhardt [et al.] // *La Chirurgia Degli Organi Di Movimento.* — 1990. — Vol. 75, Suppl. 1. — P. 217–240.
6. Prosthetic replacement of the proximal humerus after the resection of bone tumors / S. F. Shi, Y. Dong, C. L. Zhang [et al.] // *Chinese Journal of Cancer.* — 2010. — Vol. 29 (1). — P. 114–117.
7. Gebhardt M. C. Osteoarticular allografts for reconstruction in the proximal part of the humerus after excision of amorphous tumor / M. C. Gebhardt, Y. F. Roth, H. J. Mankin // *J. Bone Joint Surg. Am.* — 1990. — Vol. 72-A. — P. 334–345.
8. O'Connor M. I. Limb salvage for neoplasms of the shoulder girdle / M. I. O'Connor, F. H. Sim, E. Y. Chao // *J. Bone Joint Surg. Am.* — 1996. — Vol. 78-A. — P. 1872–1888.
9. Reconstruction of the proximal humerus after wide resection of tumours / R. W. Rodl, G. Gosheger, C. Gebert [et al.] // *J. Bone Joint Surg. Br.* — 2002. — Vol. 84-B. — P. 1004–1008.
10. Ad-El D. Bipedicled vascularised fibula flap for proximal humerus defects in a child / D. Ad-El, A. Paizer, C. Pidhorts // *Plastic and Reconstructive Surgery.* — 2001. — Vol. 107 (1). — P. 155–157.
11. Вирва О. С. Модульне індивідуальне ендопротезування в лікуванні злоякісних пухлин довгих кісток : автореф. дис. ... докт. мед. наук ; 14.01.21 / О. С. Вирва. — Харків, 2013. — 43 с.
12. Индивидуальное эндопротезирование при опухолях проксимального отдела плечевой кости / О. Е. Вирва, Я. А. Головина, В. В. Бурлака, И. В. Шевченко // *Вісник ортопедії, травматології та протезування.* — 2005. — Т. 3, № 46. — С. 49–53.
13. Алиев М. Д. Первичные злокачественные опухоли костей / М. Д. Алиев, Ю. Н. Соловьев. — М. : РОНЦ, 2008. — 176 с.
14. Malawer M. M. Musculoskeletal cancer surgery. Treatment of sarcomas and allied diseases / M. M. Malawer, P. H. Sugarbaker. — Washington : Kluwer Academic Publishers, 2001. — 629 p.
15. How long do endoprosthetic reconstructions for proximal femoral tumors last? / N. M. Bernthal, A. J. Schwartz, D. A. Oakes [et al.] // *Clin. Orthop. Rel. Res.* — 2001. — Vol. 468 (11). — P. 2867–2874. — DOI: 10.1007/s11999-010-1369-6.
16. Limb salvage in musculoskeletal oncology / R. Veth, R. van Hoesel, M. Pruszczynski [et al.] // *The Lancet Oncology.* — 2003. — Vol. 4 (6). — P. 343–350.
17. Endoprosthetic reconstruction for malignant upper extremity tumors / A. Asavamongkolkul, J. J. Eckardt, F. R. Eilber [et al.] // *Clin. Orthop. Rel. Res.* — 1999. — Vol. 360. — P. 207–220.
18. Survivorship analysis of 141 modular metallic endoprostheses at early follow-up / E. N. Zeegen, L. A. Aponte-Tinao, F. J. Hornicek [et al.] // *Clin. Orthop. Rel. Res.* — 2004. — Vol. 420. — P. 239–250.
19. Сурин В. М. Техническая механика : Учебное пособие / В. М. Сурин. — Минск : БГУИР, 2004. — 293 с.

Стаття надійшла до редакції 04.08.2017

## COMBINED FIXATION OF MODULAR TUMOR PROXIMAL HUMERAL ENDOPROSTHESIS (EXPERIMENTAL AND CLINICAL STUDY)

O. E. Vyrva, D. O. Mikhanovskiy, M. Yu. Karpinsky, O. A. Nikolchenko

Sytenko Institute of Spine and Joint Pathology, Kharkiv, Ukraine

✉ Oleg Vyrva, MD, Prof. in Orthopaedics and Traumatology: dr.olegvyrva@gmail.com

✉ Dmitriy Mikhanovskiy: dmitriy.mikhanovskiy@gmail.com

✉ Mykhaylo Karpinsky: korab.karpinsky9@gmail.com

✉ Olga Nikolchenko, PhD in Biol. Sci.: o\_nikolchenko@ukr.net