

УДК 616.728.2-089.843-001-036.82(045)

DOI: <http://dx.doi.org/10.15674/0030-59872017391-98>

Особливості реабілітації пацієнтів із наслідками травм ділянки кульшового суглоба після ендопротезування

В. А. Філіпенко, С. Є. Бондаренко, В. А. Стауде, А. О. Мойсей, А. А. Баднауї

ДУ «Інститут патології хребта та суглобів ім. проф. М. І. Ситенка НАМН України», Харків

*Postoperative rehabilitation is an integral part of the complex treatment of patients who underwent hip joint replacement. Time and methods of conducting it today are a subject of discussion among specialists. Objective: to improve the methodology for postoperative rehabilitation of patients after hip joint replacement and to evaluate its effectiveness. Methods: a prospective comparative study of the effectiveness of the developed rehabilitation technique in 25 patients (12 men and 13 women, age 22 to 79 years) with the consequences of hip joint traumatic injuries who underwent joint replacement was carried out. The control group included 25 patients (9 men, 16 women, age from 40 to 74 years) after joint replacement due to coxarthrosis caused by the transitory reactive arthritis. Selection criteria were: limb shortening more than 1.5 cm, flexion contracture in hip joint, pelvic incline, pain in the area of sacroiliac joint. Rehabilitation exercises started the next day after arthroplasty by different methods and continued to be performed after discharge from the hospital. Results were evaluated after 3 months after the surgery using the Harris and Oxford Hip Score scores. Results: in 3 months after joint replacement in the main group, the functional state of hip joint was better than in the control group: according to the Harris score — 77.2 and 72.3 points ($p < 0.05$), Oxford Hip Score — 36.1 and 34.4 points respectively ($p < 0.05$). This was achieved through the introduction of exercises for preactivation of *m. erector spinae*; symmetrical exercises for the balanced recovery of the frontal spine-pelvic balance and the correct stereotype of walking; active control of lumbar lordosis. Conclusions: the developed technique of rehabilitation of patients after hip joint replacement is acceptable and more effective in comparison with the currently used. Key words: hip joint, endoprosthesis, rehabilitation, functional state.*

*Послеоперационная реабилитация является неотъемлемой составляющей комплексного лечения больных, которым выполнено эндопротезирование тазобедренного сустава (ТБС). Время и методики ее проведения на сегодня являются предметом дискуссии среди специалистов. Цель: усовершенствовать методику послеоперационной реабилитации пациентов после эндопротезирования ТБС и оценить ее эффективность. Методы: проведено проспективное сравнительное исследование эффективности разработанной методики реабилитации у 25 пациентов (12 мужчин и 13 женщин, возраст от 22 до 79 лет) с последствиями травм в области ТБС, которым выполнено эндопротезирование. В контрольную группу включено 25 пациентов (9 мужчин, 16 женщин, возраст от 40 до 74 лет) после эндопротезирования вследствие коксартроза, обусловленного перенесенным реактивным артритом. Критериями отбора были: укорочение конечности более 1,5 см, сгибательная контрактура в ТБС, наклон таза, боль в области крестцово-подвздошного сочленения. Реабилитационные упражнения начинали на следующие сутки после эндопротезирования по разным методикам и продолжали выполнять после выписки из стационара. Результаты оценивали через 3 мес. после эндопротезирования с помощью шкал Harris и Oxford Hip Score. Результаты: через 3 мес. после эндопротезирования в основной группе функциональное состояние ТБС было лучше, чем в контрольной: по шкале Harris — 77,2 и 72,3 балла соответственно ($p < 0,05$), по шкале Oxford Hip Score — 36,1 и 34,4 балла соответственно ($p < 0,05$). Этого удалось достичь за счет введения упражнений на преактивацию *m. erector spinae*; симметричных упражнений для сбалансированного восстановления фронтального позвоночно-тазового баланса и правильного стереотипа ходьбы; активного контроля поясничного лордоза. Выводы: разработанная методика реабилитации больных после эндопротезирования ТБС является приемлемой и более эффективной в сравнении с ныне используемой. Ключевые слова: тазобедренный сустав, эндопротезирование, реабилитация, функциональное состояние.*

Ключові слова: кульшовий суглоб, ендопротезування, реабілітація, функціональний стан

Вступ

Післяопераційна реабілітація є невід'ємною складовою комплексного лікування хворих, яким виконано ендопротезування кульшового суглоба, але терміни та методики її проведення викликають багато дискусій серед фахівців [1].

Проведення реабілітації набуває ще більшої ваги за умов нижньопоперекового болю, який часто спостерігають у пацієнтів із патологією кульшового суглоба. Однією з причин цього болю є порушення фронтального хребтотно-тазового балансу, пов'язане з дислокацією головки стегнової кістки, появою нахилу таза і крижової кістки.

У поперековому відділі хребта за умов нахилу таза формується компенсаторний сколіоз у протилежну сторону [2].

На математичній моделі [3, 4] доведено, що нахил таза у фронтальній площині спричинює зміщення горизонтальної осі ротаційної рухомості крижової кістки з одного боку наперед і вниз, а з іншого — назад і догори. Це супроводжується ротацією крижової кістки навколо аксіальної осі.

Така ситуація обумовлює перевантаження і надмірне розтягнення, мікротравматизацію багатьох зв'язок крижово-клубового суглоба — клубово-поперекових, клубово-поперечних, вентральних міжкісткових, спинних крижово-клубових, крижово-остистих і крижово-горбових.

Перевантаження цих зв'язок протягом тривалого часу призводить до зміни функціональної активності м'язів, які їх натягують. Спочатку відбувається зміцнення цих м'язів, а потім їх атрофія і жирова інфільтрація [5, 6].

Основними м'язами, які беруть участь у натягненні зв'язок крижово-клубового суглоба і його стабілізації, а також забезпечують вертикальне положення, є: *m. erector spinae*, *mm. gluteus maximus, medius, m. piriformis, m. biceps femoris, mm. obliquus abdominis externus, internus, m. transversus abdominis, m. iliopsoas* [7, 8].

На думку деяких авторів обмеження рухомості кульшових суглобів спричинює збільшення рухомості в поперековому відділі хребта і порушення «хребтотно-тазового ритму», що буде супроводжуватися переростанням і перевантаженням *m. erector spinae, mm. gluteus maximus, medius, m. piriformis, m. iliopsoas* [9, 10].

Дислокація головки стегнової кістки в кульшовому суглобі призводить до перерозтягнення капсули суглоба, основних зв'язок, які його

стабілізують (клубово-стегнової, сіднично-стегнової, лобково-стегнової, кругової, зв'язки головки стегнової кістки), зміни функціонування м'язів, які беруть участь у забезпеченні функції кульшового суглоба — *mm. gluteus maximus, medius, minimus, mm. obturatorius internus, externus, m. sartorius, m. rectus femoris, m. biceps femoris, m. semitendinosus, m. semimembranosus, mm. adductor longus, brevis, magnus, m. pectineus*.

Першим завданням реабілітації після ендопротезування кульшового суглоба є відновлення функціональних можливостей м'язів, які забезпечують його функцію.

У разі порушення фронтального хребтотно-тазового балансу до ендопротезування наступним завданням є відновлення функціональних можливостей м'язів, які стабілізують крижово-клубовий і кульшовий суглоби та забезпечують вертикальне положення тіла. Особливо це важливо у хворих зі значним порушенням анатомії кульшового суглоба — запальними захворюваннями (коксартрозом після перенесеного реактивного артрити) [11], наслідками травм (несправжнім суглобом шийки або вертлюгової ділянки стегнової кістки, посттравматичним коксартрозом і асептичним некрозом головки стегнової кістки, застарілими переломовивихами в кульшовому суглобі) [12]. Для таких пацієнтів притаманні значні порушення м'язово-зв'язкового апарату, вкорочення ураженої кінцівки через дислокацію проксимального відділу стегнової кістки, яка перевищує зазвичай 2 см [11, 12], та внаслідок цього — патологічний нахил таза з формуванням сколіотичної деформації в поперековому відділі хребта. Наявні методи реабілітації не враховують зазначених анатомо-функціональних змін у цієї категорії хворих, що обумовлює актуальність нашого дослідження.

Мета роботи: розроблення методики післяопераційної реабілітації пацієнтів після ендопротезування кульшового суглоба й аналіз її ефективності.

Матеріал та методи

Виконання дослідження схвалено комітетом із біоетики ДУ «ІПХС ім. проф. М. І. Ситенка НАМН» (протокол № 131, від 16.06.2014). Проведено порівняльне дослідження ефективності запропонованої методики реабілітації пацієнтів, яким у термін 2014–2017 рр. виконано первинне ендопротезування кульшового суглоба методикою,

що використовується на сьогодні [13]. Критеріями відбору хворих були: вкорочення ураженої кінцівки до операції більш ніж на 1,5 см із перекосом таза і контрактури ураженого кульшового суглоба, наявність болю в ділянці крижово-клубового суглоба. Пацієнтів розподілили на дві групи: основну — 25 осіб (12 чоловіків і 13 жінок, вік від 22 до 79 років) і контрольну — 25 осіб (9 чоловік, 16 жінок, вік від 40 до 74 років).

Серед хворих основної групи в 11 був несправжній суглоб шийки стегнової кістки, у 2 — несправжній суглоб на рівні вертлюгової ділянки, у 6 — посттравматичний коксартроз, у 5 — посттравматичний асептичний некроз головки стегнової кістки, у 1 — застарілий переломовивих у кульшовому суглобі. У пацієнтів контрольної групи встановлено діагноз «коксартроз унаслідок реактивного артриту». Хірургічне втручання проводили за відсутності у хворих активного запального процесу за результатами дослідження біохімічних маркерів у сироватці крові.

В основній групі пацієнтам встановлено 20 ендопротезів безцементного типу фіксації, 3 — цементного, 2 — зворотні гібридні. У контрольній групі використано 19 ендопротезів безцементного типу фіксації, 4 — цементного, 2 — гібридного. В усіх випадках був латеральний доступ до кульшового суглоба.

Для оцінювання результатів застосовували шкали Harris Hip Score [14] та Oxford Hip Score [15]. В обох групах реабілітаційні вправи починали з другої доби після ендопротезування. Після завершення стаціонарного лікування пацієнти продовжували виконувати вправи амбулаторно протягом 3 міс. після ендопротезування.

Статистичний аналіз даних здійснений за допомогою програмного пакета SPSS 20. Показники опрацьовано з використанням методів описової статистики з розрахунками середнього (M) та стандартного відхилення (SD). Для аналізу міжгрупових порівнянь використовували Т-тест незалежних вибірок, внутрішньогрупових — Т-тест залежних вибірок.

Методика реабілітації у хворих із наслідками травм ділянки кульшового суглоба. Запропонована методика складається з декількох блоків вправ. Перший блок включає вправи, спрямовані на активацію основного м'яза осової стабільності (*m. erector spinae*) (рис. 1) [6, 16], та додаткові вправи, спрямовані на навантаження *m. iliopsoas*, *m. transversus abdominis*, *mm. gluteus maximus, medius* (рис. 2). При цьому вправи, які виконують лежачи на животі, починають робити з першого

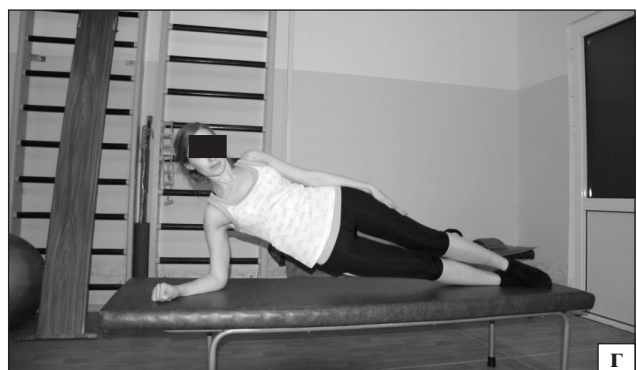
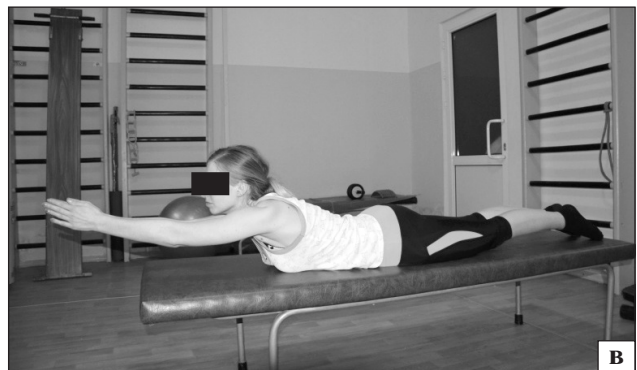
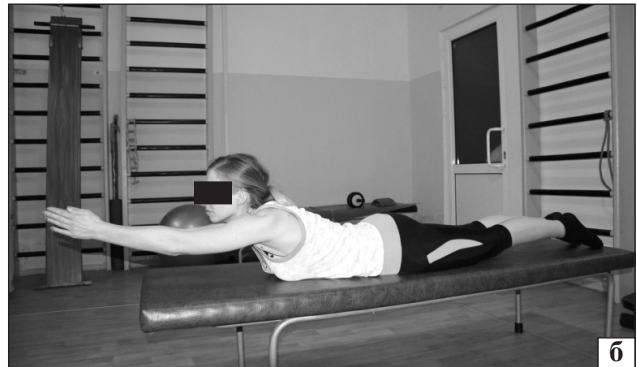
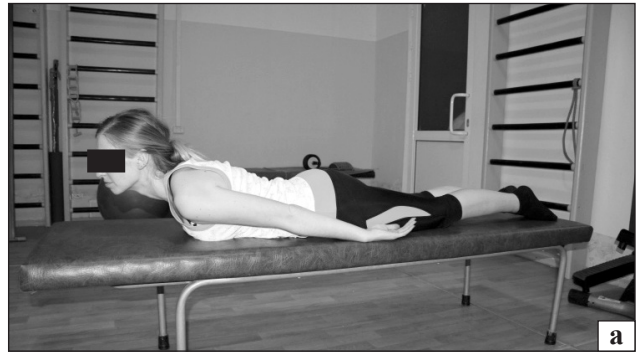

Рис. 1. Вправи для активації *m. erector spinae*: а) початкове положення лежачи на животі. Руки уздовж тулуба. Підняти тулуб на висоту 5–10 см 10 разів; б) початкове положення лежачи на животі. Руки витягнуті вперед і вгору, з'єднати у вигляді човника. Підняти тулуб на висоту 5–10 см 10 разів; в) початкове положення те саме. Підняти і зафіксувати положення на 1 хв, повторити три рази; г) початкове положення лежачи на боці, спираючись на лікоть. Зафіксувати тулуб у вигляді натягнутої струни на 1 хв, виконати 3 рази. Повторити вправу на іншому боці. На оперованому боці виконувати з 7-ї доби після операції

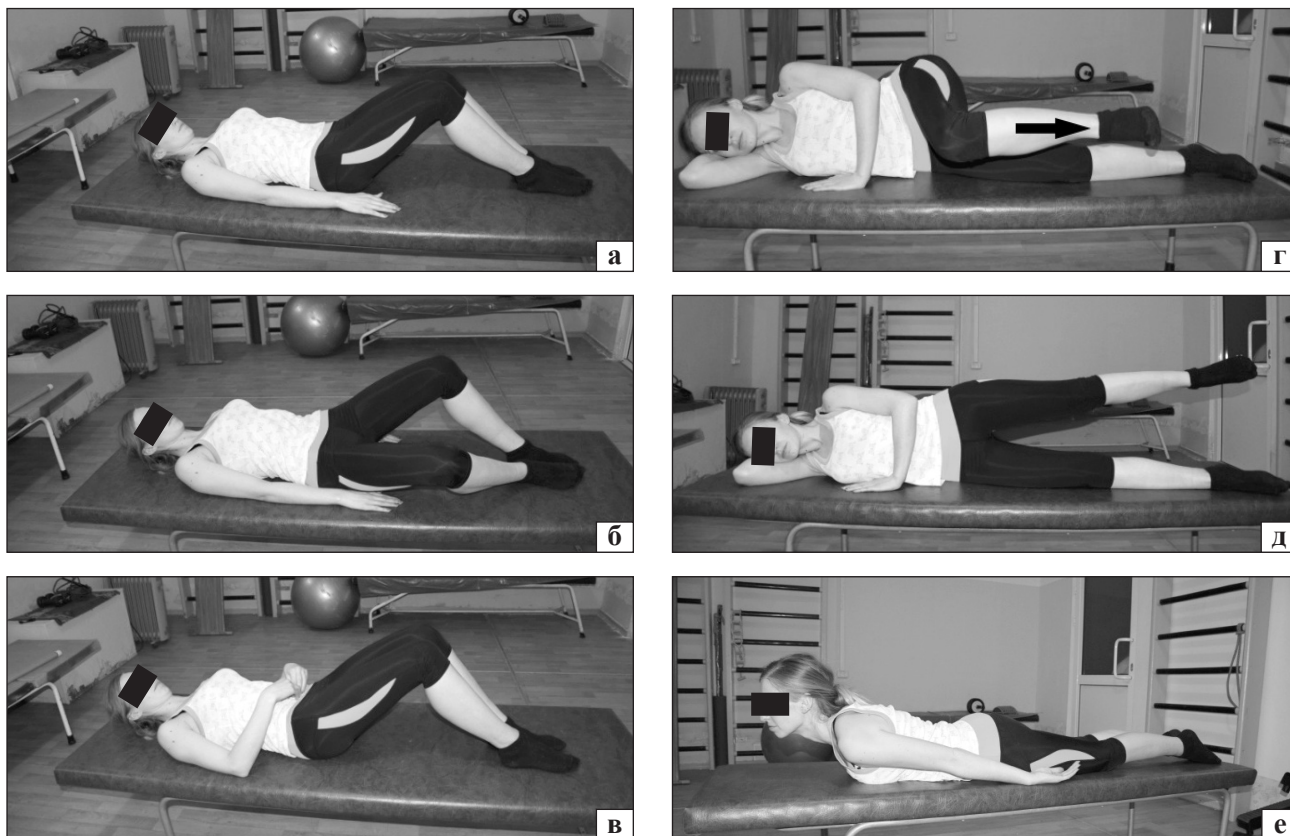


Рис. 2. Додаткові вправи, спрямовані на навантаження *m. iliopsoas*, *m. transversus abdominis*, *mm. gluteus maximus, medius*: а) початкове положення лежачи на спині. Ноги зігнуті в колінних суглобах; б) виконати відведення правої ноги в бік 50–100 разів. Повторити іншою ногою. Оперовану ногу відводити на 30° із 7-ї доби після операції; в) початкове положення лежачи на спині. Пальці рук покласти на живіт на ширину пальця вище лобкового симфізу. На видиху втягнути живіт, на вдиху — напружити і видавити пальці вгору. Виконати 50–100 разів; г) початкове положення лежачи на лівому боці. Зігнути праву ногу в коліні до кута 60°, розігнути (вправа «поршень»). Виконати 50–100 разів. Повернутися на правий бік і повторити лівою ногою; д) початкове положення лежачи на лівому боці. Відвести праву ногу в сторону до кута 30°. Повернутися в початкове положення. Виконати кожною ногою 50–100 разів; е) початкове положення лежачи на животі. Руки уздовж тулуба. Підняти тулуб, максимально стискаючи сідниці, затримати положення на 1 хв. Повернутися в початкове положення. Виконати 10–20 разів

дня після операції, лежачи на здоровому боці — другого, лежачи на оперованому боці — сьомого. Їх виконують двічі на день протягом декількох місяців, до повного відновлення функції в кульшовому суглобі.

Другий блок об'єднує вправи, спрямовані на відновлення симетричності скорочення м'язів, які забезпечують фронтальний хребтovo-тазовий баланс і відновлення «хребтovo-тазового ритму». Це симетричні вправи, частину з них виконують із першого дня після операції. Завдання, які містять елементи одноопорного стояння, виконують з 7-го дня після операції (рис. 3). Вправи роблять двічі на день протягом декількох місяців, до повного відновлення функції в кульшовому суглобі.

Вправи виконують із двома контрастними стрічками (поясами), розташованими в такий спосіб: одна зафіксована на верхніх передніх *spinae*

iliac (клубові ості), друга розташована на нижній межі реберної дуги.

Третій блок вправ являє собою доповнення до першого та другого і передбачає напруження *m. abdominis rectus*, *m. abdominis transversus* під час виконання інших вправ, що дає змогу активно контролювати поперековий лордоз у наших пацієнтів. Ці вправи починають виконувати з другого дня після операції під час виконання вправ першого та другого блоку і продовжують разом до кінця лікування. Цей блок вправ дає змогу збільшити активність *m. gluteus maximus* та *m. biceps femoris* [17].

Також в обох групах пацієнти використовували вправи на профілактику тромбоемболічних ускладнень, але ми не враховували їх в нашому дослідженні, бо вони не мали значення для відновлення функції кульшового суглоба та хребтovo-тазового ритму.

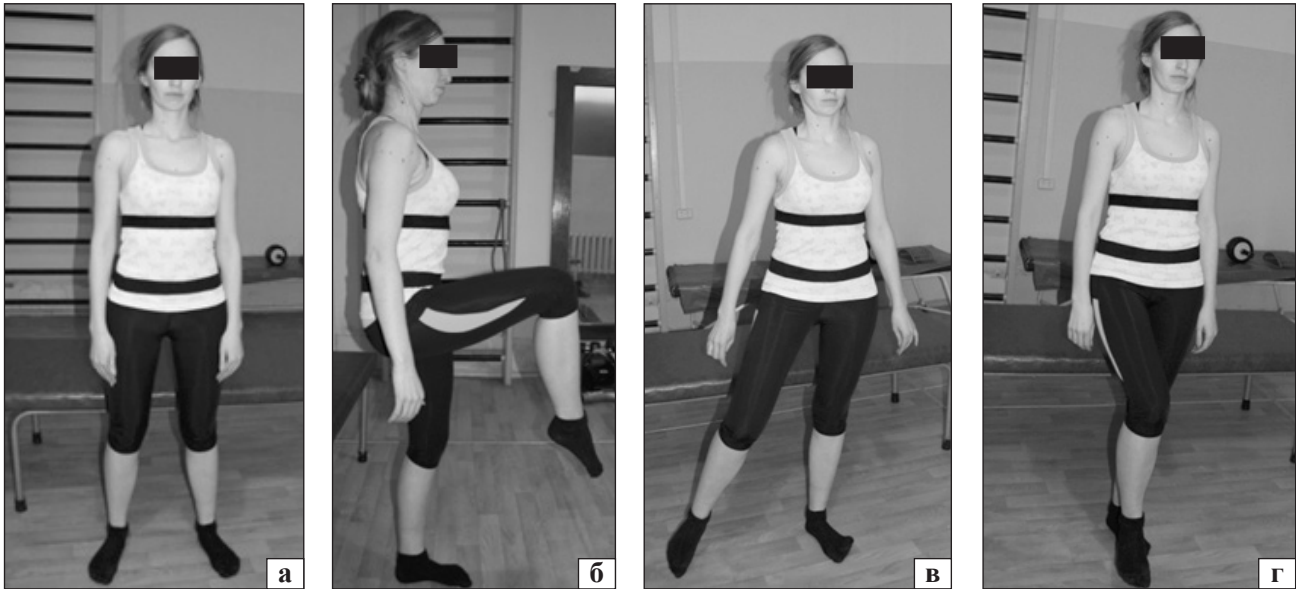

Рис. 3. Симетричні вправи стоячи: а) початкове положення стоячи перед дзеркалом, вага тіла розподілена рівномірно на ноги, стрічки розташовані строго горизонтально, намагаючись стрічки утримувати строго горизонтально. Виконати 10–30 разів; б) початкове положення стоячи перед дзеркалом, стрічки розташовані горизонтально. Виконати підведення ноги до прямого кута, при цьому стрічки утримувати строго горизонтально. Виконати вправу кожною ногою від 10 до 50 разів; в) початкове положення стоячи перед дзеркалом, стрічки розташовані горизонтально. Оперовану ногу відвести в сторону до 30° і встати на неї всією площиною ступні, при цьому зберігати розташування стрічок строго горизонтально. Виконати 10–30 разів; г) початкове положення стоячи перед дзеркалом, стрічки розташовані горизонтально. Ходьба на місці перед дзеркалом, при цьому зберігати розташування стрічок строго горизонтально. Виконати 10–30 разів

Результати та їх обговорення

Результати застосування методики реабілітації оцінили через 3 міс. після ендопротезування за допомогою шкали Harris (табл. 1, рис. 4) та шкали Oxford Hip Score (табл. 2, рис. 5).

Функціональний стан кульшового суглоба за шкалою Harris до ендопротезування в пацієнтів основної групи становив у середньому 31 бал, контрольної — 33,3 бала. Через 3 міс. після ендопротезування в основній групі функціональний стан кульшового суглоба був кращий за показники в контрольній групі — 77,2 та 72,3 бала відповідно ($p < 0,05$) (табл. 1).

За шкалою Oxford Hip Score до ендопротезування пацієнти основної групи мали в середньому 7,2 бала, контрольної — 8,4 бала. Через 3 міс. після ендопротезування в основній групі показники були кращими порівняно з контрольною — 36,1 та 34,4 бала відповідно ($p < 0,05$) (табл. 2).

Отримані результати дослідження показали, що пацієнтам основної групи, які використовували удосконалену методику відновлювального лікування в післяопераційному періоді, досягли кращого відновлення функції ураженого кульшового суглоба ($p < 0,05$) та поліпшення якості життя в порівнянні з контрольною групою згідно з даними шкал Harris та Oxford Hip

Score. Цей результат нами було отримано завдяки трьом складовим.

По-перше, за рахунок включення в систему відновлювального лікування вправ, які виконують перед виконанням основної групи вправ, спрямованих на преактивацію *m. erector spinae*, основного осьового стабілізатора тулуба. На думку S. Tsang і співавт. [18], ефект преактивації *m. erector spinae* виявляється під час виконання серії вправ для зміцнення основних м'язів кульшового суглоба (*m. gluteus maximus*, *m. gluteus medius* і *m. tensor fascia latae*). Дослідження та аналіз застосування методики проводили за допомогою поверхневої електроміографії у 20 здорових волонтерів.

Ефект преактивації м'язів тулуба (*m. erector spinae*) проявився значно більшою активністю *m. gluteus maximus*:

- 1) під час тазових рухів (на 59–72 %);
- 2) під час розгинання стегон, лежачи на животі (на 46 %);
- 3) у чотирихточковій позі з опорою на коліна (на 22–38 %);
- 4) одноопорне присідання (на 29 %);

m. gluteus medius:

- 1) під час відведення стегна, лежачи на боці (24 %);
- 2) під час розгинання стегна, лежачи на животі (16–43 %);

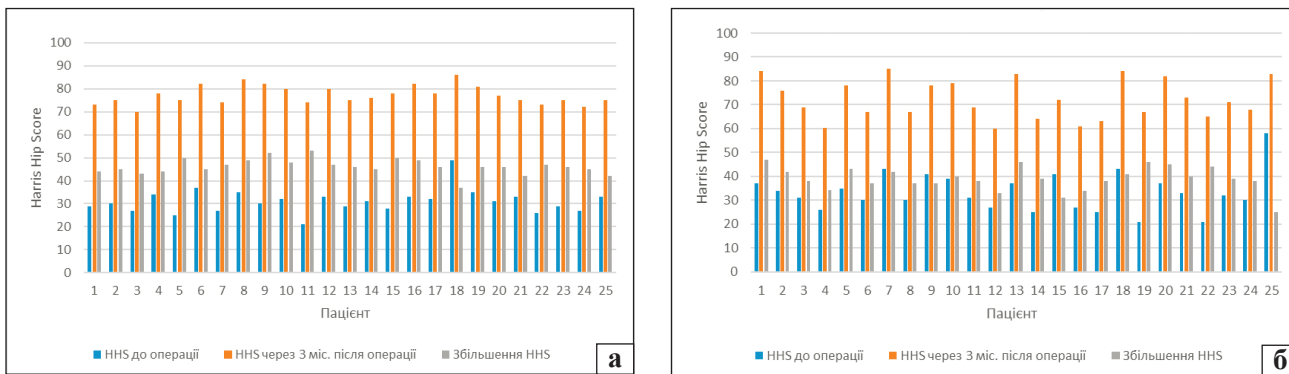


Рис. 4. Діаграма результатів застосування методики реабілітації хворих за шкалою Harris основної (а) та контрольної (б) груп

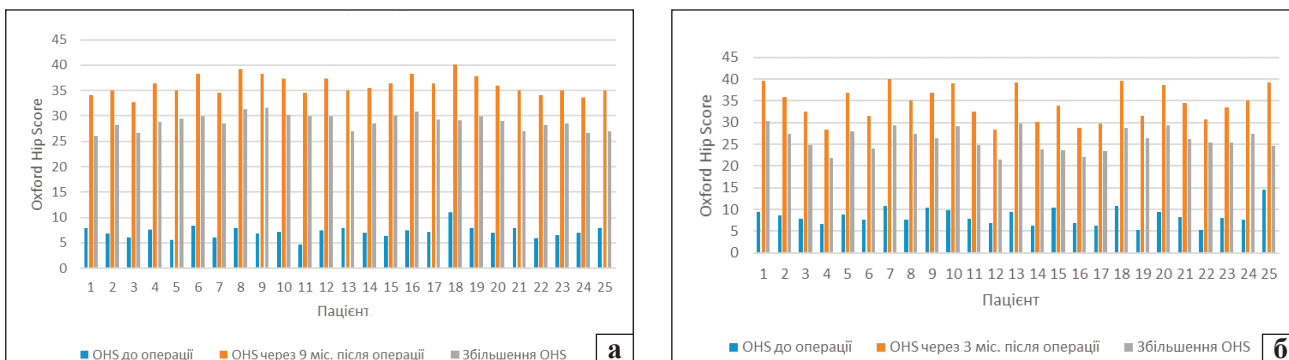


Рис. 5. Діаграма результатів застосування методики реабілітації хворих за шкалою Oxford основної (а) та контрольної (б) груп

Таблиця 1

Аналіз функціонального стану кульшового суглоба за шкалою Harris

Група хворих	Параметр				
	N	HNS_0	HNS_3	HNS_Δ	T-тест парний
Основна	25	31,0 ± 5,2	77,2 ± 4,0	46,2 ± 3,4	t = -68,138 p = 0,001
Контрольна	25	33,4 ± 8,2	72,3 ± 8,3	38,9 ± 5,1	t = -38,281 p = 0,001
T-тест	t	t = -1,195	t = 2,646	t = 5,877	—
	p	p = 0,239	p = 0,012	p = 0,001	

Таблиця 2

Аналіз функціонального стану кульшового суглоба за шкалою Oxford Hip Score

Група хворих	Параметр				
	N	OH_0	OH_3	OH_Δ	T-тест парний
Основна	25	7,3 ± 1,2	36,1 ± 1,9	28,7 ± 1,6	t = -86,753 p = 0,001
Контрольна	25	8,0 ± 1,5	33,6 ± 3,9	25,5 ± 3,0	t = -42,546 p = 0,001
T-тест	t	t = -1,815	t = 2,811	t = 4,766	—
	p	p = 0,076	p = 0,007	p = 0,001	

- 3) на чотирьохточковій опорі (31–56 %);
- 4) одноопорне присідання (29 %).

Активність *m. tensor fascia latae* значно зменшилася під час тазових рухів (28 %) і збільшилася під час одноопорного присідання (43 %).

По-друге, завдяки симетричним вправам, які дають змогу відновити хребтотно-тазовий ритм, спостерігаємо симетричне скорочення основних м'язів кульшового суглоба і, найголовніше, правильний стереотип ходьби [19]. Симетричні вправи

спрямовані на збалансоване відновлення функції м'язів, задіяних у порушенні рухового стереотипу в пацієнтів із патологією кульшового суглоба до операції.

R. L. Don Tigny [20] у своїй роботі вказує, що наявність тривалого перекошу таза змінює ходьбу. За умов коксартрозу обмеження обсягу рухів буде компенсовано через збільшення хребтово-тазових рухів і часто неправильний стереотип ходьби [10]. T. Okuda і співавт. [10] провели дослідження 19 пацієнтів (18 жінок, 1 чоловік, середній вік — 60,3 року) із артрозом кульшового суглоба, яким було необхідне хірургічне лікування. Усім пацієнтам виконано аналіз ходьби до операції, під час аналізу якого відзначки були поставлені на передню, задню, ліву і праву сторони таза. Після цього під час руху процес ходьби записували на відео з трьох точок (спереду, збоку і зверху). Зміну кутів розташування обробляли за допомогою програми Silicon COACH. Кут Cobb і латеральний кут стегна виміряно на фронтальних знімках поперекового відділу хребта і таза лежачи. Автори дійшли висновку, що ротація таза була значно більшою на боці ушкодження порівняно зі здоровою стороною в середньому на 4,2°.

Інші автори засвідчують, що в разі обмеження рухомості кульшових суглобів зростає навантаження для замикального механізму на *mm. gluteus, piriformis, transversus abdominis, m. iliopsoas* [8, 16, 20].

По-третє, активний контроль поперекового лордозу під час виконання всіх вправ, на думку S. Schoupe і співавт. [17], зменшує кут поперекового лордозу і збільшує активність *m. latissimus dorsi, m. gluteus maximus, m. biceps femoris*, що відновлює хребтово-тазовий ритм [8, 20].

Висновки

Запропонована методика реабілітації у хворих після ендопротезування кульшового суглоба скорочує строки відновлювального лікування після ендопротезування в порівнянні з методикою, яку використовують у нашій клініці.

Використання запропонованої методики дає змогу ефективніше відновити функцію ураженого кульшового суглоба та покращити якість життя в порівнянні з контрольною групою згідно з показниками за шкалами Harris і Oxford Hip Score в термін спостереження 3 міс. після ендопротезування за рахунок введення компонентів:

– вправ на преактивацію *m. erector spinae*, основного осьового стабілізатора;

– симетричних вправ, спрямованих на збалансоване відновлення фронтального хребтово-тазового балансу і правильного стереотипу ходьби;

– активного контролю поперекового лордозу під час виконання всіх вправ, що допомагає відновити хребтово-тазовий ритм.

Конфлікт інтересів. Автори декларують відсутність конфлікту інтересів.

Список літератури

1. Hansen T. Fast track in hip arthroplasty / T. Hansen // EFORT Open Reviews. — 2017. — Vol. 2 (5). — P. 179–188. — DOI: 10.1302/2058-5241.2.160060.
2. Irvin R. E. Why and how to optimize posture / R. E. Irvin // Lumbopelvic pain integration of research and therapy / A. Vleeming, V. Mooney, R. Stoecart. — Chyrchill Livingstone, Edinburg, 2007. — P. 239–251.
3. Напряженно-деформированное состояние системы «поясничный отдел позвоночника – крестец – таз» при фронтальном наклоне таза / Н. А. Корж, В. А. Стауде, А. В. Кондратьев, М. Ю. Карпинский // Ортопедия, травматология и протезирование. — 2016. — № 1 (602). — С. 54–62. — DOI: 10.15674/0030-59872016154-61.
4. Ligamentous influence in pelvic load distribution / N. Hammer, H. Steinke, U. Lingslebe [et al.] // The Spine Journal. — 2013. — Vol. 13 (10). — P. 1321–1330. — DOI: 10.1016/j.spinee.2013.03.050.
5. Ravin T. Visualization of pelvic biomechanical dysfunction / T. Ravin // Movement, stability and lumbopelvic pain: integration of research and therapy / Eds. A. Vleeming, V. Mooney, R. Stoecart. — Churchill Livingstone, Edinburg, 2007. — Chapter 20. — P. 327–339.
6. Coordination of muscle activity to assure stability of the lumbar spine / S. M. Mc Gill, S. Grenier, N. Kacic, J. Cholewicki // J. Electromyography Kinesiology. — 2003. — Vol. 13 (4). — P. 353–359.
7. European guidelines for the diagnosis and treatment of pelvic girdle pain / A. Vleeming, H. B. Albert, H. C. Ostgaard [et al.] // Eur. Spine J. — 2008. — Vol. 17 (6). — P. 794–819. — DOI: 10.1007/s00586-008-0602-4.
8. Vleeming A. The role of the pelvic girdle in coupling the spine and the legs: a clinical-anatomical perspective on pelvic stability / A. Vleeming, R. Stoecart // Movement, stability and lumbopelvic pain: integration of research and therapy / Eds. A. Vleeming, V. Mooney, R. Stoecart. — Churchill Livingstone, Edinburg, 2007. — Chapter 8. — P. 113–137.
9. Hsu C. Y. Outcomes following the intervention of the hip joint approach for a patient with non-specific low back pain in Taiwan: a case report / C. Y. Hsu : materials of the 9th Interdisciplinary World Congress on Low Back & Pelvic Pain (Singapore, 31 October–4 November, 2016). — P. 357–358.
10. The effects of hip-joint range of motion limitation on the lumbar spine: an analysis of pelvic motion conducted using gait analysis / T. Okuda, N. Kawahara, K. Kagetika [et al.] : materials of the 9th Interdisciplinary World Congress on Low Back & Pelvic Pain, (Singapore, 31 October–4 November, 2016). — P. 318.
11. Бондаренко С. Е. Ендопротезування кульшового суглоба при наслідках реактивних артритів : дис. ... канд. мед. наук : 14.01.21 / Станіслав Євгенович Бондаренко. — Харків, 2009. — 168 с.
12. Особливості рентгенанатомічних змін кісток кульшового суглоба внаслідок травм / В. А. Філіпенко, Р. В. Златнік, С. Е. Бондаренко, М. Аконджом // Ортопедия, травматология и протезирование. — 2015. — № 3 (600). — С. 55–60. — DOI: 10.15674/0030-59872015355-60.

13. Реабилитация больных при эндопротезировании тазобедренного сустава : метод. рекомендации / [В. А. Филиппенко и др.; рецензент. Н. С. Бондаренко]. — Харьков, 2011. — 31 с.
14. Harris W. H. Traumatic arthritis of the hip after dislocation and acetabular fractures: treatment by mold arthroplasty / W. H. Harris // *J. Bone Joint Surg.* — 1969. — Vol. 51-A (4). — P. 737–755.
15. Questionnaire on the perceptions of patients about total hip replacement / J. Dawson, R. Fitzpatrick, A. Carr, D. Murray // *J. Bone Joint Surg. Br.* — 1996. — Vol. 78-B. — P. 185–190.
16. The relation between the transversus abdominis muscles, sacroiliac joint mechanics, and low back pain / C. A. Richardson, C. J. Snijders, J. A. Hides [et al.]. — *Spine.* — 2002. — Vol. 27 (4). — P. 399–405.
17. Applying an active lumbopelvic control strategy during lumbar extension exercises: Effect on muscle recruitment patterns of the lumbopelvic region / S. Schoupe, L. Danneels, E. De Ridder [et al.] : materials of the 9th Interdisciplinary World Congress on Low Back & Pelvic Pain (Singapore, 31 October–4 November, 2016). — P. 356–357.
18. Effects of core muscle pre-activation on the recruitment of Hip muscles during Hip exercises / S. Tsang, H. M. Lam, H. L. Ng [et al.] : materials of the 9th Interdisciplinary World Congress on Low Back & Pelvic Pain (Singapore, 31 October–4 November, 2016). — P. 247.
19. Ogura H. Effect of standing exercises using pelvis and thorax realignment devise on the symptoms of care workers with low back pain / H. Ogura, T. Kihara, K. Gamada : materials of the 9th Interdisciplinary World Congress on Low Back & Pelvic Pain (Singapore, 31 October–4 November, 2016). — P. 368.
20. Don Tigny R. L. A detailed and critical biomechanical analysis of the sacroiliac joints and relevant kinesiology / R. L. Don Tigny // *Movement, stability and lumbopelvic pain: integration of research and therapy* / Eds. A. Vleeming, V. Mooney, R. Stoeckart. — Churchill Livingstone, Edinburgh, 2007. — Chapter 19. — P. 290–293.

Стаття надійшла до редакції 19.07.2017

SPECIFICS OF REHABILITATION OF PATIENTS WITH THE CONSEQUENCES OF HIP JOINT INJURIES AFTER TOTAL HIP ARTHROPLASTY

V. A. Filipenko, S. E. Bondarenko, V. A. Staude, A. O. Moysey, A. A. Badnaui

Sytenko Institute of Spine and Joint Pathology, Kharkiv, Ukraine

✉ Volodymyr Filipenko, MD, Prof. in Orthopaedics and Traumatology: filipenko1957@gmail.com

✉ Stanislav Bondarenko, PhD in Orthopaedics and Traumatology: bondarenke@gmail.com

✉ Volodymyr Staude, PhD in Orthopaedics and Traumatology: staudevl@gmail.com

✉ Artur Moisei: moysey.artur@gmail.com

✉ Ahmed Badnaoui: ahmedmedmoro@gmail.com