

УДК 616.728.3:616.75]-089.8(045)

DOI: <http://dx.doi.org/10.15674/0030-59872017373-84>

Реконструкция задней крестообразной связки коленного сустава по технологии «Onlay»

М. Л. Головаха¹, И. В. Диденко¹, С. Н. Красноперов¹, Р. В. Титарчук²,
К. П. Бенедетто³, В. Орлянский⁴

¹ Запорожский государственный медицинский университет. Украина

² Клиника современной хирургии «Гарвис», Днепр. Украина

³ Schwerpunktkrankenhaus, Фельдкирх. Австрия

⁴ Венская частная клиника. Австрия

Posterior crossed ligament injury is one of the most serious damages to the capsular-ligament complex of the knee joint, which is difficult to detect. Objective: to improve the treatment of patients with damage to the posterior crossed ligament of the knee by means of arthroscopic reconstruction using «Onlay» technology. Methods: 56 patients (44 men, 12 women) with posterior crossed ligament injury were operated. In 32 (57.14 %) cases, isolated posterior crossed ligament ruptures were detected, in 24 (42.86 %) — combined injuries. Patients are operated using RetroDrill® reverse drilling technology using arthroscopic implantation of quadriceps tendon. Results: out of 56 patients in the period up to 6 years after the operation, it was possible to completely examine 21 individuals. Indicators on the VAS scale did not exceed 5 points in any case. In the assessment of mobility in the knee joint, 85 % of patients were assigned to a normal group, 15 % to almost normal. The joint function is recognized as normal in 5 % operated, almost normal — 15 %, moderate — 10 %, bad — 10 %. On the Kellgren-Lawrence scale, patients were divided into groups: 66.7 % — stage I with the onset of arthrosis, 28.57 % — stage II with slightly pronounced arthrosis, 4.76 % — stage III with moderate arthrosis. Conclusions: arthroscopic «everything inside» with RetroDrill® can be recommended as an alternative to posterior crossed ligament reconstruction. Averaged time, subjective and objective results were optimistic. At the heart of this are subjective pleasure, objective stability, a return to sports, avoiding arthrosis changes. Due to insignificant number of observations in the absence of a control group, the interpretation of results is limited. Key words: knee joint, posterior cruciate ligament, arthroscopy, restoration, functional results, complications.

Ушкодження задньої схрещеної зв'язки (ЗСЗ) — одне з найсерйозніших ушкоджень капсульно-зв'язкового апарату колінного суглоба, яке важко виявити. Мета: удосконалити лікування пацієнтів із ушкодженням ЗСЗ колінного суглоба за допомогою артроскопічної реконструкції за технологією «Onlay». Методи: прооперовано 56 пацієнтів (44 чоловіки, 12 жінок) з ушкодженням ЗСЗ. У 32 (57,14 %) випадках виявлено ізольовані розриви ЗСЗ, у 24 (42,86 %) — комбіновані ушкодження. Пацієнтів прооперовано із застосуванням технології зворотного свердління зсередини назовні (RetroDrill®) за допомогою артроскопічної техніки імплантації з використанням сухожилля чотириголового м'яза стегна. Результати: із 56 пацієнтів у період до 6 років після операції вдалося повністю обстежити 21 особу. Показники за суб'єктивною шкалою ВАШ не перевищували 5 балів у жодному випадку. За оцінюванням рухомості в колінному суглобі 85 % пацієнтів віднесено до групи з нормальним результатом, 15 % — із майже нормальним. Функція суглоба визнана нормальною в 5 % прооперованих, майже нормальною — в 15 %, помірною — в 10 %, поганою — в 10 %. За шкалою Kellgren-Lawrence пацієнти розподілилися на групи: 66,7 % — стадія I із початком артрозу, 28,57 % — стадія II з незначно вираженим артрозом, 4,76 % — стадія III з помірним артрозом. Висновки: артроскопічна техніка втручання «усе всередині» за допомогою RetroDrill® може бути рекомендована як альтернатива реконструкції ЗСЗ. Усереднені за термінами суб'єктивні та об'єктивні результати виявилися оптимістичними. В основі цього суб'єктивне задоволення, об'єктивна стабільність, повернення до занять спортом, уникнення артрозних змін. Через незначну кількість спостережень і за відсутності контрольної групи інтерпретація результатів обмежена. Ключові слова: колінний суглоб, задня схрещена зв'язка, артроскопія, відновлення, функціональні результати, ускладнення.

Ключевые слова: коленный сустав, задняя крестообразная связка, артроскопия, восстановление, функциональные результаты, осложнения

Введение

Повреждение задней крестообразной связки (ЗКС) — одна из самых серьезных травм капсульно-связочного аппарата коленного сустава. Оно встречается гораздо реже, чем разрывы передней крестообразной связки и составляет 3–20 % от всех повреждений коленного сустава [12, 18, 37, 38].

Из-за трудности диагностики повреждения ЗКС часто не определяют, что приводит к развитию задней нестабильности и вторичным изменениям в коленном суставе. При отсутствии лечения деформирующий артроз в нем прогрессирует в 8–36 % случаев [1, 4, 6, 12, 18, 26]. По данным отечественных и зарубежных специалистов, неадекватная тактика лечения повреждений связочно-капсульного аппарата в 47–60 % случаев приводит к развитию различной формы и степени нестабильности коленного сустава [12, 18, 37].

В последнее время появляется все больше публикаций о хирургических вмешательствах и функциональных результатах лечения повреждений ЗКС, хотя они не достигают количества работ, которые посвящены лечению патологии передней крестообразной связки (ПКС) [1, 3, 4, 11, 25, 37]. Точное знание анатомии, биомеханики и механизмов повреждения коленного сустава и его связочного аппарата — неперемное условие при постановке диагноза, реконструкции и последующем лечении. Данные о случаях повреждения ЗКС весьма вариабельны [2, 4, 26, 27]. Они встречаются намного чаще, чем о них подозревают [38]. Это объясняется тем, что разрывы ЗКС не очень часто встречаются в клинической практике, поэтому и пропускаются, а пациенты лишь спустя годы обращаются по поводу боли в бедре и надколеннике или болевых ощущений в медиальном компартменте колена [29].

Механизмы травмы ЗКС весьма различны. Повреждения могут быть изолированными или комбинированными, а также иметь хроническое течение. При комбинированных повреждениях следует помнить о необходимости устранения фронтальной нестабильности [29]. Реконструкция ЗКС приводит лишь к весьма приблизительному восстановлению неповрежденных соотношений [4, 5, 29]. Существенным фактором, влияющим на функциональный результат, является правильное положение (позиционирование) трансплантата ЗКС [29].

Цель работы: усовершенствовать лечение пациентов с повреждением задней крестообразной

связки коленного сустава при помощи артроскопической реконструкции по технологии «Onlay».

Материал и методы

Выполнение работы одобрено локальным комитетом по биоэтике (комиссия по вопросам биоэтики Запорожского государственного медицинского университета, протокол № 7 от 27.10.2016).

За период с октября 2007 г. по сентябрь 2013 г. было прооперировано 56 пациентов с повреждением ЗКС, из них 44 (78,57 %) мужчины и 12 (21,43 %) женщин. В 32 (57,14 %) случаях отмечались изолированные разрывы ЗКС, а в 24 (42,86 %) — комбинированные повреждения.

У 28 (50 %) пациентов повреждения ЗКС возникли вследствие спортивной травмы. Игра в футбол и катание на лыжах оказались наиболее частыми видами спорта, приводящими к повреждению ЗКС. В 17 (30,36 %) случаях повреждение ЗКС наступило вследствие дорожно-транспортного происшествия, 11 (19,64 %) — из-за прочих причин. У всех пациентов разрыв ЗКС диагностирован при клиническом обследовании с помощью рентгенографии и магнитно-резонансной томографии.

Инструменты и технология. Пациентов прооперировали с применением технологии обратного сверления изнутри кнаружи (RetroDrill®). Основу инструментария для обратного сверления канала составляет специальная спица и сверлящая головка-бур. Угол просверливания выбирают в пределах анатомических границ и не связывают с артроскопическим рабочим порталом или чрескостным выравниванием. В системе RetroDrill® используется контролируемое ретроградное сверло для бедренной и большеберцовой костей. Оно обеспечивает минимально инвазивное сверление изнутри кнаружи и большую точность в анатомическом размещении трансплантата [6, 8].

Кондуктор для RetroDrill® является жесткой рамкой (рис. 1) [8]. С помощью регулируемой рамки возможно сверление под различными углами без потери точности [8]. При сверлении спицей большеберцовой кости она точно попадает в соответствующее приемное отверстие на головке RetroDrill®, которая закреплена в щупе кондуктора [8, 13]. Точность гарантирует диаметр спицы 3,2 мм. При этом резьба, расположенная на спице, вкручивается в головку RetroDrill®, снимает ее со щупа кондуктора, после чего становится возможным сверление в ретроградном направлении [13]. RetroDrill® измеряет высоту подходящего планируемого костного блока диаметром 10 мм [14].

Гильза кондуктора при ретроградном сверлении предназначена для контроля за глубиной сверления по разметке, нанесенной на спицу. Через канюлированный канал спицы RetroDrill® можно протянуть направляющую нитку, которая захватывается зажимом над поверхностью плато большеберцовой кости и выводится в передне-внутренний портал [8].

Другой инструмент, который используют для ретроградного сверления, — это FlipCutter® (рис. 2). Он является направляющей спицей и одновременно обратным сверлом. Особенно он удобен для минимально инвазивных доступов, а также в случае труднодоступных мест, т. к. обеспечивает точное позиционирование просверливаемого канала [8]. FlipCutter® делает возможным малоинвазивное сверление изнутри кнаружи. Кончиком FlipCutter® в прямом положении является сверлящая поверхность, которую путем ручного раскрытия и закрытия можно превратить в ретроградное сверло.

Всех пациентов прооперировали с помощью артроскопической техники имплантации с RetroDrill® и использованием сухожилия четырехглавой мышцы бедра с выкраиванием одного пучка 2 (рис. 3).

Костный блок трансплантата сухожилия четырехглавой мышцы имеет размеры 13 × 10 мм и высоту 10 мм. Образовавшийся дефект надколенника заполняли с помощью коллагенового имплантата. Дефект сухожилия четырехглавой мышцы после укладки дренажа ушивали викриловыми швами. Далее проводили циркулярную препаровку прямоугольного костного блока с помощью Graft Harvester 10 и шлифовали осциллирующей пилой. С помощью двухмиллиметрового сверла просверливали центральное отверстие в костном блоке, через него протягивали нитку Fiber Wire № 5 и армировали с помощью пластинки с двумя отверстиями (рис. 4) [8].

Артроскоп вводили типичным переднелатеральным доступом. При помощи 5,5-миллиметрового шейвера и высокочастотного электроножа удаляли остатки культи задней крестообразной связки. Связки *Humphry* и *Wrisberg*, поскольку они интактны, сохраняли [8].

В заключение через заднемедиальный доступ (рис. 5) вводили рабочую канюлю, т. к. портал проходит через большой массив мягких тканей, и инструмент не всегда быстро попадает через него в сустав. Для препятствия дислокации ее можно подшить к коже. Через заднемедиальный доступ с помощью высокочастотного электроножа и шейвера препарировали место прикреп-

ления ЗКС, освобождая участок задней поверхности большеберцовой кости до бывшей линии эпифизов.

Следующим шагом является сверление тибального канала. Точка для сверления показана на рис. 6. Ее лучше контролировать при помощи рентгеноскопии (рис. 7). Далее через передне-медиальный доступ вводили щуп кондуктора с 12-миллиметровой головкой RetroDrill® (рис. 8). Специализированной спицей из набора просверливали кость, попадая в сверлящую головку, и выполняли канал глубиной 10 мм, которая соответствует высоте костного блока трансплантата.

После завершения сверления головку RetroDrill® переводят назад на целевую скобу и извлекают. Можно выполнить рентгеноскопический контроль ЭОП (рис. 8). С помощью шейвера округляют отверстие туннеля, края отшлифовывают, а мягкие ткани удаляют, чтобы избежать препятствий и интерпозиции.

В бедренной кости канал сверлят системой RetroDrill® 12 мм, либо используют 12-миллиметровый FlipCutter® (рис. 9) [8].

Протягивают трансплантат концом костного блока к основанию большеберцовой кости (рис. 10) и далее в канал [8].

На фоне форсированного «переднего выдвижного ящика» при сгибании колена под 90°, трансплантат протягивают в канал бедренной кости и фиксируют 9-миллиметровым рассасывающимся интерференционным винтом. Снова дополнительно фиксируют нити, которыми прошит трансплантат по медиальной поверхности бедренной кости с помощью якоря Push-lock (рис. 11) [8].

В конце операции стабильность и расположение трансплантата проверяют еще раз с помощью рентгеноскопии и артроскопии. Операцию завершают установкой трубчатого дренажа, послойным ушиванием ран, наложением компрессионного бинта и жесткой шины.

Послеоперационное лечение. Пациенты во время операции получали антибактериальную профилактику, после — адекватное купирование боли и профилактику тромбоэмболических осложнений до восстановления полной нагрузки на конечности.

В заключении оперативного вмешательства необходимо наложить специализированную прямую ЗКС-шину (рис. 12) на 4–5 дней до исчезновения послеоперационного отека (в шине есть профильная подкладка под верхней частью голени для создания ее переднего смещения).

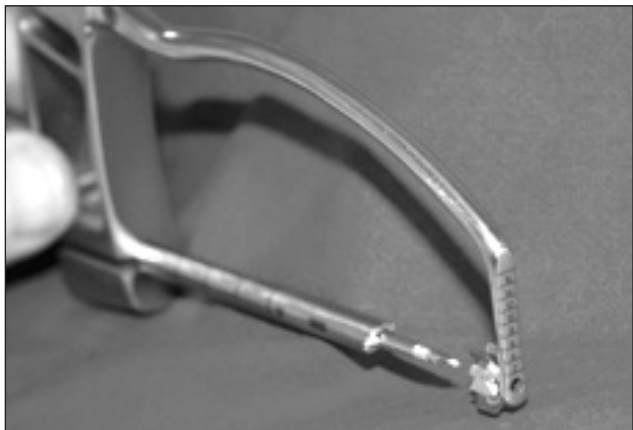

Рис. 1. Тибиа́льный кондуктор для технологии RetroDrill®

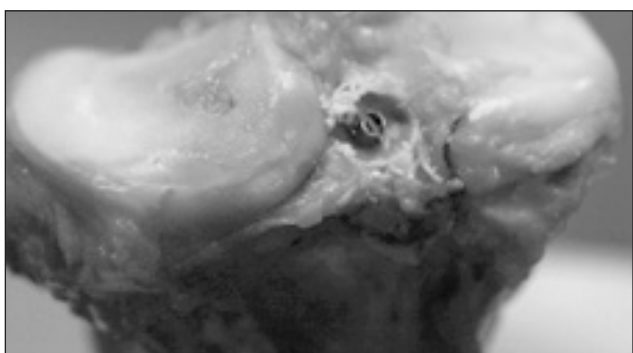
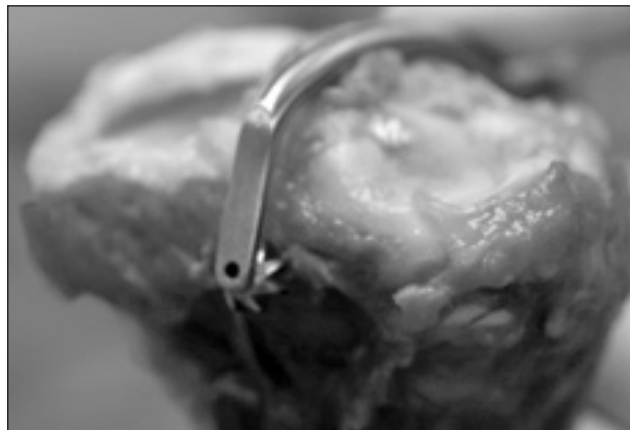

Рис. 2. Использование FlipCutter®

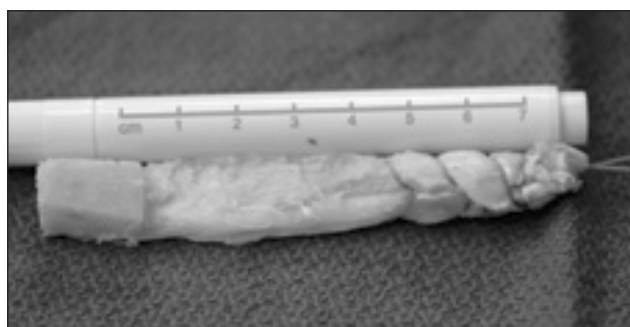


Рис. 3. Трансплантат из сухожилия четырехглавой мышцы армируется на конце с помощью Fiber loop

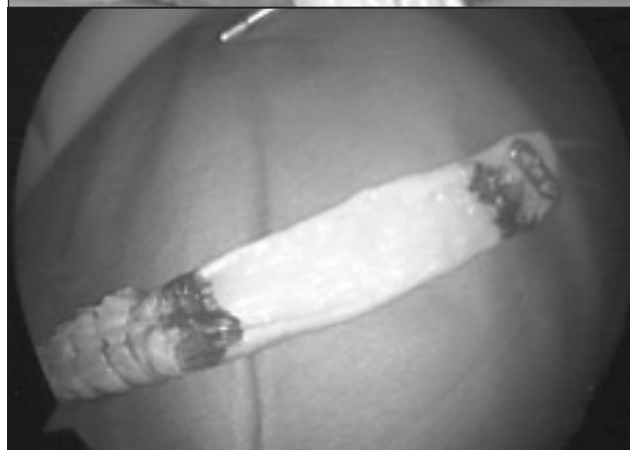

Рис. 4. Этапы подготовки костного блока тибиа́льного конца трансплантата

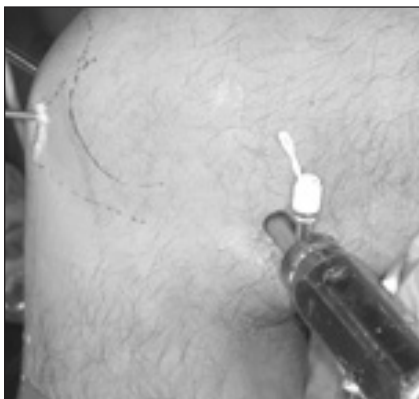

Рис. 5. Заднемедиальный доступ с введением канюли, что позволяет в последующем быстро менять инструмент и оптику

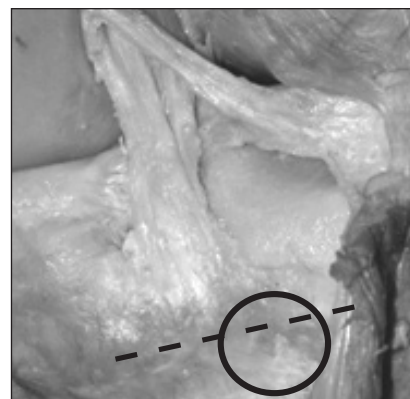
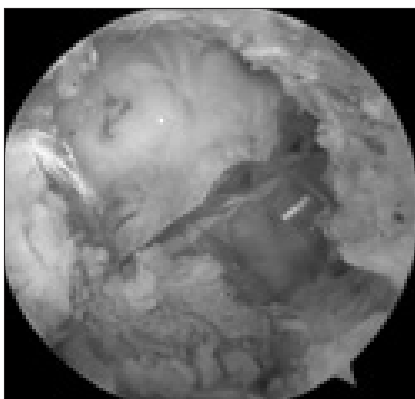


Рис. 6. Точка установки направляющей спицы при сверлении тиббиального канала

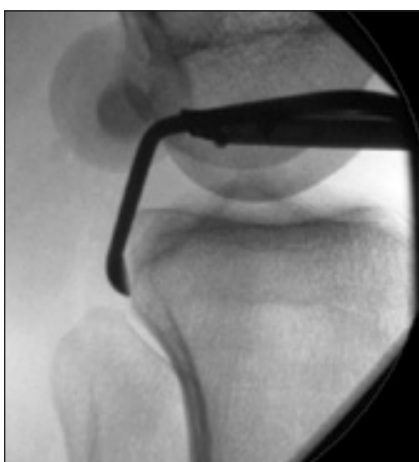

Рис. 7. Рентгеноскопический контроль точки выхода тиббиального канала. На снимке изогнутая кюретка, которой препарируют капсулу сустава

Фиксация конечности в прямой шине проводится до удаления дренажа, затем начинают первые изометрические напрягающие упражнения.

После удаления дренажа в зависимости от выраженности отека начинают мобилизацию сустава с помощью СРМ-мотошины в безболевого объеме движений (не более 50° сгибания), проводят первые активные двигательные упражнения для коленного сустава, ручной лимфодренаж.

Замена жесткой шины на шарнирный PCL-брейс (рис. 12) осуществляется с 5–6-го дня после операции. В этом ортезе пациент ходит до конца 10-й недели. На протяжении первых 4 недель максимально допустимое сгибание составляет 50°. Увеличение объема движений начинают через 4 недели — на 10° в неделю. Мобилизация осуществляется с помощью опорных костылей с дозированной нагрузкой. Частичная нагрузка на протяжении первых 4 недель составляет 20–25 кг, затем разрешается ее увеличение вплоть до полной.

Упражнения для восстановления полного сгибания в коленном суставе проводят преимущественно в положении на животе или при ручной стабилизации «заднего выдвигающего ящика». Возобновление занятий спортом становится возможным по истечении 9–12 мес.

Последующий контроль проводят с помощью обычных рентгеновских снимков в двух проекциях. На 2-й день после операции производят КТ-контроль.

Результаты и их обсуждение

За 6 лет было прооперировано 56 пациентов с повреждением ЗКС с помощью артроскопической техники трансплантации и использованием сухожилий четырехглавой мышцы в виде одиночного пучка. Информацию анализировали по электронной базе пациентов.

Пациентам было разослано письменное приглашение приехать на обследование к определенной дате и опросный лист (на основе шкал ВАШ, IKDC, Lysholm, Gillquist и Tegner). Во время посещения проводили персональный осмотр в клинике с физикальным обследованием, включая мануальные тесты стабильности коленного сустава. Результаты оценивали с помощью объективной шкалы IKDC.

Выполняли рентгенограммы в двух проекциях в положении стоя, которые оценивали по шкале Kellgren-Lawrence. Пациенты, не имевшие возможности прибыть лично на обследование, прислали заполненные указанные выше опросные листы.

Средний возраст пациентов к моменту операции составил 32,89 года (от 13 до 57). В 30 (53,57 %) случаях отмечена острая, в 26 (46,43 %) — хроническая нестабильность коленного сустава. Период с момента получения травмы до оказания

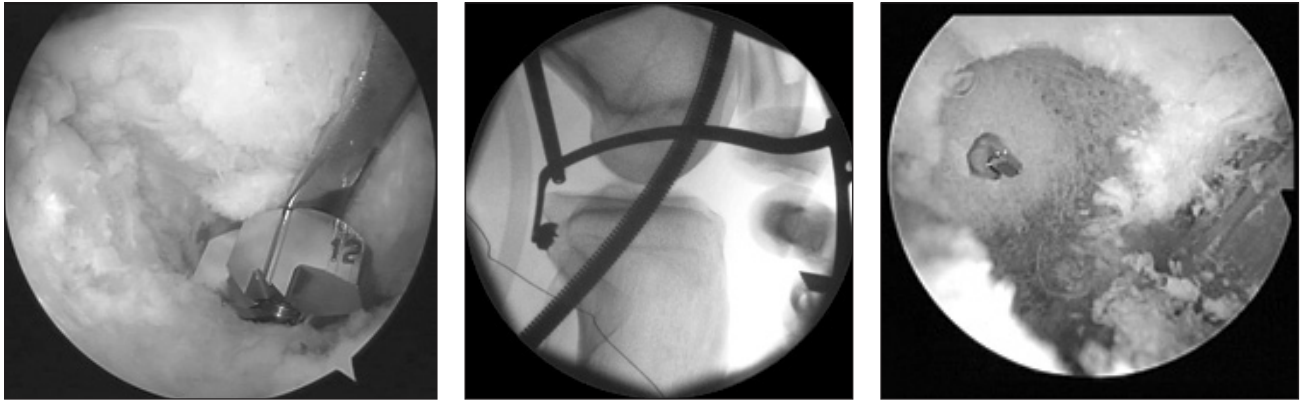


Рис. 8. Позиционирование канала на большеберцовой кости, расположение сверлящей головки RetroDrill®

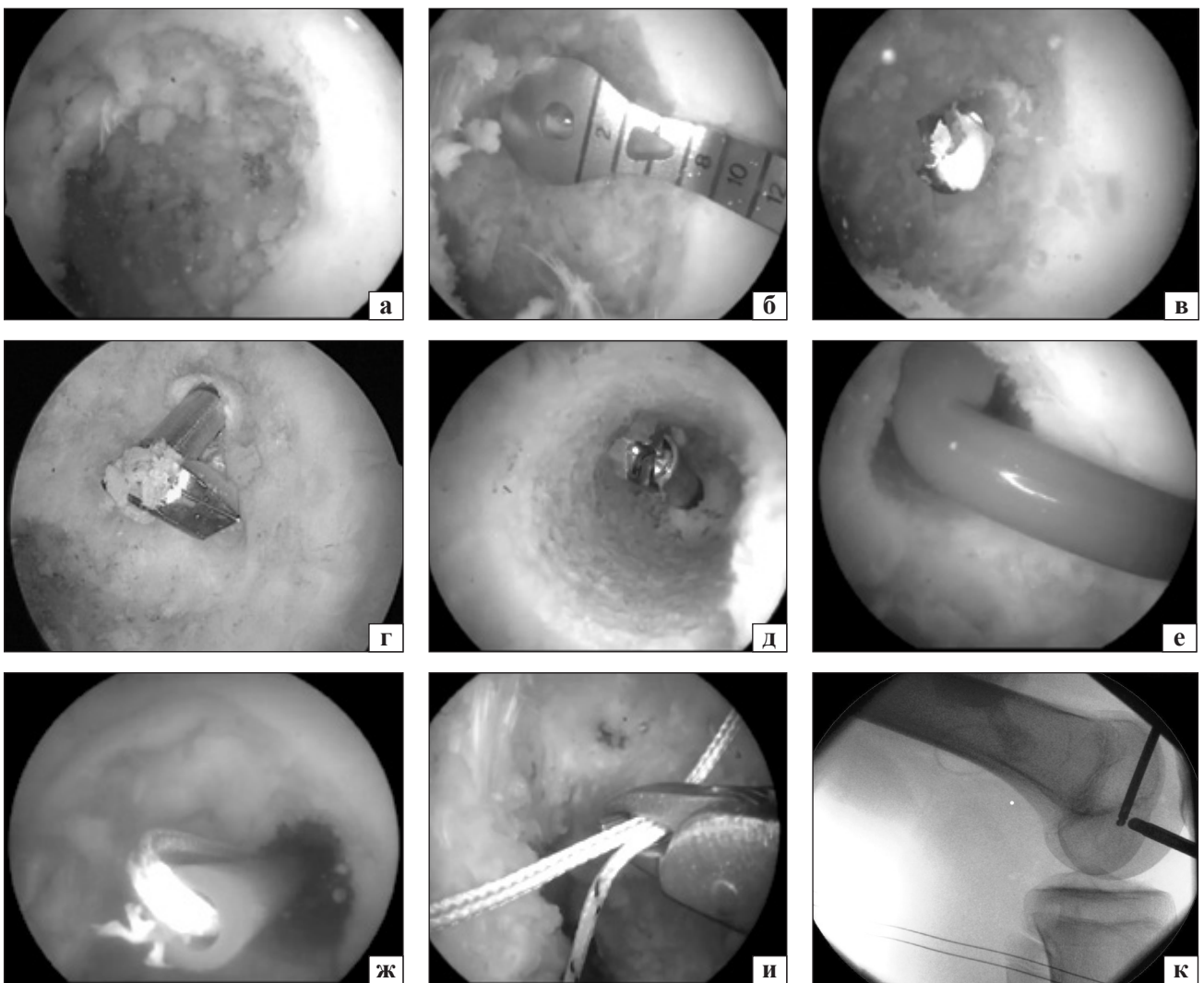


Рис. 9. Подготовка бедренного канала при помощи FlipCutter®: а) препаровка мягких тканей; б) установка кондуктора; в) выход FlipCutter®; г) разворот лезвия FlipCutter®; д) извлечение FlipCutter®; е) удаление мягких тканей; ж, и) введение Fiber Stick и извлечение ее в переднемедиальный доступ; к) рентгеноскопический контроль

первой медицинской помощи составил в среднем $(1,38 \pm 3,91)$ года (от 0 до 20,18), а до хирургического вмешательства — $(1,95 \pm 4,24)$ года (от 0 до 20,27). Оценить состояние 19 (33,93 %)

из 56 пациентов удалось по опросному листу, персональному клиническому обследованию и рентгеновским снимкам, 13 (23,21 %) — только по субъективным опросным листам.

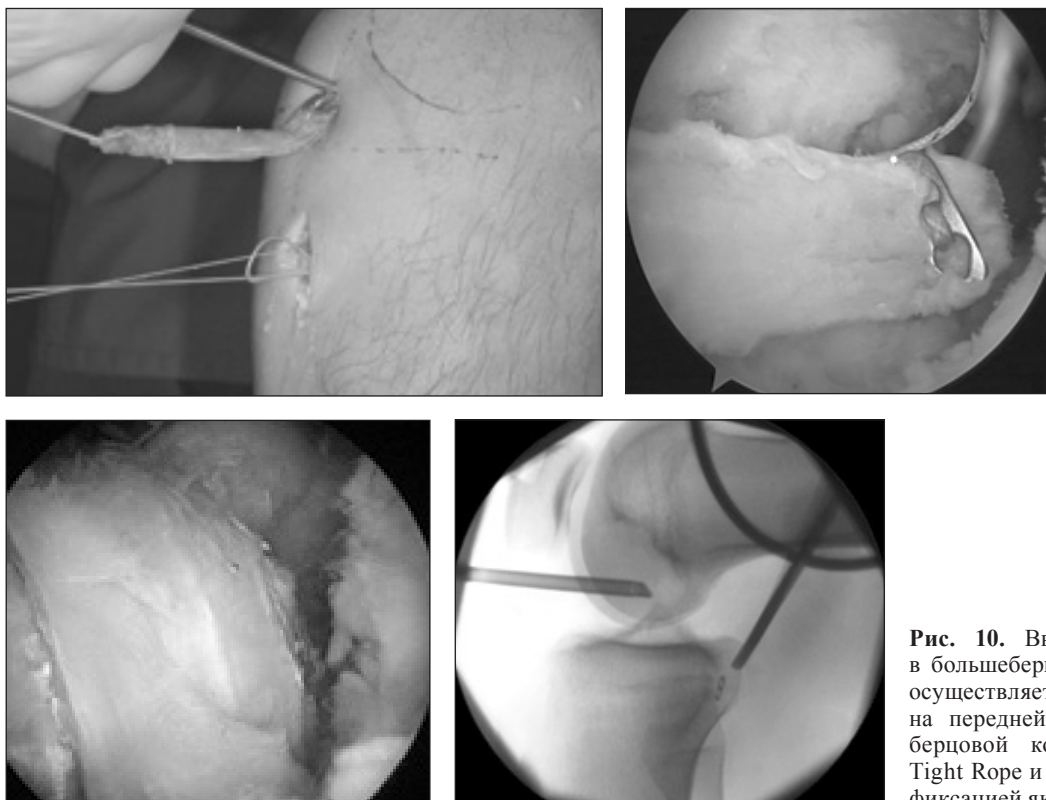


Рис. 10. Введение трансплантата в большеберцовую кость. Фиксация осуществляется завязыванием нитей на передней поверхности большеберцовой кости над пластинкой Tight Rope и дополнительной дублификсацией якорем Push-Lock

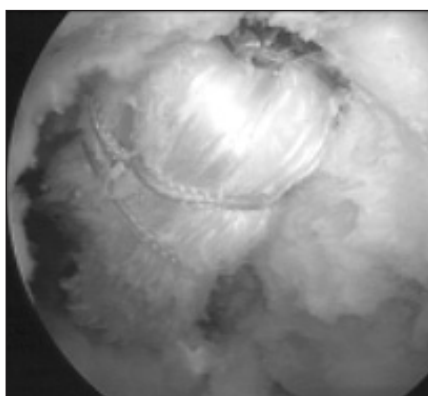


Рис. 11. Фиксация трансплантата в бедренной кости

Не удалось установить связь с 25 (44,46 %) пациентами (умерли, неизвестен адрес или не вышли на контакт по неизвестным причинам). Все операции выполнены одним оперирующим травматологом. Четыре пациента (7,14 %) получили повреждения в рамках политравмы, у 14 (25 %) разрыв ЗКС произошел вследствие вывиха в коленном суставе.

Предшествующие операции. 20 пациентов (35,71 %) были ранее прооперированы на поврежденном суставе. Реконструкция ЗКС по поводу разрыва выполнена 3 (5,36 %) пациентам. У 1 (1,79 %) пострадавшего ранее произведена рефиксация ЗКС, у 4 (7,14 %) — пластика ПКС, у 2 (3,57 %) — рефиксация боковых связок, у 1 (1,79 %) —

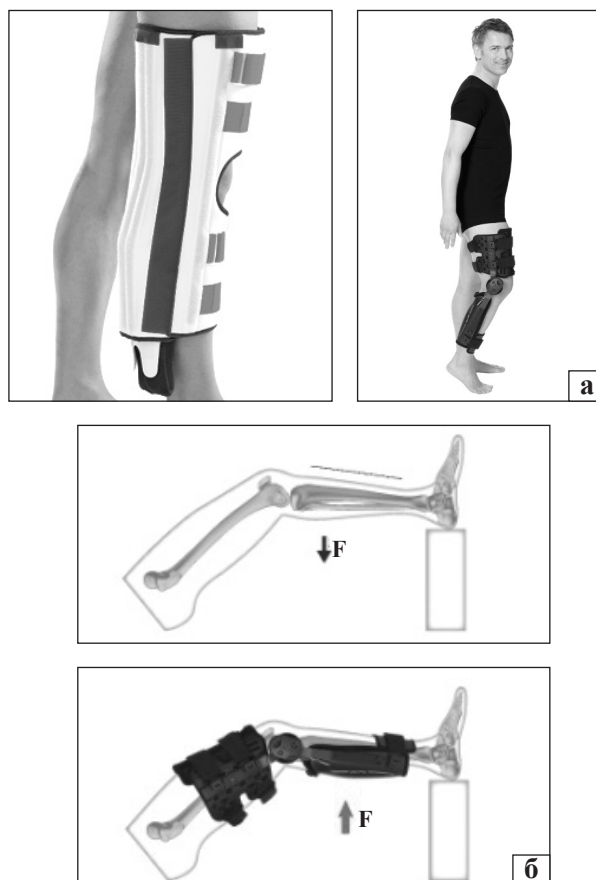


Рис. 12. Шины, применяющиеся в послеоперационном периоде: а) прямая PTS, производства фирмы Medi, предназначенная для повреждений ЗКС; б) функциональная Jack PCL Brace

реконструкция медиальной боковой связки. В 2 (3,57 %) случаях выполнена медиальная рефиксация мениска, а в 1 (1,79 %) — латеральная. У 1 (1,79 %) пациента проведена частичная резекция медиального мениска, у 1 (1,79 %) — латерального. Заднелатеральная реконструкция капсулы произведена у 2 (3,57 %) больных, латеральная реконструкция связок капсулы — у 2 (3,57 %), медиальная — у 3 (5,36 %). У 2 (3,57 %) пациентов ранее выполнена реконструкция связки надколенника, у 1 (1,79 %) — корригирующая остеотомия большеберцовой кости с остеосинтезом пластиной с медиальной поверхности. По 1 (1,79 %) случаю проведены: дорзальная артротомия, остеосинтез перелома диафиза бедренной кости, артролиз. Трём (5,36 %) пациентам в рамках дооперационной подготовки была необходима хирургическая обработка раны сустава.

Сопутствующие вмешательства. Наряду с пластикой ЗКС 9 (16,7 %) пациентам выполнены дополнительные операции: 5 (8,93 %) — реконструкция ПКС, 2 (3,57 %) — удаление металлоконструкции, по одному (1,79 %) — открытая рефиксация четырехглавой мышцы, пластика боковых связок и удаление латерального мениска.

Клинические результаты. Субъективную оценку удовлетворенности удалось получить от 27 (48,21 %) из 56 пациентов: у 12 (21,43 %) пациентов результаты оказались очень удовлетворительными, у 9 (16,07 %) — удовлетворительными, у 5 (8,93 %) — условно удовлетворительными и у 1 (1,79 %) — неудовлетворительный.

По шкале ВАШ средний показатель составил ($2,46 \pm 1,65$) (от 0 до 7) пунктов и у 26 пациентов был выше. Отсутствие боли означает 0, а 10 — максимальную интенсивность. Четыре пациента (15,38 %) указали на шкале боли оценку 0; два (7,96 %) — 1; девять (34,62 %) — 2; три (11,54 %) — 3, семь (26,92 %) — 4 и один (3,85 %) — 7.

По субъективной шкале IKDC удалось протестировать 32 (57,14 %) пациента. Результат составил в среднем ($78,34 \pm 18,53$) (от 35,63 до 100).

Модифицированная шкала Lysholm & Gillquist. Показатель 32 пациентов составил в среднем ($78,67 \pm 18,98$) (от 34 до 100).

Уровень активности по Tegner установлен у 32 (57,14 %) пациентов и в среднем был равен 5 (от 1 до 9) (табл. 1).

По шкале KOOS смогли оценить 26 (46,43 %) пациентов. Параметр боли составил в среднем ($81,22 \pm 18,15$) (от 27,78 до 100), для симптомов — ($77,3 \pm 6,32$) (от 53,57 до 100), для активности повседневной жизни — ($90,16 \pm 13,09$)

(от 51,47 до 100), для спорта и свободного времени — ($67,31 \pm 29,94$) (от 0 до 100). Результаты представлены в табл. 2.

Объективно шкалу IKDC смогли составить у 20 (35,71 %) пациентов. Клинический анализ проведен с учетом дорзальной транслокации большеберцовой кости по сравнению с противоположной стороной.

При клиническом исследовании подвижности 17 (85 %) пациентов отнесены к группе А с нормальным и 3 (15 %) — к группе В с почти нормальным результатом. Ни один пациент не был отнесен к группе С с умеренными или D — плохими результатами.

В результате клинического обследования стабильности 12 (60 %) пациентов распределены в группу А с нормальным, 6 (30 %) — в группу В с почти нормальным, 2 (10 %) — в группу С с умеренным результатом. Ни у одного из пациентов не зафиксирован плохой результат.

Клиническое оценивание функции коленного сустава позволило отнести 1 (5 %) пациента в группу А с нормальным, 15 (75 %) — в группу В с почти нормальным, 2 (10 %) — в группу С с умеренным, 2 (10 %) — в группу D с плохими результатами.

По общему результату IKDC пациенты разделены следующим образом: 1 (5 %) — группа А с нормальным, 15 (75 %) — В с почти нормальным, 2 (10 %) — С с умеренным и 2 (10 %) — D с плохим результатом (табл. 3).

Осложнения после забора трансплантата на коленном суставе оказались незначительными.

Таблица 1

Сравнительная субъективная оценка результатов лечения по ВАШ, IKDC, уровень активности по Tegner, Lysholm & Gillquist

Шкала	Средняя оценка в RetroDrill® группе	P
ВАШ	$2,46 \pm 1,65$	$> 0,05$
IKDC	$78,34 \pm 18,58$	$< 0,01$
Lysholm & Gillquist	$78,67 \pm 18,98$	$> 0,05$
Tegner	5	$< 0,01$

Таблица 2

Оценка результатов по шкале KOOS

Показатель	Средняя оценка в RetroDrill® группе	P
Боль	$81,22 \pm 18,15$	$> 0,05$
Симптомы	$77,30 \pm 6,32$	$< 0,01$
Активность повседневной жизни	$90,16 \pm 13,09$	$> 0,05$
Спорт и свободное время	$67,31 \pm 29,94$	$> 0,05$

Ни один из пациентов не предъявлял жалобы на боли в месте забора трансплантата, а также на болезненное ощущение по поводу нарушения рубцевания раны.

Рентгенологическая оценка производилась посредством сравнения шкалы артроза по Kellgren-Lawrence на рентгеновских снимках коленного сустава в двух проекциях в положении стоя до и после операции. Обследован 21 (37,5 %) пациент из 56. До операции у 19 (90,48 %) диагностирован начинающийся артроз I стадии, у 2 (9,52 %) — незначительный артроз II стадии. После операции у 14 (66,7 %) пациентов обнаружен начинающийся артроз I стадии, у 6 (28,57 %) — незначительно выраженный II стадии, у 1 (4,76 %) — умеренный III стадии (табл. 4).

Осложнения отмечены в 2 (3,58 %) случаях. У одного (1,79 %) пациента произошло нарушение заживления раны, ему проведена консервативная терапия с назначением антибиотиков. У другого (1,79 %) пациента произошел продольный перелом надколенника в месте забора трансплантата.

Повторная травма после реконструкции крестообразной связки произошла у 5 (8,95 %) из 56 больных. Оказалось, что по одному пациенты имели: разрыв ЗКС или ПКС, частичный надрыв ПКС,

повреждение латерального или медиального менисков.

Из 32 опрошенных пациентов на вопрос о возможности снова перенести идентичную операцию, отдавая себе отчет в протекании вмешательства и итогах лечения, 28 (87,50 %) ответили положительно, а 4 (12,50 %) — отрицательно.

Дискуссия

Результаты представленного исследования подтверждают опубликованные наблюдения о благоприятном функциональном результате после реконструкции ЗКС, о чем свидетельствуют приведенные показатели функции по шкалам IKDC, Tenger, Lysholm & Gillquist, KOOS. Однако также обнаружено, что почти всегда сохраняется задняя трансляция голени, особенно в несвежих и застарелых случаях. Несмотря на это реконструкцию ЗКС нужно рекомендовать при наличии субъективной и объективной нестабильности. При этом и врач, и пациент должны понимать, что целью лечения является не ликвидация задней трансляции голени, а восстановление нормального функционирования коленного сустава и исходного уровня физической активности путем достижения субъективной и объективной динамической стабильности [3, 4, 6, 7, 10, 11, 14, 19, 20].

В результате рентгенометрических исследований в средние сроки после операции установлены признаки некоторого прогрессирования или начала артроза коленного сустава, что соответствует данным литературы [18, 36].

Следует также констатировать крайнюю противоречивость во взглядах на методы лечения повреждений ЗКС среди специалистов, несмотря на наличие некоторых согласованных рекомендаций (например, консенсус ESSKA). Результаты биомеханических исследований свидетельствуют в пользу максимально анатомической реконструкции, ряд работ указывает на преимущества большеберцовой техники имплантации (*inlay* или *onlay*) [8, 11, 16, 21, 22, 23, 26, 34].

Отмечено, что субъективные результаты отнюдь не всегда должны коррелировать со степенью нестабильности, а пациенты с изолированным разрывом ЗКС с большей вероятностью возвращаются к уровню активности до травмы [17, 27, 35]. М. D. Boynton и В. R. Tietjens [12] показали, что при консервативном лечении первые результаты кажутся хорошими, но при мануальной оценке стабильности коленного сустава они оказались худшими.

Таблица 3
Оценка результата лечения по шкале IKDC

Показатель	RetroDrill® группа
Подвижность	A-17, B-3, C-0, D-0 85 %, 15 %
Стабильность	A-12, B-6, C-2, D-0 60 %, 30 %, 10 %
Функция	A-1, B-15, C-2, D-2 5 %, 75 %, 10 %, 10 %
Общий результат	A-1, B-15, C-2, D-2 5 %, 75 %, 10 %, 10 %

Таблица 4
Результаты оценки динамики артроза по Kellgren-Lawrence

Стадия артроза	RetroDrill® группа	
	до операции	после операции
0	—	—
I	19 (90,48 %)	14 (66,7 %)
II	2 (9,52 %)	6 (28,57 %)
III	—	1 (4,76 %)
IV	—	—
Всего	21	21

Таким образом, не существует единого мнения, какому методу реконструкции ЗКС следует отдать предпочтение. Необходимость реконструкции изолированных разрывов ЗКС остается спорной [16, 31].

В методике одиночного пучка трансплантат ЗКС крепится к середине места прикрепления на бедренной кости [30]. Реконструкции подвергается преимущественно переднелатеральный пучок [15, 25, 26].

Наши результаты в соответствии с данными литературы показали отсутствие осложнений при заборе трансплантата.

Часто сухожилие надколенника из-за его анатомической длины может оказаться слишком коротким [17, 37, 38]. А. Weiler и соавт. [37, 38] описали факторы риска возникновения симптома фиксированного «заднего выдвижного ящика» после забора части сухожилия надколенника вследствие ятрогенного ослабления разгибающего аппарата. При использовании сухожилия надколенника могут остаться боли в переднем отделе коленного сустава, произойти перелом надколенника [16]. Применение для пластики сухожилия четырехглавой мышцы, в свою очередь, также ослабляет ее [37].

К другим осложнениям относится повреждение сосудов и нервов, некроз краев раны, инфекция, послеоперационная гематома, снижение чувствительности стопы и компрессионные повреждения нервов [9, 15].

В результате тесных взаимоотношений нервно-мышечных структур (*a. v. poplitea*, *a. v. tibialis*, *n. tibialis*) при сверлении туннеля через большеберцовую кость могут возникнуть ятрогенные повреждения [15, 28, 37]. Расстояние между прикреплением ЗКС и *a. poplitea* в аксиальной проекции составляет 8,6 мм, а в сагиттальной — 7,8 мм [24, 40]. Такие осложнения встречаются очень редко, но они весьма серьезны [40].

Особое внимание следует уделить защите *a. poplitea*. Причиной ее повреждения является прямая травматизация при сверлении большеберцовой кости или повреждение при препаровке заднего заворота как следствие сращений после предыдущей операции в области подколенной ямки или после вывиха в суставе. Мы считаем, что риск осложнений при артроскопической технике трансплантации с RetroDrill® техникой сверления большеберцовой кости остается реальным. Разумеется, знанию анатомии ЗКС и прилежащих нейроваскулярных структур принадлежит суще-

ственное значение в снижении риска осложнений во время операции [40].

Данные литературы свидетельствуют, что причиной разрывов ЗКС являются преимущественно ДТП и спортивные травмы, причем на передний план выходят несчастные случаи с мотоциклистами, а в спорте — игра в футбол и катание на коньках и лыжах [30, 32, 33]. Наши данные представляют в этом отношении вполне сравнимый материал.

При неадекватном лечении сопутствующей задненаружной нестабильности негативное воздействие испытывает трансплантат ЗКС с его последующей перегрузкой и несостоятельностью [39]. Чрезмерно интенсивная физиотерапия так же является серьезной угрозой для заживления. Имеются сообщения о расшатывании или недостаточности трансплантата после неадекватного послеоперационного лечения [37].

Выводы

Ограниченность настоящей работы состоит в малой и относительно гетерогенной выборке пациентов со смещением изолированных повреждений, ревизионных реконструкций и множественных разрывов связок, а также в небольшом количестве обследованных после лечения.

Из 56 прооперированных пациентов удалось обследовать полностью лишь 21. Тем не менее, результаты свидетельствуют о высокой степени субъективной удовлетворенности пациентов и о благоприятных объективных и субъективных исходах в средние сроки после реконструкции ЗКС по представленной технике. Артроскопическая трансплантационная реконструкция большеберцовой кости с техникой RetroDrill® может быть рекомендована как альтернативный метод замещения ЗКС. Количество осложнений невелико, но следует отметить возможность ятрогенного повреждения *a. poplitea* и, соответственно, тщательно защищать ее во время хирургического вмешательства.

Конфликт интересов. Авторы декларируют отсутствие конфликта интересов.

Список литературы

1. Дубров В. Э. Хирургическая коррекция крестообразных и коллатеральных связок коленного сустава в остром периоде травмы: клиничко-экспериментальное исследование : автореф. дис. ... д-ра мед. наук / В. Э. Дубров. — М., 2003. — 48 с.
2. Котельников Г. П. Биомеханика посттравматической нестабильности коленного сустава / Г. П. Котельников, Г. В. Куропаткин, М. В. Пивоваров // Биомеханические исследования в травматологии и ортопедии. — М., 1988. —

- C. 13–16.
3. Линько Я. В. Диагностика и лечение задней нестабильности коленного сустава / Я. В. Линько // *Вісник ортопедії, травматології та протезування*. — 2001. — № 1. — С. 106–109.
 4. Линько Я. В. Посттравматична задня нестабільність колінного суглоба (клініко-експериментальне дослідження): автореф. дис. ... канд. мед. наук / Я. В. Линько. — Київ, 2004. — 16 с.
 5. Орлецкий А. К. Оперативные методы лечения посттравматической хронической нестабильности коленного сустава: автореф. дис. ... д-ра мед. наук / А. К. Орлецкий. — М., 1998. — 38 с.
 6. Clinical and radiological long-term outcome after posterior cruciate ligament reconstruction and nonanatomical popliteus bypass / T. Adler, N. F. Friederich, F. Amsler [et al.] // *Int. Orthop.* — 2015. — Vol. 39 (1). — P. 131–136. — DOI: 10.1007/s00264-014-2515-7.
 7. Benedetto K. P. The biomechanical characteristics of arthroscopic tibial inlay techniques for posterior cruciate ligament reconstruction: in vitro comparison of tibial graft tunnel placement / K. P. Benedetto, T. Hoffeiner, M. Osti // *Int. Orthop.* — 2014. — Vol. 38 (11). — P. 2363–2368. — DOI: 10.1007/s00264-014-2458-z.
 8. Benedetto K. P. Arthroskopischer Ersatz des hinteren Kreuzbandes / K. P. Benedetto // *Jatros Unfallchirurgie & Sporttraumatologie*. — 2012. — № 1. — P. 6–8.
 9. Benedetto K. P. Tibial-inlay-Technik beim hinteren Kreuzbandersatz / K. P. Benedetto // *Arthroskopie*. — 2006. — Vol. 19 (3). — P. 258–264. — DOI: 10.1007/s00142-006-0361-3.
 10. A biomechanical comparison of posterior cruciate ligament reconstructions using single- and double-bundle tibial inlay techniques / J. A. Bergfeld, S. M. Graham, R. D. Parker [et al.] // *Am. J. Sports Med.* — 2005. — Vol. 33 (7). — P. 976–981. — DOI: 10.1177/0363546504273046.
 11. A biomechanical comparison of posterior cruciate ligament reconstruction techniques / J. A. Bergfeld, D. R. McAllister, R. D. Parker [et al.] // *Am. J. Sports Med.* — 2001. — Vol. 29 (2). — DOI: 10.1177/03635465010290020401.
 12. Boynton M. D. Long-term followup of the untreated isolated posterior cruciate ligament-deficient knee / M. D. Boynton, B. R. Tietjens // *Am. J. Sports Med.* — 1996. — Vol. 24 (3). — P. 306–310. — DOI: 10.1177/036354659602400310.
 13. Campbell R. B. Arthroscopic tibial inlay for posterior cruciate ligament reconstruction / R. B. Campbell, S. S. Jordan, J. K. Sekiya // *Arthroscopy*. — 2007. — Vol. 23 (12). — P. 1356.e1–1356.e4. — DOI: 10.1016/j.arthro.2007.01.020.
 14. Comparison of tibial graft fixation between simulated arthroscopic and open inlay techniques for posterior cruciate ligament reconstruction / R. B. Campbell, A. Torrie, A. Hecker, J. K. Sekiya // *Am. J. Sports Med.* — 2007. — Vol. 35 (10). — P. 1731–1738. — DOI: 10.1177/0363546507302216.
 15. Christel P. Basic principles for surgical reconstruction of the PCL in chronic posterior knee instability / P. Christel // *Knee Surg. Sports Traumatol. Arthrosc.* — 2003. — Vol. 11 (5). — P. 289–296. — DOI: 10.1007/s00167-003-0407-2.
 16. Tibial inlay technique with quadriceps tendon-bone autograft for posterior cruciate ligament reconstruction / T. Y. Chuang, C. H. Chen, S. W. Chou [et al.] // *Arthroscopy*. — 2004. — Vol. 20 (3). — P. 331–335. — DOI: 10.1016/j.arthro.2003.11.043.
 17. Double-bundle PCL reconstruction using autogenous quadriceps tendon and semitendinous graft: surgical technique with 2-year follow-up clinical results / P. R. de Cury, M. B. Mestriner, C. C. Kaleka [et al.] // *Knee*. — 2014. — Vol. 21 (3). — P. 763–768. — DOI: 10.1016/j.knee.2014.02.021.
 18. Fanelli G. C. Long-term followup of surgically treated kneedislocations: stability restored, but arthritis is common / G. C. Fanelli, P. L. Sousa, C. J. Edson // *Clin. Orthop. Relat. Res.* — 2014. — Vol. 472 (9). — P. 2712–2717. — DOI: 10.1007/s11999-014-3707-6.
 19. Kim Y. M. Clinical results of arthroscopic singlebundle transtibial posterior cruciate ligament reconstruction: a systematic review / Y. M. Kim, C. A. Lee, M. J. Matava // *Am. J. Sports Med.* — 2011. — Vol. 39 (2). — P. 425–434. — DOI: 10.1177/0363546510374452.
 20. Comparison of tibial inlay versus transtibial techniques for isolated posterior cruciate ligament reconstruction: minimum 2-year follow-up / J. D. Mac Gillivray, B. E. Stein, M. Park [et al.] // *Arthroscopy*. — 2006. — Vol. 22 (2). — P. 320–328. — DOI: 10.1016/j.arthro.2005.08.057.
 21. Margheritini F. Posterior cruciate ligament reconstruction using an arthroscopic femoral inlay technique / F. Margheritini, F. Frascari Diotallevi, P. P. Mariani // *Knee Surg. Sports Traumatol. Arthrosc.* — 2011. — Vol. 19 (12). — P. 2033–2035. — DOI: 10.1007/s00167-011-1469-1.
 22. Mariani P. P. Full arthroscopic inlay reconstruction of posterior cruciate ligament / P. P. Mariani, F. Margheritini // *Knee Surg. Sports Traumatol. Arthrosc.* — 2006. — Vol. 14 (11). — P. 1038–1044. — DOI: 10.1007/s00167-006-0086-x.
 23. Markolf K. L. Cyclic loading of posterior cruciate ligament replacements fixed with tibial tunnel and tibial inlay methods / K. L. Markolf, J. R. Zemanovic, D. R. McAllister // *J. Bone Joint Surg. Am.* — 2002. — Vol. 84-A (4). — P. 518–524.
 24. Matava M. J. Proximity of the posterior cruciate ligament insertion to the popliteal artery as a function of the knee flexion angle: implications for posterior cruciate ligament reconstruction / M. J. Matava, N. S. Sethi, W. G. Totty // *Arthroscopy*. — 2000. — Vol. 16 (8). — P. 796–804.
 25. McAllister D. R. Tibial inlay posterior cruciate ligament reconstruction: surgical techniques and results / D. R. McAllister, S. M. Hussain // *Sports Med. Arthrosc.* — 2010. — Vol. 18 (4). — P. 249–253. — DOI: 10.1097/JSA.0b013e3181faaeel.
 26. Surgical management of PCL injuries: indications, techniques, and outcomes / S. R. Montgomery, J. S. Johnson, D. R. McAllister, F. A. Petrigliano // *Curr. Rev. Musculoskelet. Med.* — 2013. — Vol. 472 (9). — P. 115–123. — DOI: 10.1007/s12178-013-9162-2.
 27. The nonoperative treatment of acute, isolated (partial or complete) posterior cruciate ligament-deficient knees: an intermediate-term follow-up study / D. V. Patel, A. A. Allen, R. F. Warnen [et al.] // *HSS J.* — 2007. — Vol. 3 (2). — P. 137–146. — DOI: 10.1007/s11420-007-9058-z.
 28. Petersen W. Anatomie des hinteren Kreuzbandes sowie der posterolateralen und posteromedialen Strukturen / W. Petersen, T. Zantop, B. Tillmann // *Arthroskopie*. — 2006. — Vol. 19 (3). — P. 198–206. — DOI: 10.1007/s00142-006-0357-z.
 29. Petersen W. Biomechanik des hinteren Kreuzbandes und der hinteren Instabilität / W. Petersen, T. Zantop // *Arthroskopie*. — 2006. — Vol. 19 (3). — P. 207–214. — DOI: 10.1007/s00142-006-0358-y.
 30. Russe K. Epidemiologie der hinteren Kreuzbandverletzung / K. Russe, M. S. Schulz, M. J. Strobel // *Arthroskopie*. — 2006. — Vol. 19 (3). — P. 215–220. — DOI: 10.1007/s00142-006-0354-2.
 31. Salata M. J. Arthroscopic posterior cruciate ligament tibial inlay reconstruction: a surgical technique that may influence rehabilitation / M. J. Salata, J. K. Sekiya // *Sports Health*. — 2011. — Vol. 3 (1). — P. 52–58. — DOI: 10.1177/1941738110385308.
 32. Schewe B. Die Rekonstruktion des hinteren Kreuzbandes [web source] / B. Schewe, J. Fritz. — *Operations technik. SFA Arthroskopie Aktuell*. 2007. — Available from : https://www.dgou.de/fileadmin/user_upload/Dokumente/Publikationen/SFA/SFA_Aktuell_Nr20.pdf.
 33. Schulz M. S. Diagnostik der hinteren Kreuzbandlasion / M. S. Schulz, J. Richter // *Arthroskopie*. — 2006. — Vol. 19 (3). — P. 221–228. — DOI: 10.1007/s00142-006-0355-1.

34. Seon J. K. Reconstruction of isolated posterior cruciate ligament injuries: a clinical comparison of the transtibial and tibial inlay techniques / J. K. Seon, E. K. Song // *Arthroscopy*. — 2006. — Vol. 22 (1). — P. 27–32. — DOI: 10.1016/j.arthro.2005.08.038.
35. Shelbourne K. D. Subjective results of nonoperatively treated, acute, isolated posterior cruciate ligament injuries / K. D. Shelbourne, Y. Muthukaruppan // *Arthroscopy*. — 2005. — Vol. 21 (4). — P. 457–461. — DOI: 10.1016/j.arthro.2004.11.013.
36. Transtibial versus tibial inlay techniques for posterior cruciate ligament reconstruction: long-term follow up study // E. K. Song, H. W. Park, Y. S. Ahn, J. K. Seon // *Am. J. Sports Med.* — 2014. — Vol. 42 (12). — P. 2964–2971. — DOI: 10.1177/0363546514550982.
37. Strobel M. J. Therapie der chronischen HKB-Läsion / M. J. Strobel, A. Weiler // *Arthroskopie*. — 2006. — Vol. 19 (3). — P. 243–257. — DOI: 10.1007/s00142-006-0360-4.
38. Weiler A. Management der akuten HKB Verletzung / A. Weiler, A. Schmeling, T. M. Jung // *Arthroskopie*. — 2006. — Vol. 19 (3). — P. 229–242. — DOI: 10.1007/s00142-006-0356-0.
39. Reconstruction of the posterior oblique ligament and the posterior cruciate ligament in knee with posteromedial instability / A. Weimann, I. Schatka, M. Herbolt [et al.] // *Arthroscopy*. — 2012. — Vol. 28 (9). — P. 1283–1289. — DOI: 10.1016/j.arthro.2012.02.003.
40. Zawodny S. R. Complications of posterior cruciate ligament surgery / S. R. Zawodny, M. D. Miller // *Sports Med Arthrosc.* — 2010. — Vol. 18 (4). — P. 269–274. — DOI: 10.1097/JSA.0b013e3181f2f4c2.

Статья поступила в редакцию 19.05.2017

RECONSTRUCTION OF THE POSTERIOR CRUCIATE LIGAMENT OF THE KNEE JOINT ACCORDING TO THE TECHNOLOGY «ONLAY»

M. L. Golovakha¹, I. V. Didenko¹, S. N. Krasnoperov¹, R. V. Titarchuk²,
K. P. Benedetto³, W. Orljanski⁴

¹ Zaporizhzhia State Medical University. Ukraine

² Clinic of modern surgery «Garvis», Dnipro. Ukraine

³ Schwerpunktkrankenhaus, Feldkirch. Austria

⁴ Vienna Private Clinic. Austria

✉ Maksim Golovakha, MD, Prof.: golovaha@ukr.net

✉ Inna Didenko: didenkoinna1991@gmail.com

✉ Sergiy Krasnoperov, MD, PhD: krasnoperovserg@gmail.com

✉ Rostyslav Titarchuk: ros.titarchuk@rambler.ru

✉ Karl Benedetto, MD, Prof.: karl.benedetto3@lkhf.at

✉ Weniamin Orljanski, MD, Prof.: orljanski@hotmail.com